

정위 방광대치술을 시행받은 남자 방광암 환자에서 배뇨양상과 요실금의 경과

Voiding Pattern and Incontinence after Orthotopic Ileal Neobladder in Male Patients

Jung Su Nam, Sung Tae Cho, Young Goo Lee

From the Department of Urology, College of Medicine, Hallym University, Chuncheon, Korea

Purpose: To report the voiding pattern and continence status in male patients having undergone a radical cystectomy and orthotopic bladder substitution.

Materials and Methods: Between March 2000 and June 2005, 20 men with advanced bladder cancer had a radical cystoprostatectomy and urinary diversion via an ileal orthotopic bladder substitution. The voiding pattern and continence status were assessed using patient interviews, frequency-volume charts and pad tests at 1, 3, 6, 9 and 12 months after catheter removal.

Results: The mean age and follow-up were 60.5 years (41-72) and 34.1 months (12-69), respectively. Neobladder substitution was performed with an ileum in all patients. 17 patients had reconstruction with a Studer neobladder and 3 with a W-pouch Hautmann. All patients had transitional cell carcinoma (TCC) and their tumor stages ranged from T1G3 to T4aN1M0. The frequency of voiding ranged from 4 to 12 times during the day, and 0 to 5 times during the night, with a mean maximum neobladder capacity of 336ml (200-620) and maximum flow rate of 24.6ml/sec (12-46) 12 months after removal of the catheter. No patient required intermittent self-catheterization. All-time continence rates were 15, 30, 65 and 85%, and all-time incontinence rates were 55, 25, 10 and 5% at 1, 3, 6 and 9 months after catheter removal, respectively.

Conclusions: Orthotopic bladder substitution has an excellent functional outcome over time, resulting in high daytime and nighttime continence rates within 9 months of catheter removal. (Korean J Urol 2007;48:12-17)

Key Words: Bladder neoplasms; Urinary incontinence; Urinary reservoirs, continent

대한비뇨기과학회지
제 48 권 제 1 호 2007

한림대학교 의과대학 비뇨기과학교실

남정수 · 조성태 · 이영구

접수일자 : 2006년 8월 11일
채택일자 : 2006년 9월 19일

교신저자: 이영구
한림대학교 의과대학
강남성심병원 비뇨기과
서울시 영등포구 대림1동
948-1
☎ 150-071
TEL: 02-829-5198
FAX: 02-846-5198
E-mail: urogylee@hanafos.com

서론

침윤성 방광암의 치료로 근치적 방광적출술 후 회장도관술, 비실금형 요로전환술, 정위 방광대치술 등의 방법이 널리 이용되고 있는데 이중 수술 후 환자들의 삶의 질의 중요시됨에 따라 방광 중 침윤성 방광암의 치료로 근치적 방광적출술 후 정위 방광대치술의 사용이 점차 증가하고 있다. 정위 방광대치술은 방광암의 예후 향상, 합병증의 감소가

아니라 환자들의 삶의 질을 향상시키는 데 목적이 있는데 가장 큰 장점은 수술 후 요루가 없어 신체 변화가 없다는 점과 요실금과 도뇨관 없이 정상적인 배뇨가 가능하다는 점이다. 다양한 정위 방광대치술기가 개발되어 발표되고 있는데 이러한 술기들의 공통점은 정상 생활이 가능할 수 있도록 적절한 방광용적을 유지하고 요실금과 소변의 신방광 내로의 흡수로 인한 대사적 합병증이 없도록 불수의적인 수축이 없고 낮은 압력을 유지할 수 있어야 하며 신으로의 요 역류로 인한 상부요로손상이 없어야 한다.

특히 수술 전과 유사한 배뇨 상태를 유지하기 위해서는 잔뇨 없이 정상적인 배뇨가 가능해야 하고 요실금 없이 24 시간 요 자제를 유지할 수 있어야 한다. 이에 저자들은 침윤성방광암의 치료로 시행되는 근치적 방광적출술 후 정위 방광대치술에서 발생하는 배뇨양상 및 요실금의 경과를 알아보고자 하였다.

대상 및 방법

2000년 1월부터 2005년 7월까지 본원에서 침윤성 방광암으로 진단받고 근치적 방광적출술을 시행받은 50명의 환자 중에서 요로전환술의 방법으로 정위방광대치술을 받은 22명의 남성 환자 중 술 후 도뇨관 제거 후 1년 이상 추적관찰이 가능했던 20명을 대상으로 하였다. 수술방법은 양측 림프절 절제술을 시행하고 근치적 방광 전립선적출술을 시행한 후 정위방광대치술을 시행하였다. 정위 방광대치술은 모두 회장을 이용하였고 17명은 Studer type을, 3명은 modified Hautmann type의 술기를 사용하였으며, 1인의 술자에 의해 시행되었다.

도뇨관 제거는 장폐색 등의 중한 합병증이 없는 경우 술 후 2주나 3주째 요도방광조영술을 시행하여 방광요도 문합부 주위에 조영제 누출이 전혀 없을 때 시행하였으며, 방광을 채워 최대방광용적을 측정하고 도뇨관을 제거한 직후 배뇨시키면서 요속과 잔뇨량을 측정하였고, 이후 앉은 자세에서 골반저 근육을 이완하고 2시간 간격으로 배뇨를 할 수 있도록 교육하며, 배뇨 시 복부압력을 상승시켜 잔뇨를 최대한 줄이는 배뇨훈련을 시켰다. 배뇨 상태에 대한 평가는 도뇨관 제거 후 1, 3, 6, 9, 12개월에 배뇨일기, 요속검사, 질의를 통하여 조사하였다. 또한 배뇨 곤란 증상이 생기거나 요속 검사상 배뇨 장애가 의심되는 경우 방광경을 통해 기계적 폐색이 있는지를 확인하였다. 3일 동안 배뇨일기를 작성하도록 하여 평균 배뇨간격, 평균 배뇨 횟수, 야간뇨 횟수 등의 배뇨 형태와 방광용적, 배뇨 횟수, 요실금 유무를 확인하였고 환자 면담을 통해 배뇨장애 증상 여부와 배뇨 자세 등을 조사하였다. 또한 요속검사를 시행하여 배뇨량, 최대요속, 잔뇨량을 측정하였고, 1시간 패드테스트를 통해 요실금 유무를 평가하였다. 주야간 요 자제는 주야간 동안 완전히 요실금이 없고 패드테스트에서 2g 미만인 경우, 주야간 요실금은 주간이나 야간 동안 요실금이 있고 패드테스트상 3g 이상인 경우, 야간 요실금은 주간에는 요실금이 없으나 야간 요실금이 있고 패드테스트 상 3g 이상인 경우로 정의하였다. 통계처리는 SPSS v.12.0을 이용하여 분석하였고 두 군의 수술 전후 차이와 두 군간 결과 차이를 Student's t-test (paired)와 Mann-Whitney test, chi-square test를 이

용하였으며 p값이 0.05 미만인 경우 유의한 차이가 있는 것으로 간주하였다.

결 과

전체 환자의 평균 연령은 60.5세 (41-72)였고, 모든 환자에서 이행상피세포암이었고 최종병기는 pT1N0M0 4명, pT2N0M0 10명, pT3N0M0 2명, pT4N0M0은 1명, pT2N1M0 1명, T3N1M0 1명, T4N1M0 1명이었다. 평균추적관찰기간은 술 후 평균 34.1개월 (12-69)이었다. 도뇨관은 술 후 28일 (17-63)째 제거하였으나 장폐색 등의 중한 합병증으로 도뇨관 제거가 지연된 3명을 제외한 대부분에서는 평균 25.9일 (17-32)째 제거하였다. 도뇨관 제거 후 1개월에 평균 배뇨간격은 1.9시간 (1-3), 평균 배뇨 횟수는 10.7회 (6-20), 야간뇨 횟수는 평균 3.1회 (2-6)였으나 점차 호전되는 양상을 보여 12개월에 평균 배뇨간격은 2.7시간 (1.5-4), 평균 배뇨 횟수는 7.1회 (4-12), 야간뇨 횟수는 평균 2.1회 (0-5)였다. 환자들은 치골상부에 충만감으로 요의를 느끼고 배뇨를 하였고 배뇨자세에 있어서는 대부분 직립 배뇨가 가능하였으나 (18/20), 12명의 환자 (60%)에서 앉은 자세로 배뇨하는 것보다 선호하였다.

도뇨관 제거 직후 시행한 평균배뇨량은 163.4ml (100-250), 평균 최대요속은 12.1ml/sec (7-20), 평균 잔뇨량은 19.4ml (0-110), 최대방광용적은 191.4ml (120-360)였다. 술 후 배뇨 상태는 점차 호전되는 양상을 보여 도뇨관 제거 후 1개월에는 평균배뇨량은 173.2ml (100-290), 평균최대요속은 14.1 ml/sec (7-24), 잔뇨량 18.5ml (0-80)였고 최대방광용적은 210ml (120-420)였으나 도뇨관 제거 후 12개월에 평균 최대요속은 24.6ml/sec (12-42)였고 평균배뇨량은 280ml (180-380), 최대방광용적은 336ml (200-620)였고 배뇨곡선은 대부분 정상적인 종 모양의 형태를 보였다 (Table 1).

배뇨 장애로 자가 도뇨가 필요했던 환자는 없었고 2명의 환자에서 각각 6개월과 9개월째 배뇨 장애 증상으로 보여 시행한 방광경 검사에서 신방광요도문합부위 협착을 보였으나 요도확장 후 정상적인 배뇨를 할 수 있었다.

주야간 요실금은 카테터 제거 직후 모두에서 나타났으나, 도뇨관 제거 후 1개월에 55% (11/20), 3개월에 25% (5/20), 6개월에 10% (2/20)에서 나타나, 시간이 경과함에 따라 요실금이 호전되는 양상을 보였다. 도뇨관 제거 후 9개월째 20명 중 17명에서 주야간 요 자제를 보였으나, 2명은 야간 요실금만을, 또 다른 1명은 주야간 요실금을 호소하였고, 경미하지만 이후 2년 가까이 지속되는 양상을 보였다 (Fig. 1). 주야간 요 자제 시기와 환자 연령, 병기, 수술방법, 수술 후 항암치료 여부 등과는 관계가 없었다 ($p>0.05$).

Table 1. Uroflowmetry findings and maximum bladder capacity at the time of removal and 1, 3, 6, 9 and 12 months after the catheter removal in 20 patients

	Voided volume (ml)	Maximal flow rate (ml/sec)	Residual urine volume (ml)	Maximum bladder capacity (ml)
0 M	163.4 (100-250)	12.1 (7-20)	19.4 (0-110)	191.4 (120-360)
1 M	173.2 (100-290)	14.1 (7-24)	18.5 (0-90)	210 (120-420)
3 M	194.6 (100-300)	15.9 (6-29)	28.9 (0-100)	230.5 (150-450)
6 M	233.4 (120-320)	16.1 (7-27)	40.2 (0-120)	286 (150-520)
9 M	268.7 (120-380)	21.5 (10-35)	31.6 (0-100)	311.5 (150-600)
12 M	280 (180-380)	24.6 (12-42)	19.1 (0-80)	336 (200-620)

Data represent mean (range).

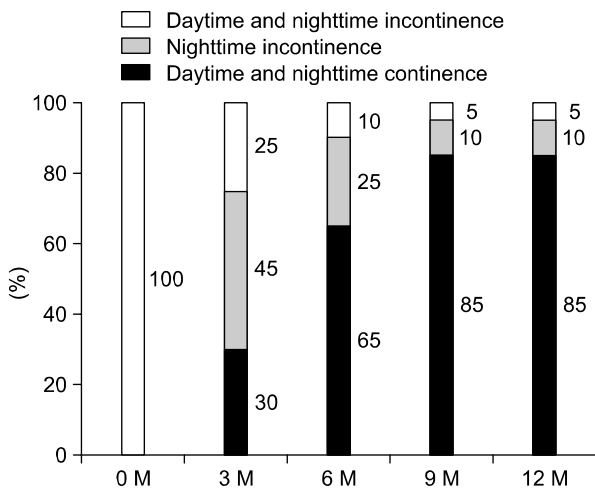


Fig. 1. Continence patterns at the time of removal and 3, 6, 9 and 12 months after catheter removal in 20 patients.

고 찰

침윤성 방광암, 진행가능성이 높은 표재성 방광암, Bacillus Calmette-Guerin (BCG) 저항성 carcinoma in situ (CIS), T1G3 방광암이 보존적 치료에 반응하지 않는 경우 등에서 근치적 방광적출술 시행 후 다양한 요로 전환술이 시행되고 있는데 이중 1950년 Bricker¹가 소개한 방광적출술 후 회장을 이용한 요로전환술은 비교적 그 술기가 간단하고 합병증이 적은 수술법으로 지금까지 널리 시행되고 있다. 하지만 회장도관술의 경우 복부에 요루를 지녀야 하고 외부 집뇨기를 차고 다녀야 한다는 점과 이에 따른 신체의 변화, 활동 제약으로 비실금형 요로 전환술이 소개되기 시작했으며 이중 도뇨관 없이 정상적인 배뇨가 가능한 정위 방광대치술이 개발되어 발표되었다.

1979년 Camey와 Le Duc²이 Camey procedure를 발표한 이래 여러 부위의 장을 이용한 다양한 방법들의 방광대치술이 발전되어 왔는데 긴 수술시간과 복잡한 술기에도 불구하고 낮은 사망률과 이환율을 보여주고 있다. 또한 장의 해부학적 지식의 축적과 수술 술기 및 마취의 발달, 그리고 외요도 괄약근을 보존하며 전립선 침단부를 처리하여 요실금을 방지하는 방법의 발달 등으로 합병증의 발생 빈도는 과거에 비하여 현저히 감소하고 있다.

정위 방광대치술의 환자 선택기준은 근치적 방광적출술을 받은 모든 환자가 대상이 될 수 있지만 병기와 관련이 있고 신기능과 간기능이 정상이어야 하며 신방광으로 살아갈려는 환자의 의지가 있어야 하고 추적 관찰에 순응할 수 있는 환자여야 한다.

신방광으로 위, 소장, 회장 말단을 포함한 맹장, 대장 등이 사용되어 왔는데 이중 결장을 이용하는 경우 골반에 위치하는 기관이기 때문에 요관 및 요도 연결이 비교적 쉽고 영양 공급이나 대변 습관에 변화가 거의 생기지 않는다는 장점이 있으나 게실증이나 악성 가능성이 높기 때문에 장기적으로 사용하기에는 위험이 있을 수 있다.³ 하지만 회장을 이용하는 경우 장간막이 짧을 경우 골반 내로 유치시키는 기술적인 어려운 면이 있을 수 있고 영양 공급 장애나 담즙의 흡수 장애로 인한 문제가 있을 수 있지만 대부분의 경우 이동성이 좋고 혈류 공급이 양호하여 이용하기 쉽고 영양 공급 등의 문제는 말단부 회장을 보존하는 경우 크게 문제가 발생하지 않는다고 보고되고 있다.⁴ 또한 회장을 이용한 신방광이 유순도가 크고 방광 내압이 낮으며 요 자체율이 높고 점막 위축이 대장에 비해 잘 되어 요 흡수에 의한 대사성 합병증도 낮아 선호되고 있다.

정위 방광대치술을 시행받은 환자라도 정상적인 배뇨를 하지 못하고 배뇨장애, 요실금 등의 증상이 동반되는 경우 회장 도관술에 비해 신체 변화가 없다는 점 외에는 삶의

질 개선을 기대하기 어렵다.

불완전한 배뇨로 간헐적 자가 도뇨가 필요한 배뇨 장애 증상은 Studer형 정위 방광대치술에서는 0.5-21%로 보고되고 있다.^{5,6} 요배출장애가 발생하는 요인은 여러 가지가 있는데 이중 수술 시 정확한 방광요도문합이 중요하다. 방광 경부 및 요도문합부의 탄력성을 저하시키는 요인, 즉 방광 요도문합 시 너무 강한 장력으로 인한 문합부로의 충분한 혈액공급의 장애가 발생할 수 있고 반대로 방광요도문합 시 장력의 약화로 인한 출혈이나 요 누출 등의 합병증이 발생하는 경우 배뇨장애가 발생할 수 있다. 이러한 경우 전산화단층촬영의 추적관찰이 정위 방광대치술 후 발생 가능한 배뇨장애의 기전 및 원인을 완전히 반영할 수는 없겠지만, 이를 통해 그 기전과 원인을 이해하는 데 도움을 될 수 있다.⁷ 또한 배뇨 장애를 예방하기 위해서는 신방광이 골반에 적당한 위치에 있어야 하는데 Mikuma 등⁸은 신방광이 골반 최하단부에 위치하지 않는 경우에 배뇨 관란이 발생할 수 있다고 하였다.

요실금은 정상적인 배뇨를 위하여 필수적인 요소인 낮은 방광 내압과 큰 용적이 얼마나 잘 성취되었는지를 알 수 있는 지표로서 장의 관상구조를 없애고 외요도 괄약근을 보존하는 등 술식의 발달로 많이 감소하고 있다. 방광대치술 후 발생하는 요실금은 방광 요도 평활근의 지속성의 손상, 홍문 거상근과 막양부 요도를 둘러싸는 근막의 손상, 방광 하부와 막양부 요도를 둘러싸는 근막의 손상, 방광 하부와 막양부 요도를 공급하는 신경의 손상, 전립선부 요도의 제거에 의한 기능적 요도의 손실에 의하여 발생하게 되는데 수술 후 시간이 지남에 따라 점차 회복되게 된다.

여러 보고에서 훌륭한 주야간 요 자체 성적을 보여 주고 있는데⁹⁻¹¹ Constantinides 등⁹은 요 자체는 주야간에 각각 95%, 88%에서 만족 이상을 보인다고 보고하였다. 요 자체를 회복하는 평균기간은 각각 4개월, 8개월 정도로 알려져 있다.^{12,13} Studer 등¹⁴은 일 년이 지난 후 92%에서 주간 요 자체를 이루고 술 후 2년에 84%에서 야간 요 자체를 이룰 수 있다고 보고하였고 Casanova 등¹⁵은 3개월에 어느 정도의 요 자체가 가능하고 18개월 이후에는 91%에서 주간 요 자체를, 82%는 야간 요 자체를 이룰 수 있다고 하였다. 저자들의 경우에도 도뇨관 제거 후 3개월에는 75%, 9개월에는 95%의 환자에서 주간 요 자체를 회복할 수 있었다. 특히 야간 요 자체를 회복할 때까지 좀 더 많은 시간이 필요한데 정상인의 경우 야간 요 자체는 방광이 가득찰 경우 충만감으로 인한 수면이 깨는 것과 중추 되먹임 기전에 의한 요도 저항의 증가로 이를 수 있다. 정위 방광대치술을 시행 받은 환자의 경우 방광적출로 인해 수면 시에 방광 충만 신호에 대한 반사의 저하로 인해 정상인보다 방광출구 저항의 감

소를 보인다.¹⁶ 또한 Park과 Montie¹⁷가 보고한 바에 의하면 야간 요 자체를 보이지 못하는 환자들의 66%는 요 저장에 문제가 있었으나 33%는 완전한 배뇨를 하지 못한다고 보고하였고 이를 극복하기 위해 야간 알람을 통해서 한 차례 밤에 일어나는 것으로 조절할 수 있다고 하였다. 야간 요 자체를 쉽게 얻기 위해 정위 방광대치술에 사용되는 회장의 분절을 길게 사용하는 경우 더 증가된 장표면적을 얻을 수 있고 술 후 쉽게 요 자체를 얻을 수 있다는 장점이 있으나 대사이상이나 잔뇨 증가의 문제점이 발생할 수 있다. 여러 보고들^{12,13}에서 야간 요 자체는 시간이 지남에 따라 점차 회복한다고 하였다. 또한 주야간 요 자체를 회복하는 시기는 수술 후 1-12개월로 알려져 있다.^{12,13}

저자들의 경우에는 야간에 2-3시간 간격으로 야간 알람을 이용하여 취침 중 일어나서 배뇨하도록 하였고 이를 포함했을 때 도뇨관 제거 후 9개월째 85%에서 주야간 요 자체를 회복할 수 있었다.

요 자체를 회복하기 위해서는 여러 인자들이 작용하는데 신방광이 낮은 압력을 유지하고 적절한 용적이 이루어져야 하며 기능적 요도의 요 자체 기능을 유지할 수 있도록 요도괄약근을 보존해야 한다.^{18,19} 근치적 방광적출술 시 신경혈관 다발을 보존하는 것이 중요한데 el-Bahnasawy 등²⁰에 의하면 신경 보존술식을 시행한 군과 시행하지 않은 군을 비교했을 때 요도압 측정술 시 긴 기능적 요도길이를 보이고 높은 요도 폐쇄압을 보여주어 더 높은 요 자체 비율을 보였다고 보고하였다. 또한 Tuner 등²¹도 신경 보존 술식으로 방광적출술을 시행한 군에서 좀 더 빨리 주야간 요 자체를 이룰 수 있었고 높은 요 자체 비율을 유지할 수 있다고 하였다. 저자들도 요 자체의 획득을 위하여 가능하면 충분한 길이의 요도를 확보하였고 신경 보존술식을 가능하면 시행하였으며 외요도 괄약근 근처의 손상을 최소화하기 위해 노력하였다. 요도와 신방광의 문합 시에는 12시 방향에서는 결찰된 배부 정맥 복합체(dorsal vein complex)와 6시 방향에서는 Denovilliers' 근막과 함께 봉합하였고 신방광 경부는 최말단에 만들었으며 반드시 점막 외번(mucosal eversion)을 시행하였다. 또한 신방광의 장간막에 유착이 있을 경우 신방광 혈관경이 견인되지 않도록 가능한 유착 박리를 충분히 하였다.

충분한 방광용적을 유지하기 위해서는 충분한 길이의 장분절을 이용해야 하고 타원형이나 구형 모양을 만드는 것이 중요하다.²² 이용되는 장분절은 술식에 따라 40에서 60cm를 사용하는데 Constantinides 등⁹은 36cm의 회장을 이용한 정위 방광대치술을 시행했을 때에도 충분한 방광 용적과 요 자체를 이룰 수 있다고 보고하였다. Colding-Jorgensen 등²³은 장분절을 탈관화시킴으로써 종주근으로부터

발생하는 연동운동이 횡주근 내로 전달되는 것을 막고, 불규칙적인 수축을 줄이고 높은 압력이 발생하는 것을 막을 수 있다고 하였다. 저자들의 경우에는 대부분 10-15cm의 수뇨관용 회장분 절 (afferent limb)을 포함하여 약 70cm의 장분절을 이용하였는데 충분한 장분절을 이용함으로써 도뇨관 제거 직후 100ml 이상의 배뇨가 가능하였다. 충분한 길이의 장분절 이용 시 대사장애 등의 합병증이 나타날 수 있으나 저자들의 경우에는 발생하지 않았다.

여성 방광암 환자에서는 요도암 발생가능성과 재발 위험 때문에 근치적 방광적출술 후 회장도관술이 많이 이용되었으나 여러 보고들²⁴⁻²⁶에서 정위 방광대치술을 시행했을 때 만족할 만한 결과를 보이고 있어 여성 환자를 대상으로 한 연구도 필요할 것으로 보인다.

결 론

방광암 환자에서 근치적 방광적출술과 정위 방광대치술 시행 후 요도 카테터를 제거하였을 때 나타나는 요실금은 환자에게 많은 불편을 초래하는데 저자들의 경험에 의하면 도뇨관 제거 후 3개월째 약 75%에서 주간 요 자제를 보였으며, 9개월 이내 85%에서 주야간 요 자제를 획득함을 알 수 있었다. 특히 수술 시 가능한 한 신경 보존하는 방광적출술을 시행하고 외요도 괄약근 손상을 최소화한다면 정위 방광대치술을 시행 받은 대부분의 환자에서 수술 후 9개월 이내 주야간 요 자제를 획득할 수 있을 것으로 본다.

REFERENCES

- Bricker EM. Bladder substitution after pelvic evisceration. Surg Clin North Am 1950;30:1511-21
- Camey M, Le Duc A. L'entero-cystoplastie avec cystoprostatectomie totale pour cancer de la vessie. Ann Urol 1979; 13:114-23
- Chen KK, Chang LS, Chen MT. Neobladder construction using completely detubularized sigmoid colon after radical cystoprostatectomy. J Urol 1991;146:311-5
- Hautmann RE, de Petroni R, Gottfried HW, Kleinschmidt K, Mattes R, Paiss T. The ileal neobladder: complications and functional results in 363 patients after 11 years of followup. J Urol 1999;161:422-8
- Studer UE, Danuser H, Hochreiter W, Springer JP, Turner WH, Zingg EJ. Summary of 10 years' experience with an ileal low-pressure bladder substitute combined with an afferent tubular isoperistaltic segment. World J Urol 1996;14:29-39
- Kulkarni JN, Pramesh CS, Rath S, Pantvaiddya GH. Long-term results of orthotopic neobladder reconstruction after radical cystectomy. BJU Int 2003;91:485-8
- Lee JY, Kim SW, Park WJ, Chung KU, Lee SJ, Jung SE, et al. Computed tomographic appearance of orthotopic neobladder: correlation with voiding pattern. Korean J Urol 2001; 42:1140-5
- Mikuma N, Hirose T, Yokoo A, Tsukamoto T. Voiding dysfunction in ileal neobladder. J Urol 1997;158:1365-8
- Constantinides C, Manousakas T, Chrisofos M, Giannopoulos A. Orthotopic bladder substitution after radical cystectomy: 5 years of experience with a novel personal modification of the ileal s pouch. J Urol 2001;166:532-7
- Arai Y, Taki Y, Kawase N, Terachi T, Kekehi T, Okada T, et al. Orthotopic ileal neobladder in male patients: functional outcomes of 66 cases. Int J Urol 1999;6:388-92
- Studer UE, Zingg EJ. Ileal orthotopic bladder substitutes. What we have learned from 12 years' experience with 200 patients. Urol Clin North Am 1997;24:781-93
- Rogers E, Scardino PT. A simple ileal substitute bladder after radical cystectomy: experience with a modification of the Studer pouch. J Urol 1995;153:1432-8
- Meyer JP, Drake B, Boorer J, Gillatt D, Persad R, Fawcett D. A three-centre experience of orthotopic neobladder reconstruction after radical cystectomy: initial results. BJU Int 2004; 94:1317-21
- Studer UE, Danuser H, Merz VW, Springer JP, Zingg EJ. Experience in 100 patients with an ileal low pressure bladder substitute combined with an afferent tubular isoperistaltic segment. J Urol 1995;154:49-56
- Casanova GA, Springer JP, Gerber E, Studer UE. Urodynamic and clinical aspects of ileal low pressure bladder substitutes. Br J Urol 1993;72:728-35
- Elmajian DA, Stein JP, Esrig D, Freeman JA, Skinner EC, Boyd SD, et al. The Kock ileal neobladder: updated experience in 295 male patients. J Urol 1996;156:920-5
- Park JM, Montie JE. Mechanisms of incontinence and retention after orthotopic neobladder diversion. Urology 1998; 51:601-9
- Skolarikos A, Deliveliotis C, Alargof E, Ferakis N, Protogerou V, Dimopoulos C. Modified ileal neobladder for continent urinary diversion: functional results after 9 years of experience. J Urol 2004;171:2298-301
- Hinmann F Jr. Selection of intestinal segments for bladder substitution: physical and physiological characteristics. J Urol 1988;139:519-23
- el-Bahnasawy MS, Gomha MA, Shaaban AA. Urethral pressure profile following orthotopic neobladder: differences between nerve sparing and standard radical cystectomy techniques. J Urol 2006;175:1759-63
- Turner WH, Danuser H, Moehrle K, Studer UE. The effect of nerve sparing cystectomy technique on postoperative continence after orthotopic bladder substitution. J Urol 1997; 158:2118-22
- Sevin G, Soyupek S, Armagan A, Hoscan MB, Oksay T. Ileal

- orthotopic neobladder (modified Hautmann) via a shorter detubularized ileal segment: experience and results. *BJU Int* 2004;94:355-9
23. Colding-Jorgensen M, Poulsen AL, Steven K. Mechanical characteristics of tubular and detubularised bowel for bladder substitution: theory, urodynamics and clinical results. *Br J Urol* 1993;72:586-93
24. Stein JP, Grossfeld GD, Freeman JA, Esrig D, Ginsberg DA, Cote RJ, et al. Orthotopic lower urinary tract reconstruction in women using the Kock ileal neobladder: updated experience in 34 patients. *J Urol* 1997;158:400-5
25. Stenzl A, Colleselli K, Bartsch G. Update of urethra-sparing approaches in cystectomy in women. *World J Urol* 1997; 15:134-8
26. Stenzl A, Colleselli K, Poisel S, Feichtinger H, Pontasch H, Bartsch G. Rationale and technique of nerve sparing radical cystectomy before an orthotopic neobladder procedure in women. *J Urol* 1995;154:2044-9
-