

부신피질에 발생한 호산성 과립세포종

Adrenocortical Oncocytoma

Hyuk Soo Chang, Jee Chul Sohn, Choal Hee Park, Chun Il Kim, Sun Young Kwon¹

From the Departments of Urology and ¹Pathology, Keimyung University School of Medicine, Daegu, Korea

An adrenocortical oncocytoma is very rare and unusual disease. Only 22 and 2 cases have been reported in the foreign and Korean literatures, respectively. Herein, the case of a left adrenocortical oncocytoma, observed by ultrasonography during a periodic medical examination of a 32 year old male patient is reported. (Korean J Urol 2007;48:103-106)

Key Words: Adenoma, oxyphilic; Adrenal cortex neoplasm

대한비뇨기과학회지
제 48 권 제 1 호 2007

계명대학교 의과대학
비뇨기과학교실, ¹병리학교실

장혁수 · 손지철 · 박철희
김천일 · 권선영¹

접수일자: 2006년 8월 18일
채택일자: 2006년 9월 1일

교신저자: 장혁수
계명대학교 동산의료원 비뇨기과
대구시 중구 동산동 194번지
☎ 700-712
TEL: 053-250-7023
FAX: 053-250-7643
E-mail: sangraal@smc.or.kr

호산성 과립세포종 (oncocytoma)은 여러 장기에서 발생할 수 있는데 특히 신장이나 침샘, 갑상선 등에서 흔히 나타난다. 호산성 과립세포종은 대부분 크고 호산성 상피모양의 세포들로 구성되어 있다. 세포질은 호산성 과립구조로 구성되어 있는데 이 세포질을 전자현미경으로 보면 사립체 (mitochondria)로 꼭 차 있다.

부신에서 발생한 호산성 과립세포종은 매우 드물며 현재까지 외국 문헌에서 22례, 국내 문헌에서 2례만이 보고되어 있다.¹⁻⁵ 보고된 호산성 과립세포종의 대부분은 임상적으로 양성이고 비기능성 종양이었으나 악성의 가능성을 보여주는 조직학적 소견도 있었으며, 남성화를 야기시키는 증례도 보고되었다.^{2,3,6}

저자들은 현재까지 보고되어 있는 다른 24례의 소견들과 함께 건강검진에서 우연히 발견된 비기능성 부신피질 호산

성 과립세포종 1례를 보고하고자 한다.

증 례

32세 남자 환자가 건강 검진에서 시행한 초음파검사에서 좌측 상복부에 부신피질로 의심되는 병소가 발견되어 본과에 의뢰되었다. 환자의 주관적인 증상은 없었으며 과거력에서도 특이소견은 없었다. 환자의 신체검사에서도 이상소견이 없었다.

일반 혈액검사와 전해질검사, 생화학검사 소견은 모두 정상이었고, 호르몬검사상 혈중 epinephrine, norepinephrine, cortisol 등과 요중 vanillylmandelic acid, catecholamine, cortisol 등의 수치도 정상범위 이내였다.

복부 전산화단층촬영과 자기공명영상검사에서 10x6cm

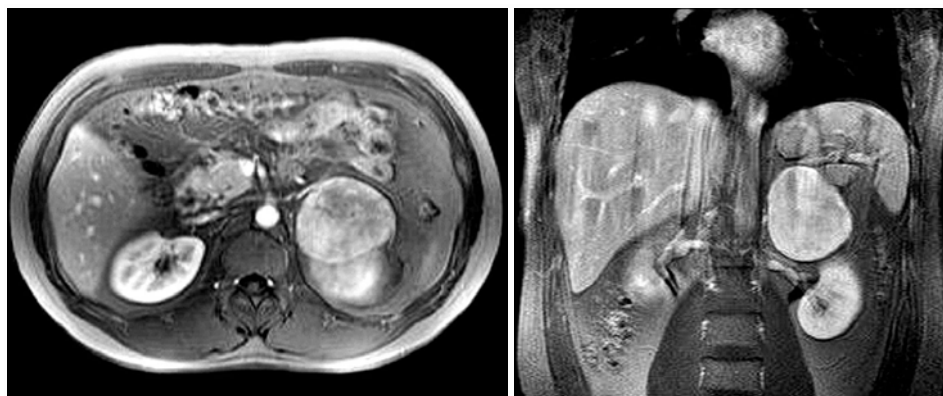


Fig. 1. T₂-weighted magnetic resonance imaging of the abdomen. The left adrenal tumor was separated from the left kidney and enclosed by a capsule.

의 좌측 부신 기원의 종물이 확인되었다 (Fig. 1). 이 종물은 좌측 신장과 분리되어 있으며 피막으로 싸여 있었다. 림프선이 커져 있거나 복부 내 다른 장기에 전이되어 있는 소견은 없었다. 생화학검사와 영상학적 검사에서 양성 부신 종물이 의심되어 좌측 부신과 함께 종양제거술을 시행하였다. 수술 당시 소견상 종물은 좌측 부신에서 기원하였으며 전체가 피막에 싸여 있었으며 주위 조직으로 침범된 소견은 없었다.

수술로 적출된 부신 종물은 옅은 황색으로 단단한 종물로 경계가 좋은 피막으로 둘러싸여 있어 좌측 신장과는 분리되어 있었다. 크기는 9.6x7.6x6.5cm, 무게는 308gm이었다. 부신 종물의 단면은 황갈색을 띠는 부드러운 조직이었고,

얇은 섬유질의 격막으로 구분되어 있었다. 종물 내부에 부분적인 출혈은 있었으나 괴사는 관찰되지 않았다 (Fig. 2).

광학현미경검사상 종물의 세포들은 전반적으로 고형질 또는 군집되어 있는 성장양상을 나타냈다. 종물은 비정형적인 세포핵과 풍부한 호산성의 미세과립을 가진 원형 또는 다각형의 세포들로 구성되어 있었으며 (Fig. 3A), 대부분의 세포들은 원형의 공포를 형성하는 핵과 하나 또는 두 개의 작고 선명한 핵소체를 가지고 있었다. 괴사 소견은 관찰되지 않았고 비전형적인 세포분열도 50배 확대 시야에서 1개 이하로 관찰되었다. 혈관이나 부신 피막으로의 침범은 없었다. 면역조직화학염색검사상 Ki-67 labelling index를 이용한 종양의 증식 비율은 전체 종양 크기의 1-2% 미만으로

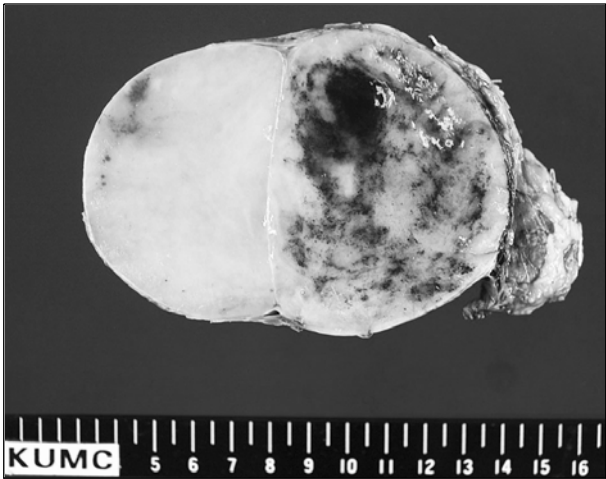

Fig. 2. Left adrenal tumor: solid mass separated from the residual adrenal gland.

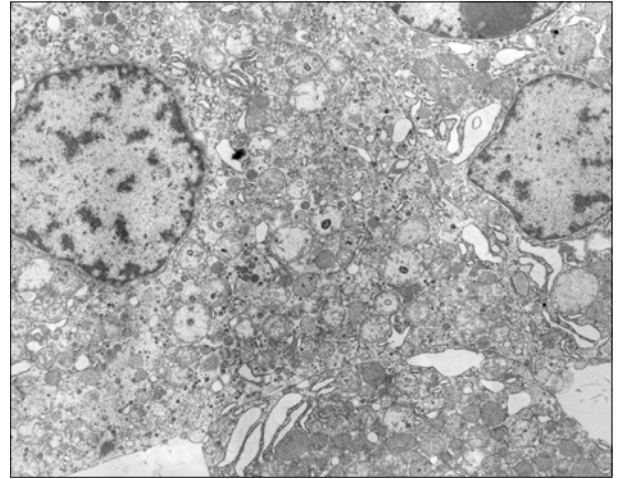


Fig. 4. Electron microscopy: closely packed mitochondria, with an electron dense inclusion (x5,000).

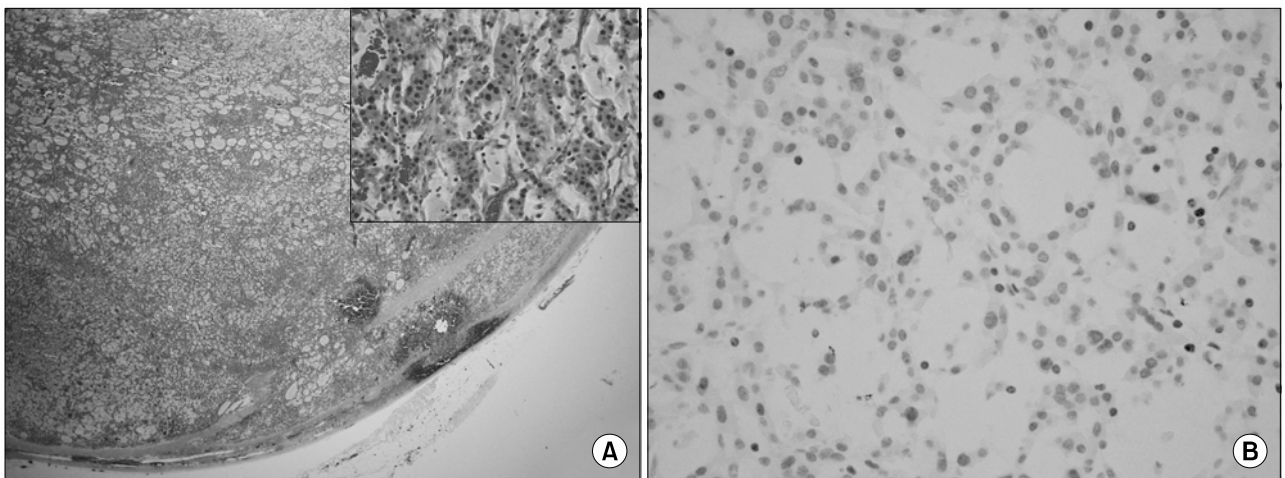


Fig. 3. Typical structure of an oncocytoma, with abundant eosinophilic cytoplasm (H&E, x40), small picture (H&E, x200) (A). Very low Ki-67 labelling index (Immunostaining, x200) (B).

매우 낮았다 (Fig. 3B).

전자현미경으로 관찰한 미세구조에서 호산성 과립세포종의 특징이 잘 관찰되었다. 종양세포의 세포질은 많은 사립체들로 채워져 있었으며, Golgi체와 작은 지방입자, 글리코겐 입자 등도 많이 관찰되었다. 또한 사립체 내부에 봉입체들도 많이 관찰되어 호산성 과립세포종으로 진단하였다 (Fig. 4).

환자는 수술 후 합병증 없이 회복되었으며 술 후 6일째 퇴원하였다. 현재 24개월 동안 재발이나 전이소견 없이 추적관찰 중이다.

고 찰

호산성 과립세포종으로 구성되어 있는 종양은 신장이나 갑상선, 침샘 등에서는 흔히 발견되나 이외의 장기에서는 드물다. 저자들의 증례를 포함하여 부신피질에 발생한 호산성 과립세포종은 남자 11례, 여자 14례, 나이범위 27-72세, 우측 부신 9례, 좌측 부신 15례, 이소성 우측 부신 상부 후복막강 1례, 종양의 크기 3-15cm, 무게 30-865gm이었다.

환자들은 종양과 관련된 증상으로 의사를 방문하지는 않으며 오히려 정기검진이나 다른 증상으로 인해 의사를 찾아오게 된다. 저자들 증례의 환자도 특별한 증상 없이 정기검진에서 우연히 발견된 경우였다. 현재까지의 보고 중에서 증상이 있었던 경우는 Erlandson과 Reuter⁶이 여성 환자에서 남성화를 보이는 경우를 보고한 것과, El-Naggar 등⁷이 종양이 하대정맥과 간을 침범하여 복부통증을 일으킨 경우 뿐이었다.

저자들의 증례에서는 영상학적 검사상 다른 원발 병소부위가 없기 때문에 전이성 종양의 진단은 제외하였고, 갈색세포종은 기능을 가지는 종양으로 일반적으로 고혈압과 카테콜라민 생성과 관련된 증상들을 동반하기 때문에 수술전에 감별진단에서 제외할 수 있었다. 양성 부신 종양은 크기가 보통 5cm 이하이기 때문에 비기능성 선종은 고려하지 않았다. 또한 전산화단층촬영에서 지방 성분이 관찰되지 않아서 비교적 큰 종양이지만 골수지방종을 감별진단에서 제외하였고, 다른 장기에 전이 병소나 침범하는 소견이 없기 때문에 악성 부신암도 제외할 수 있었다.

다른 부신 종양들과 세포구조를 비교해 보면 갈색세포종에서는 전자현미경에서 신경분비과립들과 종양세포 내에 고전자밀도 세포막 결합 과립 (dense-core membrane-bound granule)이 많이 존재하였고, 양성 부신선종에서는 사립체들로 채워져 있지 않아 호산성 과립세포종과 감별할 수 있다.

MIB-1 (Ki-67)에 대한 면역조직화학염색으로 부신피질의

양성 선종과 악성 부신암을 구분할 수 있다. Vargas 등⁸은 부신 증식증 10례, 부신 선종 10례, 악성 부신암 12례, 전이성/재발성 악성 부신암 8례 등을 포함한 40례의 부신 피질 병소에서 MIB-1의 발현을 연구하였다. 1,000개의 종양세포당 MIB-1에 양성을 나타내는 핵의 숫자로 표현되는 종양증식지표 (tumor proliferating index; TPI)가 부신선종에서 14.9, 부신 증식증에서 31.5, 악성 부신암에서 208.1, 전이성/재발성 악성 부신암에서 166.1이라고 보고하였고, 양성 병소였던 20례는 모두 80 미만이었으나 악성 병소였던 20례 중에서는 단지 1례만이 80 미만이었다. 저자들의 연구에서 TPI는 2로 나타나 양성 부신선종에 합당한 소견이었다.

저자들의 전자현미경소견은 이전의 보고들과 다르지 않게 호산성 과립세포종의 전형적인 소견을 보였다.^{2,7} 포르말린에 고정된 조직으로 미세구조를 관찰한 결과 종양세포의 세포질은 수많은 사립체들로 채워져 있었고 약간의 리소좀과 Golgi체, 작은 지방입자, 글리코겐 입자 등도 많이 관찰되었다. 또한 사립체 내부에 전자밀도가 높은 봉입체들도 관찰되었다.

부신피질의 호산성 과립세포종은 매우 드물게 발생하기 때문에 예후나 악성으로 발전될 가능성에 대해서는 보고된 바가 없으나 진단 당시나 추적관찰 도중 재발하거나 다른 장기로 전이되어 악성으로 진행하였다는 보고는 5례가 있다.^{7,9,10}

결론적으로 비록 드물기는 하지만 호산성 과립세포종은 부신 피질에 발생하는 종양의 감별진단에 반드시 고려되어져야 할 것이며, 술 전에 과립세포종의 가능성에 대한 세밀한 검사가 필요할 것으로 생각한다.

REFERENCES

1. Lee SJ, Lee HG, Park CY, Jeong IK, Hong EG, Oh GW, et al. A case of adrenocortical oncocytoma. J Korean Endocrinol 2004;19:82-9
2. Lin BT, Bonsib SM, Mierau GW, Weiss LM, Medeiros LJ. Oncocytic adrenocortical neoplasms: a report of seven cases and review of the literature. Am J Surg Pathol 1998;22:603-14
3. Macchi C, Rebuffat P, Blandamura S, Piazza M, Macchi V, Fiore D, et al. Adrenocortical oncocytoma: case report and review of the literature. Tumori 1998;84:403-7
4. Vara Castrodeza A, Ablanedo P, Garcia J, Martinez Lara C, Diaz A, Calvo Blanco J. Adrenal oncocytoma. Arch Esp Urol 1999;52:525-8
5. Kitching PA, Patel V, Harach HR. Adrenocortical oncocytoma. J Clin Pathol 1999;52:151-3
6. Erlandson RA, Reuter VE. Oncocytic adrenal cortical adenoma. Ultrastruct Pathol 1991;15:539-47
7. El-Naggar AK, Evans DB, Mackay B. Oncocytic adrenal

- cortical carcinoma. Ultrastruct Pathol 1991;15:549-56
8. Vargas MP, Vargas HI, Kleiner DE, Merino MJ. Adrenocortical neoplasms: role of prognostic markers MIN-1, p53, and RB. Am J Surg Pathol 1997;21:556-62
9. Kurek R, Von Knobloch R, Feek U, Heidenreich A, Hofmann R. Local recurrence of an oncocytic adrenocortical carcinoma with ovary metastasis. J Urol 2001;166:985
10. Krishnamurthy S, Ordonez NG, Shelton TO, Ayala AG, Sneige N. Fine-needle aspiration cytology of a case of oncocytic adrenocortical carcinoma. Diagn Cytopathol 2000;22:299-303
-