

A Comminuted Spiral Fracture with Butterfly Fragment of Distal Humerus by Arm Wrestling –A Case Report–

Gun Woo Lee, Jung-Hwan Son, Tae-Hun Kim

Department of Orthopedic Surgery, College of Medicine, Kosin University, Busan, Korea

팔씨름 중 발생한 상완골의 나비형 골편을 동반한 분쇄형 나선 골절

이근우·손정환·김태훈

고신대학교 복음병원 정형외과학교실

The fracture of the humerus during arm wrestling are uncommon, but may occur in the shaft or medial condyle. In the shaft of humerus, the fractures are usually spiral and between the middle and distal third, with or without neurological involvement. A case of a comminuted spiral fracture with butterfly fragment of the distal third of the humerus is reported which had occurred during arm wrestling and was treated by open reduction and internal fixation. The possible mechanism of injury and the question of treatment are discussed.

Key Words: Arm wrestling, Distal humerus, Fracture

팔씨름은 어릴 때부터 흔히 접하는 놀이 문화이다. 팔씨름으로 인한 손상은 빈도는 적으나, 주관절 및 견관절의 염좌, 근육 파열 등의 가벼운 손상에서 상완골의 골절, 주관절의 골절-탈구 등의 심각한 손상까지 다양하게 보고되었다.¹ 지금까지 보고된 팔씨름으로 인한 골절의 종류는 원위 상완골의 골간부 골절, 내과의 박절 골절 (avulsion fracture), 요골두의 골절-탈구가 대부분을 차지한다. 이 중 상완골의 원위 골간부 골절은 분쇄가 심하지 않은 단순 나선형 골절이 대부분이었고, 이의 발생 기전에 대해서는 다수의 보고가 있었다.^{2,3} 하지만, 팔씨름 이후 발생한 나비형 골편을 동반한 분쇄 골절에 대한 보고는 드물며, 이에 대한 발생 기전도 불명확한 상태이다. 이에 저자들은 팔씨름 이후 발생한 나비형 골편을 동반한 분쇄 골절 1예를 경험하였기에 문헌 고찰과 함께 보고하

고자 한다.

증 례

28세 남자로 팔씨름 이후 발생한 우측 상완부 동통, 종창을 주소로 본원 응급실에 내원하였다. 키는 180 cm, 몸무게는 75 kg으로 평소 건강하게 지냈으며, 우세수 (dominant arm)는 우측이었다. 약 100 cm 정도의 책상에서 팔씨름을 시행하였으며, 상대방도 비슷한 체격 조건을 지녔다. 경기 시작 후 약 3초 정도 대등한 위치에 있다가 경기가 진행되면서 서로 상체를 앞으로 숙이면서 주관절 위치를 서로 앞으로 당기고 내회전하던 중 힘이 부치면서 상완부가 급격히 외회전 및 외전되며 둔탁한 소리와 함께 통증이 발생하였다.

Corresponding Author: Jung-Hwan Son, Department of Orthopedic Surgery, College of Medicine, Kosin University, 34 Amnam-dong, Seo-gu, Busan, 602-702, Korea
TEL: 051) 990-6467 FAX: 051) 243-0181 E-mail: junghson@dreamwiz.com

Received: January 12, 2012
Revised: April 9, 2012
Accepted: April 30, 2012

내원 당시 시행한 단순 방사선 사진 상 우측 상완골의 원위 골간부에 나비형 골편(butterfly fragment)을 동반한 나선 골절(spiral fracture)이 관찰되었다(Fig. 1). 일반적인 팔씨름 이후 발생하는 상완골의 골절과는 다른 형태를 보여 병적 골절 등의 병변을 확인하기 위해 자기 공명 영상(magnetic resonance images)을 시행하였다. 골절부 주위의 수강(medullary canal) 내의 액체 저류, 주위 연부 조직의 혈종 및 종창 이외에 특이 소견은 관찰되지 않았으며, 수술 시 골절부 조직에 대한 생검을 시행하였으나 특이 병변은 발견되지 않았다. 골절에 대하여 저 접촉성 압박금속판(LCDCP, low contact dynamic compression plate) 금속판 및 분쇄 편에 대해 와이어링(wiring)을 사용하여 내고정을 시행하였다(Fig. 2). 술 후 원위부

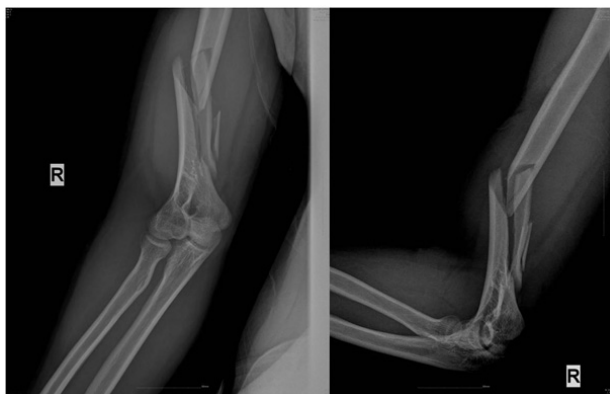

Fig. 1. Initial radiographs of comminuted spiral fracture with butterfly fragment in distal humerus due to arm wrestling in a 22-year-old man.

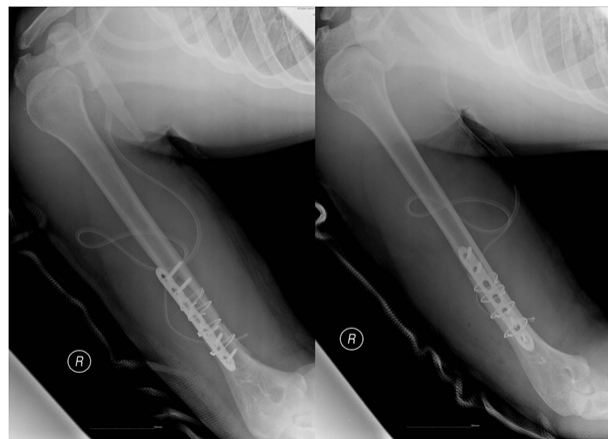

Fig. 2. Postoperative radiographs shows precise reduction and stable fixation with plate and wiring.

의 신경 증상은 없었으며, 장상지 석고 부목을 4주간 시행 후 환부 안정화를 확인하고 8주간 주관절 보조기 착용 하 관절 운동 등의 재활 치료를 시행하였다. 술 후 6개월 경 시행한 방사선 사진 상 골절 부 유합 소견 관찰되었고(Fig. 3), 술 후 1년 6개월 경 금속제거술 시행하였다(Fig. 4). 2년 추시 상 주관절의 운동 범위는 굴곡 제한 0도, 후속 굴곡 130도로 관찰되었으며, 일상생활에 불편함 없이 지내고 있다.

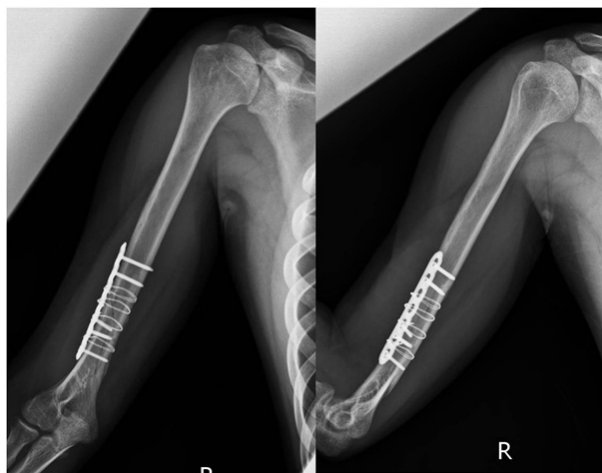

Fig. 3. Follow-up radiographs 6 months after operation shows well healing without complication.

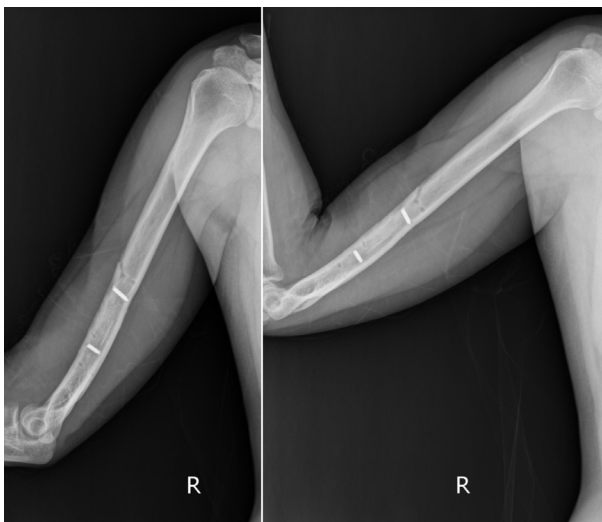


Fig. 4. In 1.6 years postoperatively, plate and wire was removed. And well-healed fracture site was observed.

고찰

상완골의 골절은 주로 낙상, 교통사고 등에 의한 직접 손상이나 압궐 손상 등으로 발생된다. 드물게 상완골 골절이 팔씨름이나 던지는 동작 이후 발생됨이 보고되었으며, 이는 강력한 근육의 수축에 의해 야기되는 것으로 알려져 있다.⁴ 이 증례 보고의 경우에는 팔씨름 이후 발생된 경우로, 매우 드물게 보고되어 있다. 팔씨름 운동의 초기에는 대흉근(pectoralis major), 견갑하근(subscapularis), 대원형근(teres major), 광배근(latissimus dorsi), 이두완근(biceps brachii) 등에 의해 견관절의 내회전과 이두완근, 상완근(brachialis), 상완요근(brachioradialis), 장요수근(extensor carpi radialis longus) 등에 의해 주관절의 고정 및 굴곡, 내회전 운동이 동시에 작용하게 된다. 힘의 차이에 따라 급격한 전완부 및 견관절의 외전과 외회전이 발생하게 되며, 외력(violent torque)은 주관절이 고정되어 있어 오로지 상완골로 전달되게 되어 상완골의 골절이 발생되게 된다.

Whitaker는⁵ 팔씨름으로 유발되는 상완골의 골절 기전을 3가지로 분류하였다. 첫 번째는 상완골 비틀림, 두 번째는 상완골의 굴곡력, 세 번째는 축성 압박력이고, 각각의 기전으로 근육들의 부조화가 발생되어 골절이 발생한다고 하였다. 또한 골절 발생에 대한 분석에서 이기는 상황보다 지는 상황에서 발생하는 상완골의 외회전, 굴곡 변형의 힘이 골절을 유발한다고 하였고, 이때 골절의 형태는 상완골 간부와 원위부의 경계부에 단순 나선형 골절이 발생한다고 하였다. 그러나, Low 등⁴은 경기 시작 직후인 힘의 균형이 평행할 때 골절이 잘 발생된다고 하였고, 기전으로는 상대방의 힘과 충돌되면서 상대적으로 약한 쪽의 상완골이 내회전 상태에서 갑자기 발생하는 외반, 외회전, 신전력으로 인해 나선형의 골절이 유발된다고 하였다.

나비 골편을 동반한 분쇄 골절에 대해서는 축성 압박력이 주요한 발생 기전으로 알려져 있으나 이에 대한 명확한 기전은 밝혀지지 않았다. Moon 등⁶은 나비 골편을 동반한 분쇄 골절을 1예 보고하였으며, 지는 상황에서 상완골의

장축을 따라 체중이 가해지는 축성 압박에 의해 발생 가능함을 기술하였다. 본 증례의 경우에서도 축성 압박력이 나비 골편을 동반한 분쇄 골절에 중요한 기전이라고 생각되며, 또한 지는 상황에서 상체의 위치와 연관이 있는 것으로 보인다. 경기가 진행되면서 견관절은 굴곡, 외전 및 외회전되며, 동시에 이기기 위해 주관절의 고정 위치를 상체로 당기는 힘으로 인해 상체가 굴곡되면서 모멘트 암(moment arm)이 짧아져 순간적으로 많은 힘이 상완골에 전달되어 골절이 발생한다고 판단된다. 또한 Whitaker 등⁵은 팔씨름 경기에서 팔의 위치에 따라 사용되는 근육의 운동 거리 및 방향 자체가 변화되기 때문에 팔의 위치, 특히 주관절의 고정된 위치를 골절의 발생에 매우 중요한 요소로 보고하였고, 상체와의 거리가 짧을수록 골절의 발생 및 분쇄 정도와 관계가 있다고 보고하였다. 본 증례의 경우, 경기가 진행되면서 상체와 주관절 사이의 거리가 짧아져 순간적으로 축성 압박력이 커지게 되고, 지는 상황에서 주관절이 고정된 상태에서 견관절의 급격한 외회전으로 상완골의 골절 부위에 더 많은 힘이 전해져 분쇄 골절의 형태가 된 것으로 판단된다.

팔씨름에 의한 상완골 골절에 대한 치료의 방법은 보고마다 차이가 있지만, 골절 양상, 전위 정도, 신경학적 증상에 따라 결정하는 것이 일반적이다. Pratt 등⁷은 원위 골간부 골절 및 내과의 박절 골절에 대해 보존적 치료를 시행하여 좋은 결과를 얻어 비수술적 방법을 권유하였고, Heilbronner 등⁸도 비수술적 치료로 훌륭한 임상적 결과를 보고하였다. 그러나 다른 보고에서 비수술적 치료는 젊은 연령에서 활동성을 저하시키며, 오랜 기간의 주관절 고정이 필요하고, 고정 기간 이후의 주관절 강직의 발생 등의 문제점을 지적하였고, Ahcan 등⁹은 비수술적 치료로 경과 관찰 중 골절 부위의 재 전위가 발생되어 수술적 치료를 시행한 예를 보고하여, 최근에는 조기 유합 및 관절 강직의 예방, 사회로의 빠른 복귀를 위해 수술적 치료를 우선적으로 고려하는 추세이다. 저자들의 증례에서도 수술적 치료를 시행하였다. 상완골 골절에서는 골절 부의 양측으로 3-4개 정도의 나사못을 고정하는 것이 적절한 고정을 유지할 수 있다고 알려져 있으나, 본 증례에

서는 골절편간 고정과 동시에 시행하였고, wiring을 추가적으로 시행하여 적은 나사못으로도 적절한 고정력을 유지할 수 있었다고 판단되며, 별다른 합병증 없이 골유합을 이룰 수 있었다.

참고문헌

1. Brismar B, Spangen L. Fracture of the humerus from arm wrestling. *Acta Orthop Scand* 1975;46:707-8.
2. de Barros JW, Oliveira DJ. Fractures of the humerus in arm wrestling. *Int Orthop* 1995;19:390-1.
3. Khashaba A. Broken arm wrestler. *Br J Sports Med* 2000; 34:461-2.
4. Low BY, Lim J. Fracture of Humerus During Arm Wrestling: Report of 5 cases. *Singapore Med J* 1991;32:47-9.
5. Whitaker JH. Arm wrestling fractures-a humerus twist. *Am J Sports Med* 1977;5:67-77.
6. Moon MS, Kim I, Kang H. Arm Wrestler's Injury -Report of 3 cases-. *J Kor Orthop Assoc* 1977;12:51-4.
7. Pratt DA, Tennent TD. Proximal biceps rupture: management of an unusual injury in an arm wrestler. *Br J Sports Med* 2007;41:459.
8. Heilbronner DM, Manoli A 2nd, Morawa LG. Fractures of the humerus in arm wrestlers. *Clin Orthop Relat Res* 1980;149: 169-71.
9. Ahčan U, Aleš A, Završnik J. Spiral Fracture of the Humerus Caused by Arm Wrestling. *European Journal of Trauma* 2000; 26:308-11.