

우울증을 초기증상으로 발현한 가족성 크로이츠펬트-야콥병

주재정 · 양영순 · 강진호 · 이선휘
하상원 · 한정호 · 조은경 · 김두웅

보훈공단 중앙보훈병원 신경과

Received: June 12, 2012
Revision received: June 22, 2012
Accepted: June 22, 2012

Address for correspondence

YoungSoon Yang, M.D.
Department of Neurology, Veterans Hospital,
Seoul Medical Center, 6-2 Dunchon 2-dong,
Gangdong-gu, Seoul 134-791, Korea
Tel: +82-2-2225-4106
Fax: +82-2-2225-4105
E-mail: astro76@naver.com

A Case of Familial Creutzfeldt-Jacob Disease (V180I) Initially Presenting with Depression

JaeJeong Joo, M.D., YoungSoon Yang, M.D., Jin Ho Kang, M.D., Sun Hwa Lee, M.D.,
Sang Won Ha, M.D., Jung Ho Han, M.D., Eun Kyung Cho, M.D., Doo Eung Kim, M.D.

Department of Neurology, Veterans Hospital, Seoul Medical Center, Seoul, Korea

Creutzfeldt-Jacob disease (CJD) is a degenerative neurological disorder that is incurable and invariably fatal. It is characterized by rapidly progressive dementia presenting with memory loss, personality changes and hallucinations. The symptoms of CJD are caused by progressive death of neurons in the central nervous system, which is associated with build-up of the abnormal prion proteins forming amyloids. In human, CJD can be acquired genetically through a mutation of the gene encoding for the prion protein (PRNP). This occurs in only 5-10% of all CJD cases. We report a 64-year old woman with CJD carrying a V180I mutation that features late onset, rapid progression, no periodic sharp wave complexes on electroencephalography, and cortical signal change and edema in bilateral frontotemporoparietal lobes and basal ganglia on MRI.

Key Words: Creutzfeldt-Jacob disease, Prion protein, V180I mutation

Creutzfeldt-Jacob disease (CJD)는 빠르게 진행되는 치매, 소뇌실조, 근간대 경련, 행동변화 등이 나타나는 드문 신경퇴행성 질환이다[1]. 인간 프리온병은 연간 인구 백만명당 1-2건 정도로 발생한다. 대부분의 CJD가 산발적으로 발생하나 가족성 CJD (familial CJD, fCJD)를 포함하여 프리온 단백질 유전자(PRNP)의 돌연변이에 의한 유전 프리온병이 모든 CJD의 10-15%를 차지하고 있다[2]. 유전 프리온병과 관련된 55개 이상의 돌연변이와 fCJD와 관련된 20개 이상의 돌연변이가 확인되었고 각각의 유전자형에 따라 인지기능장애, 소뇌실조, 수면장애, 언어장애 및 삼킴장애 등 다양한 임상양상이 나타난다[3, 4]. 이와 관련하여 180번 코돈에서 발린이 이소류신으로 대체되는 PRNP 점돌연변이로 인해 발생한 CJD 중 흔하지 않은 증상인 우울증으로 발현된 69세 여성 환자의 증례를 보고한다.

증 례

오른손잡이로 고등학교 졸업 학력이었고 알코올이나 약물 복용력 및 정신질환의 과거력 없이 평소 건강했던 64세 여자환자가 6개월 전부터 점차적으로 감정의 기복이 심해지고 쉽게 짜증을 내며 자주 우는 증상과 매사에 의욕이 없고 빈번한 자살 사고가 발생하

여 정신과에 내원하여 주요 우울 장애로 진단받고 치료를 받았으나 크게 호전 소견을 보이지 않았다. 5개월 전부터는 빠르게 기억력이 감소하고 더불어 위약감이 없어 행동이 느려졌으며 상황에 맞지 않는 말을 중얼거리는 모습을 보인다 하여 신경과에 전과 되었다. 가족들에 따르면 다른 사람과 대화를 할 때 말을 제대로 이어가지 못하고 같은 말을 지속적으로 반복하는 양상을 보였다. 2개월 전부터는 묻는 말에 전혀 대답하지 않고 위약감은 없었으나 자리에 누워 일어나지 않으려 하며 양손을 떠는 등 이전보다 증상이 악화되었다. 감정 표출이 전혀 되지 않았고 의사소통은 불가능하였으며 간헐적으로 갑작스럽게 우는 모습 보였다. 가족력 상 특이사항은 없었다.

입원 후 시행한 신경학적 검사상 의식은 명료하나 가족들도 알아 보지 못할 정도로 심한 지남력 장애 및 무언증을 보였고 안구운동 장애는 관찰되지 않았다. 통증 자극에 대해 운동 및 감각 모두 정상 반응을 보이고 있었으며 양쪽 상지에서 대칭적으로 약한 정도의 안정 시 떨림, 서동증, 경직이 관찰되었다. 약간 느렸으나 비교적 정상 걸음걸이를 보였고 양쪽 팔 움직임은 감소되었다. 심부건반사는 정상 소견을 보였고 병적반사는 관찰되지 않았다.

혈액검사, 화학검사, 소변검사, 혈청검사, 면역검사, 암 표지자 검사 등을 포함한 실험실 검사상 정상 소견을 보였고 심전도 및 가슴 X선 검사에서도 특이소견 보이지 않았다. 한국형 간이정신상태 검

사는 전혀 협조가 이루어지지 않아 시행되지 못하였으나 고위 대뇌 겉질 기능의 심한 장애가 의심되었다.

확산강조(DWI) 및 액체 감약 반전 회복(FLAIR) 뇌자기공명영상(MRI)에서는 소뇌와 후두엽을 제외하고 양측 기저핵 및 전두엽, 측두엽, 두정엽의 대뇌 겉질 전반에 걸쳐 고신호강도 소견이 관찰되었다(Figs. 1, 2).

F-18 FDG 양전자방출단층촬영(PET) 검사에서는 일차 감각운동 대뇌 피질과 후두엽을 제외한 양쪽 대뇌 피질의 대사가 현저히 감소되어 있고, 양측 기저핵, 시상, 소뇌의 대사도 중등도로 감소되어 있었다(Fig. 3).

뇌자기 공명 분광경(MR spectroscopy) 검사에서는 양측 기저핵 및 전두엽, 측두엽, 두정엽의 대뇌 겉질 전반에 걸쳐 N-acetylaspartate 최고점 감소와 choline 최고점 증가가 관찰되었으나 lactate 증가 소견은 관찰되지 않았다(Fig. 4).

뇌척수액 검사에서는 백혈구 및 적혈구가 관찰되지 않았고 포도당과 단백도 정상 수치를 보였다. 입원 3일째 시행한 뇌파(EEG) 검사에서는 양측 대뇌 전반에 걸쳐 간헐적으로 느린 세타파와 델타파가 관찰되었으며 7일째 반복 시행한 뇌파 검사에서도 이전과 동일한 결과가 확인되었다(Fig. 5).

추가적인 뇌척수액 검사에서 14-3-3 단백질 검출되었고 또한 PRNP

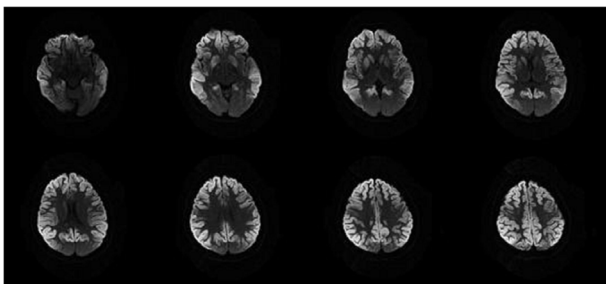


Fig. 1. Diffusion weighted MR images show cortical signal change and edema in both frontotemporoparietal lobes and both basal ganglia. Both cerebellum and occipital lobes are spared.

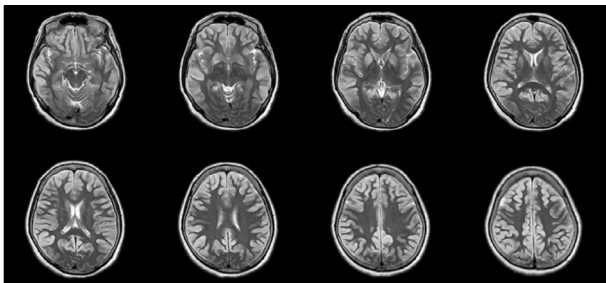


Fig. 2. T2 weighted MRI also shows cortical signal change and edema in both frontotemporoparietal lobes and both basal ganglia. Both cerebellum and occipital lobes are spared.

유전자의 코돈 129에서 메티오닌 동형접합과 코돈 219에서 글루타메이트 동형접합 및 코돈 180에서 염기서열 GTC (Val)가 ATC (Ile)으로 대체되는 점돌연변이가 확인되었다(Fig. 6). 이에 상기 환자는 V180I로 인한 유전 프리온병으로 진단되어 외래 경과관찰 중이며 fCJD의 가능성이 높은 상태로 환자의 가족들에 대한 검사는 외래 진료를 통해 진행하기로 하였다.

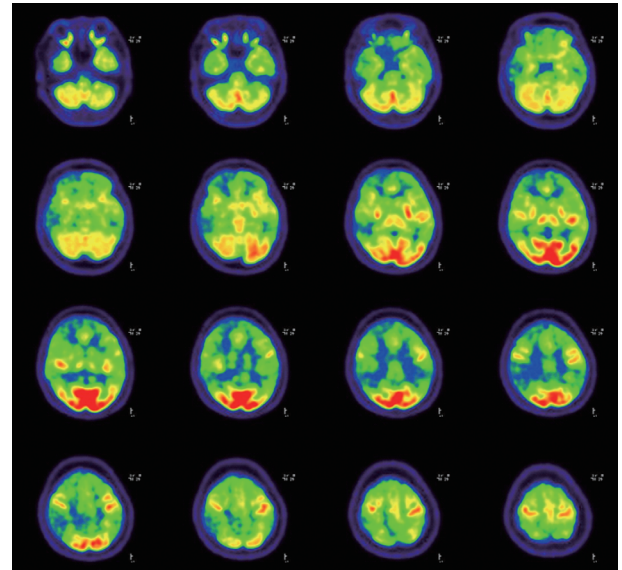


Fig. 3. Brain PET-CT shows marked hypometabolism in bilateral cerebral hemispheres with sparing of the occipital regions and primary motor sensory cortices.

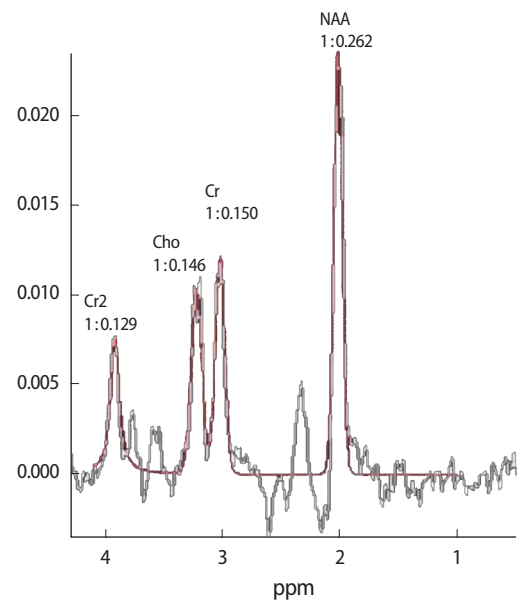


Fig. 4. MR spectroscopy shows decreased NAA peak and increased choline peak in both frontotemporoparietal lobes and both basal ganglia.

- 286-7.
2. Heinemann U, Krasnianski A, Meissner B, Grasbon-Frodl EM, Kretzschmar HA, Zerr I. Novel PRNP mutation in a patient with a slow progressive dementia syndrome. *Med Sci Monit* 2008; 14: CS41-3.
3. Kong QK, Surewicz WK, Petersen RB, Zhou W, Chen SG, Gambetti P, et al. Inherited Prion Diseases. In: Prusiner SB, editor. *Prion Biology and Disease*. 2nd ed. Cold Spring Harbor: Cold Spring Harbor Laboratory Press. 2004; 673-776.
4. Zerr I, Poser S. Clinical diagnosis and differential diagnosis of CJD and vCJD. With special emphasis on laboratory tests. *APMIS* 2002; 110: 88-98.
5. World Health Organization. WHO Global surveillance, diagnosis and therapy of human transmissible spongiform encephalopathies: report of a WHO consultation; emerging and other communicable diseases, surveillance and control. 1998 February 9-11.
6. Shiga Y, Miyazawa K, Sato S, Fukushima R, Shibuya S, Sato Y, et al. Diffusion-weighted MRI abnormalities as an early diagnostic marker for Creutzfeldt-Jakob disease. *Neurology* 2004; 63: 443-9.
7. Young GS, Geschwind MD, Fischbein NJ, Martindale JL, Henry RG, Liu S, et al. Diffusion-weighted and fluid-attenuated inversion recovery imaging in Creutzfeldt-Jakob disease: high sensitivity and specificity for diagnosis. *AJNR Am J Neuroradiol* 2005; 26: 1551-62.
8. Yamada M. Prion diseases in Japan: analysis of 918 patients. *Rinsho Shinkeigaku* 2007; 47: 805-8.
9. Chasseigneaux S, Haik S, Laffont-Proust I, De Marco O, Lenne M, Brandel JP, et al. V180I mutation of the prion protein gene associated with atypical PrPSc glycosylation. *Neurosci Lett* 2006; 408: 165-9.
10. Nixon R, Camicioli R, Jamison K, Cervenakova L, Mastrianni JA. The PRNP-V180I mutation is associated with abnormally glycosylated PrP-CJD and Intracellular PrP accumulations. Presented at XIVth International Congress of Neuropathology Scientific Programme. *Brain Pathology* 2000; 10: 670.
11. Jin K, Shiga Y, Shibuya S, Chida K, Sato Y, Konno H, et al. Clinical features of Creutzfeldt-Jakob disease with V180I mutation. *Neurology* 2004; 62: 502-5.
12. Yang TI, Jung DS, Ahn BY, Jeong BH, Cho HJ, Kim YS, et al. Familial Creutzfeldt-Jacob Disease with V180I Mutation. *J Korean Med Sci* 2010; 25: 1097-100.

