

오각형 그리기와 관련된 대뇌 회색질 영역

이익성 · 홍윤정* · 윤보라†
임성철‡ · 심용수‡ · 안국진§
조아현‡ · 양동원‡

한국과학기술원 의과대학원
*효자병원, †간양대학교 의과대학
신경과학교실, ‡가톨릭대학교 의과대학
신경과학교실, §영상의학과학교실

Received: November 17, 2012
Revision received: December 12, 2012
Accepted: December 17, 2012

Address for correspondence

Dong-Won Yang, M.D.
Department of Neurology, The Catholic University
of Korea College of Medicine, 222 Banpo-daero,
Seocho-gu, Seoul 137-701, Korea
Tel: +82-2-2258-6077
Fax: +82-2-599-9686
E-mail: neuroman@catholic.ac.kr

Anatomical Correlates of Interlocking Pentagon Drawing

Eek-Sung Lee, M.D., Yun Jeong Hong, M.D.*, Bora Yoon, M.D.†, Sung-Chul Lim, M.D.‡,
Yong S. Shim, M.D.‡, Kook Jin Ahn, M.D.§, A-Hyun Cho, M.D.‡, Dong-Won Yang, M.D.‡

Graduate School of Medical Science and Engineering, KAIST, Daejeon; *Hyoja Geriatric Hospital, Yongin;
†Department of Neurology, Konyang University College of Medicine, Daejeon; ‡Departments of Neurology,
§Radiology, College of Medicine, The Catholic University of Korea, Seoul, Korea

Background: The interlocking pentagon drawing test, a part of the Mini-Mental State Examination (MMSE), is a widely used clinical practice to measure visuoconstructional ability of dementia patients. We investigated the anatomical structures of brain associated with pentagon drawing in subjects with mild to moderate Alzheimer's disease (AD) by using voxel-based morphometry (VBM). **Methods:** Medical records of forty-four AD patients were reviewed and a 1.5 T SPGR 3D image data were used for VBM analysis. A voxel-based multiple regression analysis was used to investigate correlation between gray matter loss and pentagon drawing performance of AD patients. The correlations between pentagon drawing score and MMSE score were evaluated by Spearman correlation analysis. **Results:** There was a positive correlation between the interlocking pentagon copying scores and the MMSE scores ($r = 0.448$, $p = 0.002$). The lower the scores of interlocking pentagon copying were, the more severe the atrophy of right inferior frontal gyrus became ($[x, y, z] = [52, 39, 3]$, Brodmann area 45, and z score = 3.86). **Conclusions:** The performance of interlocking pentagon drawing is associated with a general cognitive function in patients with mild-to-moderate Alzheimer's disease. It is also associated with the atrophy of the right inferior frontal gyrus.

Key Words: Interlocking pentagon drawing, Right inferior frontal gyrus, Voxel-based morphometry, Alzheimer's disease

서 론

복셀 기준의 형태계측술(Voxel-Based Morphometry, VBM)은 뇌 자기공명영상(Magnetic Resonance Imaging, MRI)을 작은 복셀로 나누어 이를 통계적으로 서로 비교해서 뇌 안의 구조적 변화를 연구하는 방법이다[1, 2]. 1995년 처음 정신분열증환자의 연구에 사용된 이후에, 방법이 정립되면서 최근에는 치매를 포함한 다양한 뇌 질환 연구에서 활발히 사용되고 있다[3-5].

VBM은 컴퓨터 프로그램에 의한 자동화된 기법으로 개인적인 편견이나 주관적인 판단에 의한 오류 가능성이 적고 그 분석 방법이 비교적 간단하고 빠르며, 여러 가지 통계 방법을 사용하여 분석하면서 비교군들 간에 상이한 변수를 보정할 수도 있다는 장점을 가지고 있다[1].

시공간구성 능력(Visuoconstructional function)은 알츠하이머병(Alzheimer's disease, AD)에서 초기부터 장애를 보이는 인지 영역으

로, 알츠하이머병이 발병하기 수년 전부터 장애를 보인다[6]. 대부분의 인지가능 검사가 오랜 시간과 노력을 필요로 하며, 글을 잘 모르는 경우 수행하기에 어려움이 있는 반면, 시공간 구성 능력 검사의 경우 대부분 그 수행방법이 이해하기에 어렵지 않고 상대적으로 검사자의 노력이 덜 요구된다는 장점이 있다. 시공간 구성 능력을 평가하는 방법에는 여러 가지가 있으나, 그림을 베껴 그리는 방식으로 측정하는 도구들이 많이 사용되고 있는데, 그 대표적인 예로 Rey-Osterrieth complex figure test (RCFT)나 시계그리기(clock drawing test), 오각형그리기(interlocking pentagons drawing test) 등이 있다. 시공간 구성 능력은 전통적으로는 마루엽의 손상이 있을 경우 저하되는 것으로 알고 있었지만, 그 외에도 이마엽, 겔질밀층(subcortex) 등의 병변에서도 손상 받을 수 있다고 알려져 있다. 양쪽 혹은 한쪽의 마루엽 손상으로 장애가 발생할 수 있으며, 이러한 시공간 구성 능력은 단순히 시공간(visuospatial)능력뿐만 아니라 실행(executive) 능력도 반영한다고 볼 수 있다[7].

오각형 그리기는 경우 치매선별검사로 가장 많이 사용되고 있는 Mini-Mental State Examination (MMSE)의 한 가지 항목으로서 그 시행 방법이 간단하고 시간이 짧게 걸린다는 장점이 있다. 오각형그리기는 간단하지만, 실제 임상에서 환자가 검사를 시행하는 것을 관찰해 보면, 같은 알츠하이머병 환자라도 수행에 차이가 있으며, 그리는 사람에 따라 그림의 방향이나 틀린 정도가 다양하다는 것을 발견할 수 있다. 그러나 MMSE에서처럼 0, 1점으로 수행능력을 채점하는 기존의 방법을 따른다면 전혀 그림을 그리지 않은 경우와 작은 부분에서만 오류를 보인 경우가 모두 공통적으로 0점을 받게 되기 때문에 피검자의 시공간 능력을 척도화 하기에는 부족한 면이 있다. Bourke 등은 6점의 계층적인 채점 방법을 통해 오각형그리기를 척도화하여 평가하는 방법을 개발하였으며, 이후 몇몇 연구자들이 이 방법을 이용하여 연구를 시행하였다[8].

최근 VBM을 이용하여 퇴행성 뇌질환 각군들 간의 비교 연구 또는 신경인지기능 검사의 각 항목과 관련된 회색질에 대한 연구들이 활발히 이루어지고 있으나, 시공간 구성능력에 대한 연구는 비교적 적은 편이며, 오각형 그리기와 연관시킨 연구는 이전까지 없었다[11-13].

이번 연구의 목적은 오각형 그리기 점수를 척도화 한 뒤 오각형 그리기 능력과 관련된 대뇌 회색질의 영역을 밝히는 것이다.

대상과 방법

연구 대상

2009년 1월부터 2010년 12월까지 24개월간 기억력 장애를 호소하며 서울성모병원 치매클리닉을 방문한 환자 중 44명을 대상으로 하였다. 조발성(early onset) 치매의 경우 병태생리나 대뇌 위축의 양상이 일반적인 노인성 치매 환자들과 다르기 때문에 본 연구에서는 배제하였고, 65세 이상 노인을 대상으로 하였다[14]. 알츠하이머병의 진단은 National Institute of Neurological and Communicative Disorders and Stroke and the Alzheimer's Disease and Related Disorders Association (NINCDS-ADRDA) 알츠하이머병 진단기준 중 probable 알츠하이머병의 진단 기준을 만족시키고, Clinical dementia rating (CDR) 점수 0.5 또는 1.0에 해당하는 경도 또는 중등도의 환자만을 대상으로 하였다. 인지기능 저하를 가져올 수 있는 내과적 질병이 있거나, 뇌졸중의 과거력이 있거나, 무학, 문맹의 경우 대상에서 제외하였다.

임상자료 획득

연구 대상자의 기본 임상 정보(나이, 성별, 교육년수, 치료 중인 질환

Table 1. Intersecting pentagons scoring system

| |
|---|
| 6: Copied correctly |
| 5: Two figures intersecting with one a pentagon, or additional lines joining two pentagons together |
| 4: Two figures drawn and intersecting |
| 3: Two figures not intersecting |
| 2: One closure figure drawn |
| 1: Lines drawn not making closure figure, drawn inside figure, or no attempt |

병력, 복용 중인 약물, 인지 기능 저하를 일으킬 수 있는 질환의 유무, 치매의 가족력, 우울증 및 기타 정신과 질환 유무 등) 및 CDR, MMSE, Geriatric Depression Scale (GDS) 점수 등을 조사하였다.

오각형 그리기에 대한 점수 매기기 척도

본 연구에서는 K-MMSE를 평가할 때 사용하는 기존의 0점 또는 1점의 점수 체계 대신 Bourke 등이 1995년 개발한 Intersecting pentagons scoring scale을 사용하였다[10]. 이는 겹쳐진 오각형을 보고 따라 그리도록 하여 1점에서 6점까지 점수를 매기도록 개발되었으며, 가장 완벽하게 잘 그렸을 때를 6점, 가장 못 그렸을 때를 1점으로 정의한다(Table 1).

자기공명영상촬영

뇌 MR 영상은 GE Signa 1.5 Tesla (GE Medical System, Milwaukee, Wisc, USA) 기기를 이용하여 T1강조 Spoiled gradient in the steady state (SPGR) 영상을 얻었다. SPGR 영상은 해마의 종축에 수직으로 1 mm 두께의 170-180장의 연속된 관상 절편을 획득하였다. 영상의 조건은 다음과 같다. TR 30 msec, TE 7 msec, no interslice gap, FOV 256×256 mm, NEX=1.

영상 전처리(preprocessing)

영상 전처리는 Statistical Parametric Mapping 8 (SPM8, Institute of Neurology, University College London, UK)을 이용하여 시행하였다. 먼저 T1 강조 SPGR 영상을 SPM8에 내장되어있는 Diffeomorphic Anatomical Registration Through Exponentiated Lie algebra (DARTEL)을 이용하여 처리하였다. 이 방법은 SPM5 분석 방법과는 달리 각각의 영상 자료를 이용하여 연구 특화된 템플릿(study specific template)을 만들어 공간적으로 정규화(normalization), 조정(modulation)하는 과정이 추가된 것으로 SPM5에서 통합된 정규화(unified segmentation)만 시행한 경우보다 정확도와 민감도가 높은 것으로 알려져 있다[15]. 먼저 Montreal Neurological Institute 템플릿을 이용하여 영상을 회색질, 백색질, 뇌척수액으로 분할(segmentation)을 한

다음 DARTEL 도구모음을 이용하여 고해상도의(high-dimensional) 정규화를 시행하였다. 이후 표준화된 편평화(smoothing)를 거쳤고, 편평화 시에는 full width at half maximum (FWHM)을 12 mm로 하였다. 최종적으로 정규화, 변조, 편평화된 회색질 영상으로 통계분석을 시행하였다.

통계 분석 방법

Matlab version 7.1과 연동된 SPM8에서 다중회귀분석(multiple regression analysis design)을 이용하여 오각형 그리기 점수가 낮아질수록 위축을 보이는 회색질의 영역을 구하였으며 나이, 교육년수, MMSE 점수, 전체 두개내 용적(total intracranial volume)을 공변량(covariate)으로 보정하였다. 분석 결과 의미 있게 나타난 영역은 uncorrected p value < 0.001 수준에서 복셀이 연속적으로 100개 이상 있는 경우로 정의하였고, 복셀의 x, y, z 좌표를 구하여 Talairach Client 2.4.2 (www.talairach.org)를 이용하여 해당되는 회색질의 해부학적 명칭을 확인 하였다.

또한 오각형그리기 점수가 치매의 정도와 전반적인 인지기능 정도를 반영하는지 여부를 확인하기 위하여 오각형그리기 점수와 CDR, CDR SOB, MMSE 점수의 상관관계를 SPSS version 16.0의 스피어만 상관계수 분석(Spearman's correlation analysis)을 이용하여 구하였다.

결 과

50명의 환자 중, 제외기준에 해당하는 6명(뇌경색 2명, 수막종 1명, 심한 백질병변 3명)을 제외하고 44명을 대상으로 분석하였다. 44명 중 남자는 19명(43.2%)였으며, 평균 나이는 77.5 ± 7 세였다. MMSE는 19.1 ± 5.1 , CDR은 1.1 ± 0.6 , CDR SOB는 6.7 ± 3.6 으로 경도 혹은 중등도의 알츠하이머병 환자가 대부분이었다. 오각형 그리기 점수는 5 ± 1.5 였다(Table 2).

SPM8으로 다중회귀분석을 시행한 결과, family wise error (FWE)

Table 2. Baseline demographics

| | Mean | Standard deviation |
|--------------------------|------|--------------------|
| Age | 77.5 | 7.0 |
| Education (years) | 8.5 | 4.4 |
| CDR_SB | 6.7 | 3.6 |
| CDR | 1.1 | 0.6 |
| K-MMSE | 19.1 | 5.1 |
| GDS | 4.2 | 0.9 |
| Disease duration (years) | 2.7 | 2 |
| Pentagon drawing score | 5 | 1.5 |

$p < 0.05$ 에서 의미 있는 영역이 관찰되지 않아 uncorrected, $p < 0.001$ 로 분석하였고, 오각형 그리기 점수가 낮아질수록 회색질의 위축을 보이는 영역은 오른쪽 아래이마이랑(right inferior frontal gyrus)이었다 (x, y, z 좌표 = 52, 39, 3, Broadmann area 45, voxel size = 608, z score = 3.86) (Fig. 1).

오각형 그리기 점수와 MMSE 점수의 스피어만 상관계수의 r 값은 0.448 (p value = 0.002)로 오각형그리기 점수가 전반적인 인지기능을 반영하는 결과를 보였으며 이는 기존의 보고와 일치한다[8, 9]. 오각형 그리기와 CDR, CDR SOB 점수의 상관관계 분석 결과는 통계적으로 유의하지 않았다.

고 찰

이번 연구에서 본 연구진은 알츠하이머병 환자에서 오각형그리기 점수가 감소할수록 오른쪽 아래이마이랑의 부피가 유의하게 감소하는 결과를 얻었다. 오각형그리기 점수는 경도 또는 중등도의 알츠하이머병 환자의 MMSE 점수와 양의 상관관계가 있었고, 이는 이전의 보고와 일치한다[8, 9].

Bourke 등이 처음으로 오각형 그리기를 6점 만점의 척도로 측정하여 이 검사 점수가 전반적인 인지기능을 반영한다는 결과를 발표한 이후, 오각형그리기와 인지기능의 관련성을 살펴본 몇몇 연구가 있었다. 부검으로 확진된 레비소체치매(Dementia with Lewy Bodies,

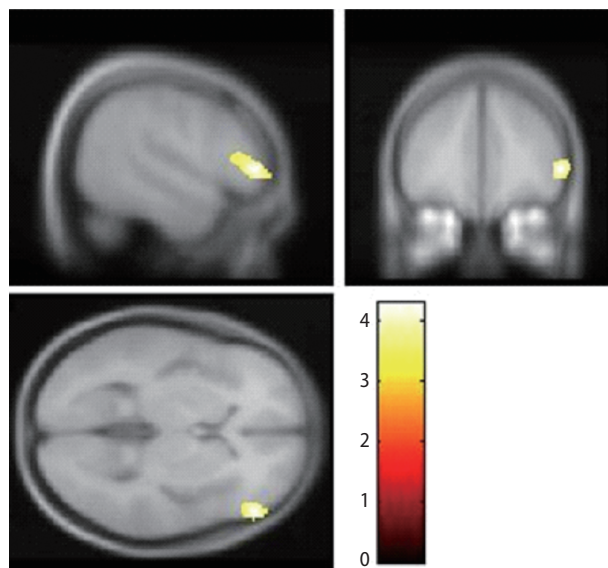


Fig. 1. The result of voxel-based regression analysis. A pentagon drawing score was positively correlated with cortical atrophy in the right inferior temporal gyrus ($p < 0.001$, uncorrected for multiple comparisons, extent threshold = 100 voxels).

DLB)와 알츠하이머병 환자를 대상으로 한 연구에서는 DLB 환자가 알츠하이머병 환자에 비하여 유의하게 오각형그리기의 수행능력이 저하되어 있었다[8]. 임상적으로 진단한 알츠하이머병, 레비소체치매, 파킨슨병, 파킨슨병치매를 대상으로 한 연구에서는 전반적인 인지기능 저하를 반영한다는 결과를 나타내었다[9]. 따라서 이전의 보고된 문헌과 본 연구결과를 종합하여 볼 때 오각형 그리기는 시공간 구성 능력과 전반적인 인지기능을 반영한다고 볼 수 있다.

시공간 구성능력은 보통 오른쪽 마루엽의 기능을 반영하는 것으로 해석되지만 실제 기능적 뇌영상(functional brain imaging)을 이용한 연구 결과에서는 글씨를 쓸 때에 비해 그림 그리기를 상상할 때 오른쪽 아래이마이랑을 비롯하여 양쪽 마루엽, 중간이마이랑(middle frontal gyrus), 아래이마이랑(inferior frontal gyrus), 뒤아래관자이랑(posterior inferior temporal gyrus) 영역이 더 활성화되는 것을 확인할 수 있고, 한 연구에서는 양쪽 마루엽을 포함한 마루엽과 이마엽의 연결망(parieto-frontal network)이 시계그리기 같은 시공간 구성능력을 담당하는 해부학적 영역이라고 보고하였다[17, 18].

VBM을 이용한 시공간 구성능력에 대한 연구는 주로 시계그리기를 활용해 연구되었으며, 왼쪽 중간관자이랑(left middle temporal gyrus), 오른쪽 위관자이랑(right superior temporal gyrus), 왼쪽 위관자이랑(left superior temporal gyrus), 왼쪽 내비아(left entorhinal area) 등이 시계그리기 점수와 관련되었다고 보고되어 본 연구와 차이가 있다[11]. 마루엽 위축은 대개 질병의 초기에 보이며, 기존 연구가 경도 인지장애, 정상인을 포함하여 시행되었으므로 본 연구와 차이가 있다[1]. 만일 다양한 정도의 마루엽 위축을 보이는 CDR 2점 이상의 중증의 알츠하이머병이나 다른 퇴행성 뇌질환 환자를 포함하여 분석을 하였다면 오각형그리기와 관련된 마루엽의 위축소견을 보였을 것으로 생각된다.

오각형그리기를 수행하지 못할수록 위축이 심해지는 결과를 보인 오른쪽 아래이마이랑은 일반적으로 행동조절, 그 중에서도 억제조절(inhibitory control)에 중요한 역할을 하는 영역으로 알려져 있다[19]. 그러나 앞서 기술한 바와 같이 그림그리기와 관련한 기능적 뇌영상 연구에서 이 부분이 의미 있는 활성을 보였으며, 양쪽 마루엽과 이마엽의 연결망이 시공간 구성능력에서 중요한 역할을 한다는 점을 고려할 때 오른쪽 아래이마이랑도 시공간 구성능력과 관련된 중요한 영역이라고 볼 수 있다[17, 18].

본 연구에는 몇 가지 제한점이 있는데, 알츠하이머병 환자만을 대상으로 한 연구이며, 통계적으로 비교적 유의성이 낮은 역치(uncorrected $p < 0.001$)를 이용한 결과라는 점이다. 또한 어느 한 시점에서 일회성 검사만을 대상으로 한 단면연구(cross-sectional study)라는 점에서 정확한 기전을 파악하는 데 한계가 있다. 단점을 극복하기 위해서는 많은 환자를 포함시키고, 알츠하이머병 환자뿐 아니라 이마관자엽치매(frontotemporal dementia), 레비소체치매 같은 다

른 퇴행성 뇌질환 환자를 포함하여 분석을 진행하는 것이 향후 필요할 것으로 생각된다. 하지만 이 연구는 오각형 그리기와 연관된 뇌영역을 밝히는 첫 보고이며, 최근에 새로 개발되어 정확도와 민감도를 높인 SPM8의 DARTEL 을 이용한 VBM 방법을 이용한 연구라는 점에서 의의가 있다고 생각된다.

결론적으로 본 연구결과를 통해 알츠하이머병 환자에서 시공간 구성능력에 오른쪽 아래이마이랑이 관여 된다는 사실을 발견할 수 있었다.

참고문헌

1. Busatto GF, Diniz BS, Zanetti MV. *Voxel-based morphometry in Alzheimer's disease. Expert Rev Neurother* 2008; 8: 1691-702.
2. Whitwell JL. *Voxel-based morphometry: an automated technique for assessing structural changes in the brain. J Neurosci* 2009; 29: 9661-4.
3. Friston KJ. *Commentary and opinion: II. Statistical parametric mapping: ontology and current issues. J Cereb Blood Flow Metab* 1995; 15: 361-70.
4. Wright IC, McGuire PK, Poline JB, Traverser JM, Murray RM, Frith CD, et al. *A voxel-based method for the statistical analysis of gray and white matter density applied to schizophrenia. Neuroimage* 1995; 2: 244-52.
5. Ashburner J, Friston KJ. *Voxel-based morphometry-the methods. Neuroimage* 2000; 11: 805-21.
6. Johnson DK, Storandt M, Morris JC, Galvin JE. *Longitudinal study of the transition from healthy aging to alzheimer disease. Arch Neurol* 2009; 66: 1254-9.
7. Godefroy O, Bogousslavsky J. *The behavioral and cognitive neurology of stroke. New York: Cambridge University Press, 2007: 254-68.*
8. Ala TA, Hughes LE, Kyrouac GA, Ghobrial MW, Elble RJ. *Pentagon copying is more impaired in dementia with Lewy bodies than in Alzheimer's disease. J Neurol Neurosurg Psychiatry* 2001; 70: 483-8.
9. Cormack F, Aarsland D, Ballard C, Tóvée MJ. *Pentagon drawing and neuropsychological performance in Dementia with Lewy Bodies, Alzheimer's disease, Parkinson's disease and Parkinson's disease with dementia. Int J Geriatr Psychiatry* 2004; 19: 371-7.
10. Bourke J, Castleden CM, Stephen R, Dennis M. *A comparison of clock and pentagon drawing in Alzheimer's disease. Int J Geriatr Psychiatry* 1995; 10: 703-5.
11. Thomann P, Toro P, Santos V, Essig M, Schröder J. *Clock drawing performance and brain morphology in mild cognitive impairment and Alzheimer's disease. Brain Cogn* 2008; 67: 88-93.
12. Pereira JB, Junque C, Martí MJ, Ramirez-Ruiz B, Bargallo N, Tolosa E.

- Neuroanatomical substrate of visuospatial and visuoperceptual impairment in Parkinson's disease. Mov Disord* 2009; 24: 1193-9.
13. Kim Y, Lee K, Choi B, Sohn E, Lee A. *Relation between the clock drawing test (CDT) and structural changes of brain in dementia. Arch Gerontol Geriatr* 2009; 48: 218-21.
14. Shiino A, Watanabe T, Maeda K, Kotani E, Akiguchi I, Matsuda M. *Four subgroups of Alzheimer's disease based on patterns of atrophy using VBM and a unique pattern for early onset disease. Neuroimage* 2006; 33: 17-26.
15. Takao H, Abe O, Ohtomo K. *Computational analysis of cerebral cortex. Neuroradiology* 2010; 52: 691-8.
16. Antshel KM, Peebles J, AbdulSabur N, Higgins AM, Roizen N, Shprintzen R, et al. *Associations between performance on the Rey-Osterrieth Complex Figure and regional brain volumes in children with and without velocardiofacial syndrome. Dev Neuropsychol* 2008; 33: 601-22.
17. Harrington GS, Farias D, Davis CH, Buonocore MH. *Comparison of the neural basis for imagined writing and drawing. Hum Brain Mapp* 2007; 28: 450-9.
18. Ino T, Asada T, Ito J, Kimura T, Fukuyama H. *Parieto-frontal networks for clock drawing revealed with fMRI. Neurosci Res* 2003; 45: 71-7.
19. Hampshire A, Chamberlain SR, Monti MM, Duncan J, Owen AM. *The role of the right inferior frontal gyrus: inhibition and attentional control. Neuroimage* 2010; 50: 1313.