



후족부 외반을 동반한 증상이 있는 부주상골 환자에서 시행한 내측 전위 종골 절골술과 Kidner 술식을 동시에 시행한 결과

박철현

영남대학교병원 정형외과

Results of Kidner Procedure Combined with Medial Displacement Calcaneal Osteotomy for the Symptomatic Accessory Navicular with Hindfoot Valgus

Chul Hyun Park

Department of Orthopedic Surgery, Yeungnam University Medical Center, Daegu, Korea

Purpose: The purpose of this study is to evaluate the results of Kidner procedure combined with medial displacement calcaneal osteotomy (MDCO) in patients with the symptomatic accessory navicular with hindfoot valgus.

Materials and Methods: From January 2014 to January 2019, fifteen patients (15 cases) who had undergone a Kidner procedure combined with MDCO for symptomatic accessory navicular with hindfoot valgus were included. Their mean age was 36.3 years old (19~61 years old) and there were 6 males and 9 females. The clinical results were evaluated using visual analogue scale (VAS), American Orthopaedic Foot and Ankle Society (AOFAS) midfoot score, and postoperative subjective satisfaction. The radiographic results were evaluated using the talonavicular coverage angle and the anteroposterior talo-first metatarsal angle, the lateral talo-first metatarsal angle, the calcaneal pitch angle, and the hindfoot alignment angle. The postoperative complications were also evaluated.

Results: The VAS and AOFAS midfoot scores continuously improved until 12 months after surgery. Subjective satisfaction after surgery was excellent in 10 cases and good in 5 cases. The hindfoot alignment angle significantly changed after surgery. Pain due to lateral impingement disappeared in five patients, and persisted in one patient. Five patients complained of irritation caused by their fixation devices, and all the symptoms improved after removal of the fixation devices.

Conclusion: Kidner procedure combined with MDCO in patients with the symptomatic accessory navicular with hindfoot valgus showed good clinical results with satisfactory correction of hindfoot valgus. In particular, the clinical results showed continuous improvement until 12 months after surgery.

Key Words: Foot, Accessory navicular bone, Hindfoot valgus, Calcaneal osteotomy

서론

Received January 16, 2020 Revised March 4, 2020 Accepted March 12, 2020

Corresponding Author: Chul Hyun Park

Department of Orthopedic Surgery, Yeungnam University Medical Center, 170

Hyeonchung-ro, Nam-gu, Daegu 42415, Korea

Tel: 82-53-620-3640, Fax: 82-53-628-4020, E-mail: chpark77@naver.com

ORCID: <https://orcid.org/0000-0002-3101-8655>

Financial support: This work was supported by a grant from the Chunma Medical Research Foundation, Korea, 2018.

Conflict of interest: None.

증상이 있는 부주상골에 대해 일차적으로 부목고정이나 깎창 치료 등의 보존적 치료를 시행하는 것에 대해서는 큰 이견이 없다.¹⁾ 보존적 치료가 실패하는 경우에는 수술적 치료가 시행될 수 있고 지금까지 부주상골 절제술,²⁾ Kidner 술식,³⁾ 경피적 천공술⁴⁾ 및 부주상골 유합술⁵⁾ 등 다양한 수술적 치료 방법들이 보고되어 있으나 아직까지 최선의 수술적 치료 방법에 대해서는 이견이 있다.⁶⁾

통증이 있는 부주상골 환자에서 부주상골을 제거하고 후경골건을 주상골에 재부착하는 Kidner 술식은 흔히 시행되고 있는 수술 방법으로 좋은 임상적 및 방사선적 결과가 보고되어 있다.⁷⁾ 하지만 수술 후 합병증으로 후경골건 부착부에 통증이 지속되는 경우가 드물지 않게 보고되고 있다. 이러한 지속되는 통증의 원인에 대해서는 정확히 알려진 바가 없지만 후경골건의 재부착 후 후경골건에 가해지는 견인력이 증가하는 것이 원인으로 제시되고 있다.^{8,9)} 후경골건은 가동력(excursion)이 2 cm 밖에 되지 않기 때문에 부주상골을 제거하고 후경골건을 주상골에 부착하는 경우 견인력이 증가할 수밖에 없다.¹⁰⁾ 특히 편평족 변형이나 후족부 외반(valgus)이 동반된 경우에는 재부착된 후경골건에 가해지는 견인력이 더욱 증가되어 통증이 유발될 수 있다.

내측 전위 종골 절골술(medial displacement calcaneal osteotomy, MDCO)은 후족부의 외반을 교정하는 수술 방법으로 수술 술기가 간단하여 흔하게 시행하고 있다.¹¹⁾ 후족부의 외반이 교정됨으로 인해 후경골건에 가해지는 견인력을 줄일 수 있으며, 전족부의 외전(abduction)이나 낮은 아치가 심하지 않은 경우에는 MDCO만으로도 후경골건에 가해지는 견인력을 충분하게 감소시킬 수 있는 것으로 알려져 있다.^{12,13)}

저자들은 후족부 외반이 동반된 증상이 있는 부주상골 환자에서 MDCO와 Kidner 술식을 같이 시행하여 합병증의 발생 없이 좋은 결과를 경험하였다. 이에 본 연구에서는 후족부 외반을 동반한 증상이 있는 부주상골 환자에서 시행한 MDCO와 함께 시행한 Kidner 술식의 임상적 및 방사선적 결과에 대해서 알아보려고 한다.

대상 및 방법

1. 연구 대상

본 연구는 영남대학교병원 연구윤리심의위원회의 승인하에 시행하였다. 2014년 1월부터 2019년 1월까지 통증이 있는 부주상골로 31명(31예)의 환자가 수술적 치료를 받았다. 본 연구에서는 후족부 외반이 동반되어 있어 Kidner 술식과 MDCO를 같이 시행한 환자들만 포함하였다. 후족부 외반이 동반되지 않았던 16예의 환자는 본 연구에서 제외하였고 이들에 대해서 Kidner 술식 6예, Kidner 술식과 후경골건 연장술 1예, 부주상골 유합술 5예, 경피적 천공술 4예를 시행하였다. 그리고 수술 후 최소 1년 이상 추시가 되지 않거나 소아 환자는 제외하였으나 본 연구에서는 제외 기준에 해당하는 환자는 없었다. 최종적으로 Kidner 술식과 MDCO를 동시에 시행받았던 15명(15예)을 대상으로 연구를 진행하였다. 평균 연령은 각각 36.3세(19~61세)였고 남자가 6예, 여자가 9예였다. 전체 환자의 인구 통계학적 정보(demographic data)는 Table 1과 같다.

수술적 적응증은 다음과 같다. 단순 방사선 영상에서 부주상골이 보이며 자기공명영상(Magnetic resonance imaging, MRI) 또는

단일 광자 방출 컴퓨터 단층촬영(single-photon emission computed tomography, SPECT-CT)에서 부주상골 연결부 주위로 고음영 또는 섭취의 증가가 관찰되면서 부주상골 부위로 압통이 저명한 환자를 대상으로 하였다. 먼저 약물요법 및 석고부목고정을 최소 3개월 이상 시행하였다. 보존적 치료에도 불구하고 증상이 지속된 경우에 수술적 치료를 진행하였다.

2. 수술 방법 및 재활

모든 수술은 전신 마취 또는 척추 마취하에서 1명의 술자가 시행하였다. 수술은 반측와위(semilateral position)에서 허벅지 지혈대를 실시한 상태에서 수술하였다. 수술은 먼저 환자를 측와위로 돌려서 MDCO를 먼저 시행하였다. 후족부 외측면을 따라 약 4 cm 사선형 절개를 가하고, 종골 축에 45도 방향으로 종골 절골술을 시행하였다. 절골된 종골의 후방 골편을 최대한 내측으로 평행하게 활주시킨 후에 두 개의 7.0 mm 유관나사 또는 금속판을 이용하여 고정하였다. 그리고 환자를 양와위로 돌린 후 Kidner 술식을 시행하였다. 부주상골을 축지한 후 후경골건을 따라서 약 4 cm의 피부 절개를 하였다. 후경골건의 주행을 확인한 후 그 부착 부위에서 부주상골을 확인하였다(Fig. 1). 건의 족배부에서 건의 주행을 따라 절개를 하여 부주상골을 노출시킨 후 골외막을 박리하여 골외막과 연부조직으로 이뤄진 피판이 손상을 받지 않도록 하면서 부주상골을 절제하였다(Fig. 2). 주상골 내측 돌출면의 튀어나온 부위를 진동톱(oscillating saw)을 이용하여 족부의 내측 피부면과 평행하도록 제거하였다. 후경골건은 FASTak® suture anchor (Arthrex, Naples, FL, USA)를 이용하여 주상골에 봉합하였다(Fig. 3).

3. 수술 후 처치 및 재활

수술 후 발목의 중립위에서 6주간 단하지 석고붕대를 시행하였고 이후 6주간은 보조기(air-cast)를 착용하였다. 수술 후 6주부터 부분 체중부하와 발목의 관절 운동을 시작하였고 양하지 뒤꿈치 거상 운동(double limb heel rise)을 시작하였다. 수술 후 8주에 전체중부

Table 1. Demographics and Baseline Data

Variable	Value
Sex (male/female)	6/9
Age (yr)	36.3 (19~61)
Body mass index (kg/m ²)	23.4 (19.9~28.9)
Follow-up period (mo)	17.5 (14~48)
Duration of conservative treatment (mo)	13.4 (4~27)
Recent trauma history	15
Type of AN (I/II/III)	0/15/0
Combined symptom	
Pes planus	9
Lateral impingement	6

Values are presented as number only or mean (range).

AN: accessory navicular.

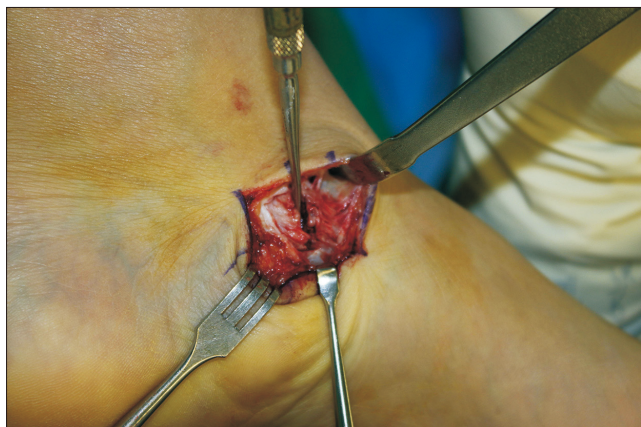

Figure 1. Intraoperative photograph showed detaching the accessory navicular from the navicular after dissection of periosteum.

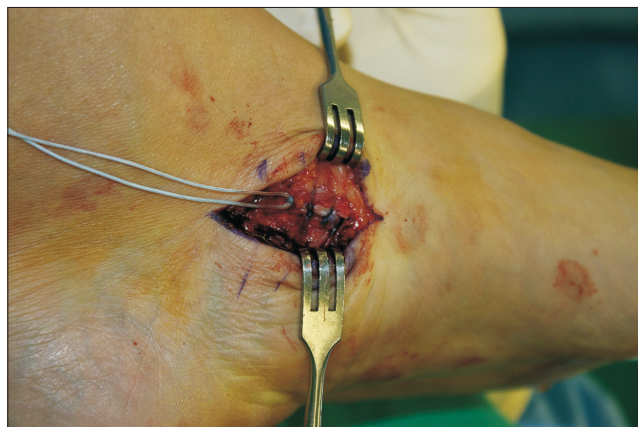

Figure 3. Intraoperative photograph showed reattaching the tibialis posterior tendon on its original insertion using the suture anchor.

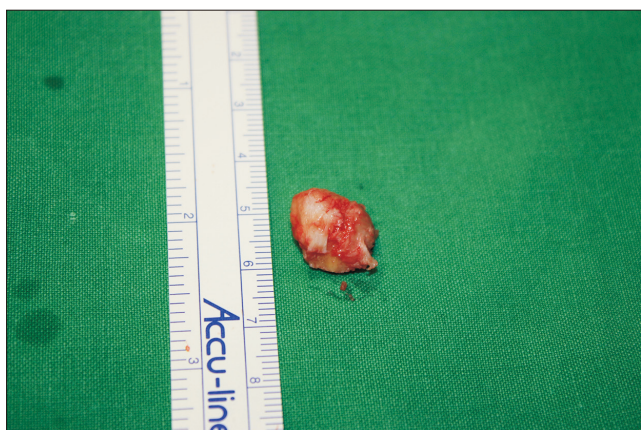


Figure 2. Intraoperative photograph showed detached accessory navicular.

하를 허용하였고 단하지 뒤꿈치 거상 운동(single limb heel rise)을 지속적으로 시행하였다.

4. 임상적 및 방사선적 평가

임상적 결과는 수술 전, 수술 후 3개월, 6개월, 1년 및 최종 추시의 시각통증척도(visual analogue scale, VAS)와 American Orthopaedic Foot and Ankle Society (AOFAS) 중족부 점수¹⁴⁾와 수술 후 주관적 만족도(excellent, good, fair, poor)¹⁵⁾를 평가하였다. 그리고 수술 후 발생한 합병증을 평가하였다. 방사선 결과는 수술 전 및 최종 추시에서 체중부하 전후면 방사선 사진에서 거골-제 1중족골간각(talo-first metatarsal angle; Fig. 4A)과 거주상골 피복각(talonavicular coverage angle; Fig. 4B)을, 체중부하 측면 방사선 사진에서 거골-제 1중족골간각(Fig. 5A)과 종골 경사각(calcaneal pitch angle; Fig. 5B)을, 그리고 후족부 정렬 방사선 사진에서 후족부 정렬각(heel alignment angle; Fig. 6)을 측정하였다.

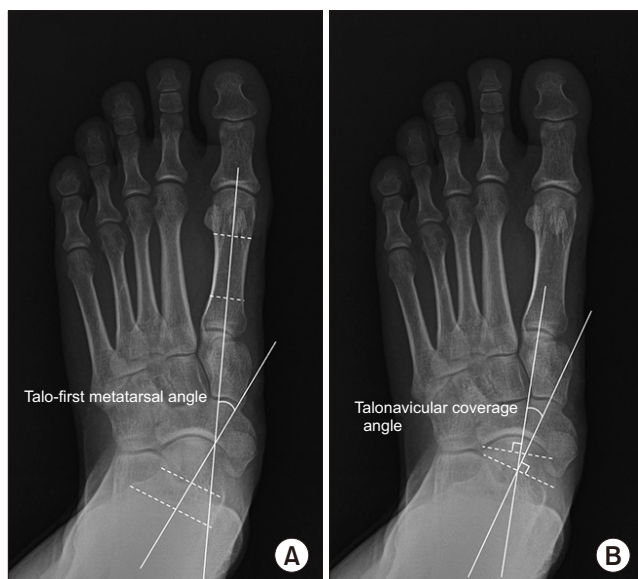

Figure 4. The anteroposterior weight-bearing radiograph of the foot showed the anterior talo-first metatarsal angle (A) and the talonavicular coverage angle (B).

5. 통계 분석

통계적 분석은 Kolmogorov-Smirnov test를 이용하여 정규성 검증을 먼저 시행하였다. 수술 후 각 시기의 임상적 및 방사선적 결과는 Wilcoxon signed-rank test를 이용하여 비교하였다. p-value가 0.05 이하인 경우를 유의한 것으로 평가하였고 통계 분석은 SPSS ver. 17 (SPSS Inc., Chicago, IL, USA)을 사용하였다.

결 과

VAS와 AOFAS 중족부 점수는 수술 후 1년까지 유의한 호전을 보였으나 수술 후 1년과 최종 추시에서의 유의한 차이는 없었다(Table

2). 수술 후 주관적 만족도는 excellent가 10예, good이 5예였다. 수술 후의 방사선적 결과는 수술 전에 비해 모두 유의한 호전을 보였다(Table 3). 수술 전 6예에서 후족부 외반에 의한 외측 충돌 증상이 동반되어 있었고 수술 후 5예의 환자에서 외측 충돌 증상은 없어졌다. 1예의 환자에서는 수술 후에도 지속적인 외측 충돌 증상이 잔존하였고 이에 대해 깔창 치료를 시행한 후 증상의 호전이 있었다. 수술 후 5예의 환자에서 내고정물에 의한 자극 증상을 호소하여 수술

후 약 1년째 내고정물을 제거하였고 이후 증상은 모두 사라졌다. 그 외의 다른 합병증은 관찰되지 않았다.

고 찰

본 연구에서는 후족부 외반을 동반한 증상이 있는 부주상골 환자에서 MDCO와 함께 시행한 Kidner 술식의 결과에 대해 알아보려고 하였다. 후족부 외반이 저명하였던 환자에서 Kidner 술식과 MDCO를 동시에 시행하였고 최종 추사에서 수술 전에 비해 유의한 임상적

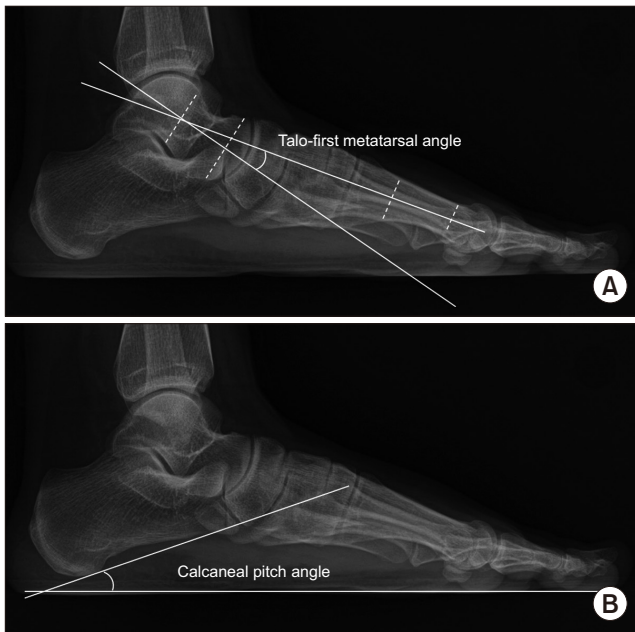


Figure 5. The lateral weight-bearing radiograph of the foot showed the lateral talo-first metatarsal angle (A) and the calcaneal pitch angle (B).

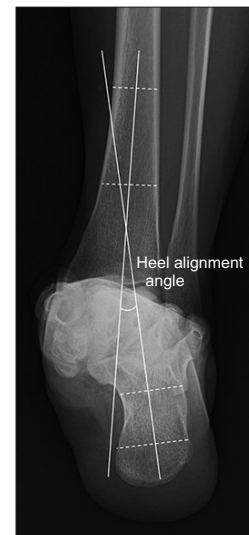


Figure 6. The hindfoot alignment radiograph showed the hindfoot alignment angle.

Table 2. Clinical Results after Surgery

Variable	Preoperative	3-month after surgery	6-month after surgery	12-month after surgery
VAS	6.7±1.1	5.4±1.2	3.1±1.0	1.4±0.9
p-value		<0.001*	<0.001 [†]	<0.001 [‡]
AOFAS score	50.2±11.6	72.3±7.8	82.3±6.2	95±5.3
p-value		<0.001*	<0.001 [†]	<0.001 [‡]

Values are presented as mean±standard deviation.

VAS: visual analogue scale, AOFAS: American Orthopaedic Foot and Ankle Society.

*Comparison of values between preoperative and 3 months after surgery. [†]Comparison of values between 3 and 6 months after surgery. [‡]Comparison of values between 6 and 12 months after surgery.

Table 3. Radiographic Results after Surgery

Variable	Preoperative	12-month follow-up	p-value
AP talo-first metatarsal angle (°)	15.8±7.3	13.0±6.5	0.006
Talonavicular coverage angle (°)	17.3±6.9	15.0±5.6	0.009
Lateral talo-first metatarsal angle (°)	-9.3±9.0	-6.8±6.7	0.018
Calcaneal pitch angle (°)	14.9±5.1	16.8±3.5	0.014
Heel alignment angle (°)	-10.2±3.6	-1.7±4.1	0.002

Values are presented as mean±standard deviation.

AP: anteroposterior.

결과의 호전을 보였고 이는 수술 후 1년까지 지속적으로 호전되는 양상을 보였다.

부주상골은 주상골의 1차와 2차 골화 중심이 이루는 형태에 따라 크게 3개로 나뉜다.¹⁾ 제 1형은 1차와 2차 골화 중심이 분리되어 있고 이는 약 30%를 차지한다. 그 외 70%에서는 1차와 2차 골화 중심이 붙어 있는데, 이 중 연골로 붙어 있는 경우를 제 2형, 뼈로 붙어 있는 경우를 제 3형으로 나눈다. 이러한 3개의 형태 중 부주상골이 주상골과 연골로 붙어 있는 제 2형에서 가장 흔하게 증상이 발생한다. 일반적으로 보행 시 부주상골의 연골 결합(synchondrosis) 부위에는 후경골건에 의해 견인력이나 전단력이 지속적으로 가해진다. 특히 지속적으로 반복되는 외상이 가해지는 경우에는 연골 결합 부위의 결합력이 약해지게 되고 이는 소아에서의 성장판 손상에서 보이는 조직학적 소견과 유사한 양상을 보이는 것으로 알려져 있다.^{14,15)} 이 부위는 MRI나 SPECT-CT에서 고음영이나 섭취의 증가로 나타나게 된다. 본 연구에서는 모든 환자에서 제 2형의 부주상골의 형태를 보였고 족관절 염좌 등의 외상이 증상 발생 전 6주 이내에 있었다. 그리고 MRI나 SPECT-CT에서 고음영이나 섭취의 증가 소견이 있었다.

편평족과 부주상골과의 관계에 대해서는 아직까지 이견이 많다. 부주상골이 편평족을 유발하는지에 대해서는 아직 확실하지 않다.¹⁶⁻¹⁹⁾ 후경골근은 중족부에 대해 족저굴곡과 내반을 일으키고 내측 종아치를 높여주는 작용을 하나 Zadek²⁰⁾과 Kidner³⁾은 부주상골이 있을 때 후경골건의 부착부가 근위부와 족배부로 변화하여 후경골건의 견인력의 축이 변화하고 전족부를 회외전보다는 내전시켜 결과적으로 내측 종아치가 소실되어 편평족을 유발한다고 하였다. 따라서 Kidner³⁾은 1929년 부주상골을 제거하고 후경골건을 주상골의 족저부에 재부착하여 내측 종아치를 회복할 수 있다는 개념의 수술 방법을 제시하였고 이후 Kidner 술식은 아직까지 통증성 부주상골의 수술적 치료에 가장 보편적으로 사용되고 있다. 많은 저자들이 통증성 부주상골에서 Kidner 술식 시행 후 증상의 호전에 대해 보고하였지만 Kidner 술식의 내측 아치의 회복이나 전족부 외전 및 후족부 외반의 교정 효과에 대해서는 아직까지 이견이 많다.^{18,21-23)} Veitch²¹⁾은 통증성 부주상골 환자에서 Kidner 술식을 시행한 후 대부분의 환자에서 임상적 결과의 호전은 있었지만 모든 환자에서 내측 종아치의 회복 등의 영상학적 호전은 보이지 않았다고 하였다. 결국 Kidner 술식은 전족부의 회내(pronation)나 외전 등의 변형을 교정하여 증상을 호전시키는 것이 아니라 돌출된 부주상골의 기계적 자극(mechanical irritation)을 제거해 증상을 호전시키는 방법이라고 결론을 내렸다. 따라서 통증성 부주상골이 후족부 외반이나 전족부 외전과 동반된 경우에는 Kidner 술식과 함께 MDCO나 외측주 연장술과 같은 변형에 대한 교정이 동시에 필요할 수 있다.

또한 제 2형 부주상골의 경우 부주상골을 제거한 후 후경골건과 주상골 사이에 큰 결손 부위가 발생하게 되고 이로 인해 후경골건과 주상골 사이에 충분한 결합력을 얻을 수 없다는 의견도 있다.^{5,24)} 특

히 후경골건은 건의 가동력이 2 cm 정도밖에 되지 않아 재부착하는 경우 부착부의 장력이 증가하여 수술 후 통증을 유발하는 원인이 될 수 있다.¹⁰⁾ 특히 후족부의 외반이 동반된 경우에는 부착부에 가해지는 장력이 더 증가하게 된다. Choi와 Lee⁸⁾는 증상이 있는 부주상골 환자에서 Kidner 술식 시행 후 통증이 지속되는 환자들의 통증의 원인을 분석한 연구에서 교정되지 않은 편평족이나 후족부 외반에 의해 수술 후 지속되는 통증이 발생한다고 하였다.

MDCO는 후족부 외반 교정에서 가장 흔히 시행하는 수술법으로 후족부의 외반을 교정하여 하퇴 삼두근 복합체의 운동 방향(vector)을 회복하게 한다.¹¹⁾ 또한 후족부의 외반이 교정됨으로 인해 내측 아치에 가해지는 장력을 줄이는 효과를 보이기 때문에 Kidner 술식 후 증가되는 후경골건의 장력을 줄일 수 있는 효과적인 방법이다.¹²⁾ 특히 후족부의 외반으로 인한 외측 충돌 증상이 있는 경우에는 이를 같이 해결할 수 있는 장점이 있다. Cao 등²⁵⁾은 편평족과 동반된 통증성 부주상골 환자에서 Kidner 술식과 함께 MDCO를 시행한 후 후족부 외반의 교정뿐만 아니라 내측 아치의 회복도 얻을 수 있다고 하였다. Choi와 Lee⁸⁾는 Kidner 술식 시행 후 통증이 지속되는 환자에서 MDCO나 외측주 연장술의 종골 절골술과 후경골건의 연장술을 통해 좋은 결과를 얻었다고 하였다. 본 연구에서는 모든 환자에서 저명한 후족부의 외반이 동반되어 있었고, 9예(60.0%)의 환자에서는 편평족 변형이 동반되어 있었다. 그리고 5예(33.3%)의 환자에서는 후족부의 외반으로 인한 외측 충돌이 동반되어 있었다. 이에 대해 Kidner 술식과 MDCO를 동시에 시행하였고 최종 추시에서 잔존하는 통증을 호소하는 환자는 없었고 외측 충돌 증상 또한 모든 환자에서 호전되었다. 또한 VAS와 AOFAS 중족부 점수는 수술 후 1년까지는 지속적으로 호전되는 양상을 보였다. 이는 주상골과 후경골건 사이의 골-건 간의 결합이 골-골 간의 결합보다 느리게 진행되기 때문인 것으로 판단된다.^{26,27)}

본 연구에는 몇 가지 제한점이 있다. 먼저 대상군의 수가 많지 않고 대조군과의 비교를 시행하지 못했다는 점이다. 또한 본 연구는 후향적 연구이기 때문에 MDCO를 시행해야 하는 후족부 외반의 기준에 대해 제시하지 못하였다. 그리고 부주상골의 크기가 Kidner 술식과 골유합술 중 수술법을 선택하는 데 영향을 주었을 수 있으나 이에 대한 평가가 이루어지지 않았다. 따라서 추후 많은 수의 환자를 대상으로 본 술식을 시행한 군과 Kidner 술식만 시행한 군과의 전향적 비교 연구가 필요할 것으로 생각된다.

결 론

후족부 외반을 동반한 증상이 있는 부주상골 환자에 대한 MDCO와 함께 시행한 Kidner 술식은 후족부 외반의 교정과 함께 좋은 임상적 결과를 보였다. 특히 임상적 결과는 수술 후 지속적으로 호전되는 양상을 보였다.

REFERENCES

1. Ugolini PA, Raikin SM. The accessory navicular. *Foot Ankle Clin.* 2004;9:165-80. doi: 10.1016/S1083-7515(03)00176-1.
2. Jasiewicz B, Potaczek T, Kacki W, Tesiorowski M, Lipik E. Results of simple excision technique in the surgical treatment of symptomatic accessory navicular bones. *Foot Ankle Surg.* 2008;14:57-61. doi: 10.1016/j.fas.2007.12.002.
3. Kidner FC. The prehallux (accessory scaphoid) in its relation to flat-foot. *J Bone Joint Surg Am.* 1929;11:831-7.
4. Nakayama S, Sugimoto K, Takakura Y, Tanaka Y, Kasanami R. Percutaneous drilling of symptomatic accessory navicular in young athletes. *Am J Sports Med.* 2005;33:531-5. doi: 10.1177/0363546504270564.
5. Chung JW, Chu IT. Outcome of fusion of a painful accessory navicular to the primary navicular. *Foot Ankle Int.* 2009;30:106-9. doi: 10.3113/FAI.2009.0106.
6. Hiller L, Pinney SJ. Surgical treatment of acquired flatfoot deformity: what is the state of practice among academic foot and ankle surgeons in 2002? *Foot Ankle Int.* 2003;24:701-5. doi: 10.1177/107110070302400909.
7. Leonard ZC, Fortin PT. Adolescent accessory navicular. *Foot Ankle Clin.* 2010;15:337-47. doi: 10.1016/j.fcl.2010.02.004.
8. Choi HJ, Lee WC. Revision surgery for recurrent pain after excision of the accessory navicular and relocation of the tibialis posterior tendon. *Clin Orthop Surg.* 2017;9:232-8. doi: 10.4055/cios.2017.9.2.232.
9. Vaughan P, Singh D. Ongoing pain and deformity after an excision of the accessory navicular. *Foot Ankle Clin.* 2014;19:541-53. doi: 10.1016/j.fcl.2014.06.010.
10. Flemister AS, Neville CG, Houck J. The relationship between ankle, hindfoot, and forefoot position and posterior tibial muscle excursion. *Foot Ankle Int.* 2007;28:448-55. doi: 10.3113/FAI.2007.0448.
11. Weinfeld SB. Medial slide calcaneal osteotomy. Technique, patient selection, and results. *Foot Ankle Clin.* 2001;6:89-94, vii. doi: 10.1016/S1083-7515(03)00081-0.
12. Arangio GA, Salathé EP. Medial displacement calcaneal osteotomy reduces the excess forces in the medial longitudinal arch of the flat foot. *Clin Biomech (Bristol, Avon).* 2001;16:535-9. doi: 10.1016/S0268-0033(01)00011-0.
13. Catanzariti AR, Lee MS, Mendicino RW. Posterior calcaneal displacement osteotomy for adult acquired flatfoot. *J Foot Ankle Surg.* 2000;39:2-14. doi: 10.1016/S1067-2516(00)80058-7.
14. Lawson JP, Ogden JA, Sella E, Barwick KW. The painful accessory navicular. *Skeletal Radiol.* 1984;12:250-62. doi: 10.1007/bf00349506.
15. Sella EJ, Lawson JP, Ogden JA. The accessory navicular synchondrosis. *Clin Orthop Relat Res.* 1986;(209):280-5.
16. Garras DN, Hansen PL, Miller AG, Raikin SM. Outcome of modified Kidner procedure with subtalar arthroereisis for painful accessory navicular associated with planovalgus deformity. *Foot Ankle Int.* 2012;33:934-9. doi: 10.3113/FAI.2012.0934.
17. Kanatli U, Yetkin H, Yalcin N. The relationship between accessory navicular and medial longitudinal arch: evaluation with a plantar pressure distribution measurement system. *Foot Ankle Int.* 2003;24:486-9. doi: 10.1177/107110070302400606.
18. Prichasuk S, Sinphurmsukskul O. Kidner procedure for symptomatic accessory navicular and its relation to pes planus. *Foot Ankle Int.* 1995;16:500-3. doi: 10.1177/107110079501600807.
19. Wood WA, Spencer AM. Incidence of os tibiale externum in clinical pes planus. *J Am Podiatry Assoc.* 1970;60:276-9. doi: 10.7547/87507315-60-7-276.
20. Zadek I. The significance of the accessory tarsal scaphoid. *J Bone Joint Surg Am.* 1926;8:618-26.
21. Veitch JM. Evaluation of the Kidner procedure in treatment of symptomatic accessory tarsal scaphoid. *Clin Orthop Relat Res.* 1978;(131):210-3.
22. Ray S, Goldberg VM. Surgical treatment of the accessory navicular. *Clin Orthop Relat Res.* 1983;(177):61-6.
23. Kopp FJ, Marcus RE. Clinical outcome of surgical treatment of the symptomatic accessory navicular. *Foot Ankle Int.* 2004;25:27-30. doi: 10.1177/107110070402500106.
24. Malicky ES, Levine DS, Sangeorzan BJ. Modification of the Kidner procedure with fusion of the primary and accessory navicular bones. *Foot Ankle Int.* 1999;20:53-4. doi: 10.1177/107110079902000112.
25. Cao HH, Tang KL, Lu WZ, Xu JZ. Medial displacement calcaneal osteotomy with posterior tibial tendon reconstruction for the flexible flatfoot with symptomatic accessory navicular. *J Foot Ankle Surg.* 2014;53:539-43. doi: 10.1053/j.jfas.2014.04.004.
26. Park MJ, Lee MC, Seong SC. A comparative study of the healing of tendon autograft and tendon-bone autograft using patellar tendon in rabbits. *Int Orthop.* 2001;25:35-9. doi: 10.1007/s002640000199.
27. Tomita F, Yasuda K, Mikami S, Sakai T, Yamazaki S, Tohyama H. Comparisons of intraosseous graft healing between the doubled flexor tendon graft and the bone-patellar tendon-bone graft in anterior cruciate ligament reconstruction. *Arthroscopy.* 2001;17:461-76. doi: 10.1053/jars.2001.24059.