

# Prevention and management of foreign body ingestion and aspiration during the dental treatment

Han-Sol Jeon, Jin-Han Lee\*

Department of Prosthodontics, School of Dentistry, Wonkwang University, Iksan, Republic of Korea

Prosthetic restorations through implants were popularized, and they became routine treatments. Small accessories used in the implant prosthodontic procedure are more likely to slip or fall off the dentist's hands. If the dental appliance or material passes into the upper gastrointestinal tract, there is a high possibility of excretion to the outside of the body without complications, but serious complications may occur depending on the type of foreign body. If the foreign body is passed to the airway, it is an emergency situation, and if it is not done properly, it can be fatal. The purpose of this review report is to investigate the process of foreign body ingestion or aspiration during dental treatment, and the method of prevention and treatment. (*J Dent Rehabil Appl Sci* 2018;34(2): 63-71)

**Key words:** foreign body ingestion; foreign body aspiration; prevention; management

## 서론

치과 치료는 한정된 환자의 구강 내 공간에서 이루어지기 때문에 치과의사는 대부분 크기가 작은 기구와 재료를 이용한다. 치과의사의 손에서 떨어진 치과 기구의 대부분은 바로 구강 내에서 회수하여 문제가 되지 않지만, 떨어뜨린 치과 기구를 환자가 삼키게 되는 경우에는 환자뿐 아니라 의료진에게도 매우 당황스러운 상황이며 경우에 따라서는 위급한 상황이 발생하게 될 수 있다.

상실된 치아를 수복하는 방법으로 임플란트를 통한 보철 수복은 대중화되어 치과진료실에서 일상적인 진료가 되었다. 임플란트 보철과정에서 사용되는 임플란트 나사 드라이버와 같은 기구나 임플란트 지대주, 인상용 코핑, 나사와 같은 작은 부속품들은 다른 치과 기구에 비해서 크기가 더 작기 때문에 치과의사의 손에서 미끄러지거나 떨어지는 경우가 아주 많은 빈도로 발생할 수 있다.

구강 내에 떨어진 치과 기구나 재료가 구강을 지나 상부 위장관 내로 넘어가는 경우를 삼킴(ingestion)이라고 하고, 기도 내로 넘어가는 경우를 흡인(aspiration)이라고 한다. 치과 진료에서 삼킴과 흡인이 발생하는 이물질(foreign body)의 크기와 종류는 매우 다양한데, 대표적으로 근관용 파일, 버, 포스트-코어, 치관, 발치된 치아, 교정용 브라켓, 인상재, 임플란트 나사, 지대주, 임플란트 나사 드라이버 등이 보고되고 있다.<sup>1-3</sup> 삼킴과 흡인의 발생 빈도에 관한 연구로서 Grossman은 근관치료 과정에서 근관용 파일, 리머, 브로치 등 작은 기구의 삼킴과 흡인의 위험성이 높다고 하였고, 소송 사례들을 분석하여 삼킴이 87%, 흡인이 13%의 비율로 발생했다고 보고하였다.<sup>4</sup> Susini 등은 치과 치료와 관련하여 발생한 삼킴과 흡인의 508 증례 중 흡인은 9%(44증례)임을 보고하였다.<sup>5</sup> 이와 같이 삼킴에 비해 흡인의 발생률이 낮은 이유는 이물질이 기도로 넘어갈 때, 강한 인후반사를 통한 재채

\*Correspondence to: Jin-Han Lee

Professor, Department of Prosthodontics, School of Dentistry, Wonkwang University, 77 Doonsan-ro, Seo-gu, Daejeon, 35233, Republic of Korea

Tel: +82-42-366-1150, Fax: +82-42-366-1115, E-mail: porte93@wku.ac.kr

Received: April 27, 2018/Last Revision: May 25, 2018/Accepted: May 26, 2018

Copyright© 2018 The Korean Academy of Stomatognathic Function and Occlusion.  
© It is identical to Creative Commons Non-Commercial License.

기로 흡인을 막기 때문이다. 상부 위장관으로 넘어간 이물질은 합병증 없이 체외로 배출될 가능성이 높다. 그러나 이물질의 크기와 종류에 따라서 소화관 내부의 협착 부위에 걸려 10 - 20%는 심각한 합병증을 야기할 수 있다.<sup>6</sup> 발생빈도가 낮다 할지라도 이물질이 기도로 넘어가는 경우는 응급상황이며, 적절한 대처와 처치가 이루어지지 않는 경우에는 사망에 까지 이르는 치명적인 결과를 가져올 수 있다.

본 연구에서는 치과 치료 중에 발생할 수 있는 이물질의 삼킴과 흡인을 미연에 방지하기 위하여, 이물질 삼킴과 흡인이 발생하는 과정과 예방법, 그리고 발생 시의 대처법에 대해 문헌 고찰을 시행하고자 한다.

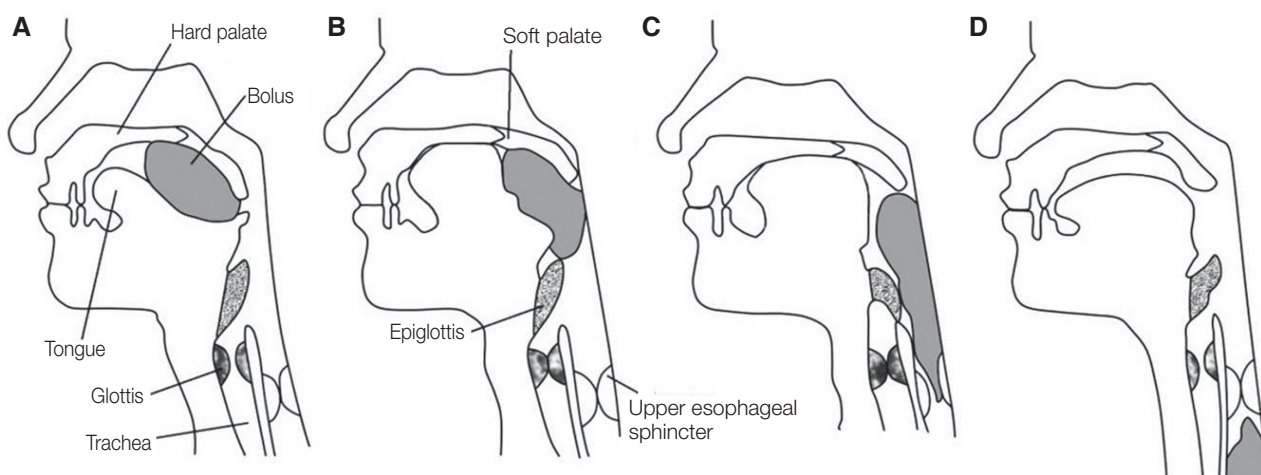
## 문헌고찰

### 이물질의 삼킴과 흡인의 발생과정

삼키기 운동은 입 주위, 혀, 인두, 후두, 식도에 위치하는 근육들의 협동된 수축과 이완에 의하여 이루어진다. 음식물이 통과하는 부위에 따라 삼키는 세 단계로 구분한다. 1단계는 음식물이 구강에서 인두로 옮겨가는 과정이며, 구강 단계라고도 한다. 2단계는 음식물이 인두에서 후두개(epiglottis)를 통과하여 식도에 도달하기까지 과정인 인두 단계이며, 3단계는 음식물이 식도를 지나 위에 도달하는 식도 단계이다(Fig. 1).

삼키기 운동의 첫 번째인 구강 단계는 의식적으로 운동을 조절할 수 있는 수의단계이다. 나머지 인두단계와 식도단계는 반사성 운동이며 의식으로 조절할 수 없기 때문에 삼키기 반사(swallowing reflex)라고 한다. 삼키기 반사는 음식물이 설근, 인두, 연구개, 후두개 등의 점막에 있는 촉각과 압각 수용기를 자극하면서 시작된다.

구강 내라는 한정된 공간에서 조작이 가능하도록 치과 기구나 재료는 그 크기가 매우 작다. 따라서 치과 기구의 조작 과정에서 손에서 미끄러지거나 떨어지는 상황이 발생할 수 있다. 떨어뜨린 이물질이 구강 내에 위치할 경우에 환자가 수의적 조절이 가능한 위치에 있으면 삼키기 운동이 진행되지 않을 수 있다. 그러나 이물질이 인두에 접촉하는 경우에는 인두의 감각신경 말단이 자극을 받아 삼키기 반사가 발생하므로 환자의 의식과 관련 없이 삼키기 운동이 시작된다. 후두가 들어 올려지고 후두개는 이물질이 후두에 들어가는 것을 막는 동시에 호흡운동은 반사적으로 중단된다. 구강인두부(oropharynx)의 압력이 높아지고 후두인두부(laryngopharynx)의 압력이 낮아지므로 이물질은 밑으로 내려가고 이어서 식도의 연동운동에 따라 위(stomach)로 보내지는 일련의 과정이 이루어진다. 후두개가 후두를 덮지 못한 상태에서 이물질이 넘어가면 기도로 들어갈 수 있다. 일반적인 음식물 섭취 과정에서도 음식물을 충분히 씹지 않고 삼키거나 음주를 하였을 때, 흥분하거나 크게 웃으면서 음식물을 삼킬 때 이러한 위험성이 있다.



**Fig. 1.** Phase of swallowing. (A) Tongue moves upwards and backwards against hard and soft palate to push the bolus into the oropharynx, (B) Pushing the bolus into the pharynx. Movement of the bolus into the pharynx stimulates receptors in the oropharynx. Soft palate and uvula close off nasopharynx, (C) Epiglottis seal off the larynx. This prevents bolus from entering the respiratory tract. The upper esophageal sphincter relaxes, allowing the bolus to move into the esophagus, (D) The upper esophageal sphincter contracts to reduce backflow into the pharynx.

일반적인 상황에서 인두를 넘어간 이물질은 인후반사를 통해 다시 구강 내로 되돌아갈 수 있지만 치과 치료와 관련된 경우에는 여러 복합적인 요인으로 인해 삼킴과 흡인이 발생할 수 있는 가능성이 매우 높아지게 된다. 첫 번째는 치과 치료의 자세 요인이다. 치과 치료에서 환자는 앙와위(supine position) 자세를 취하게 된다. 일반적으로 상악의 치료가 진행되는 경우 환자의 하악은 더 들어올려지고 고개를 뒤로 젖히게 된다. 이러한 자세는 구강-인두-기관이 일직선으로 위치하게 되고 이러한 위치에서 이물질을 삼키는 경우에 기도 내 흡인이 발생할 가능성이 높아지게 된다(Fig. 2).

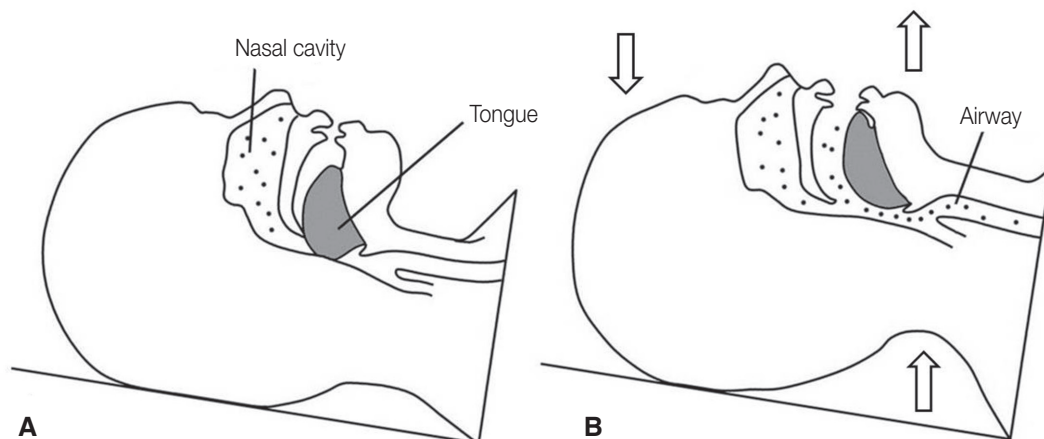
두 번째는 환자와 관련된 요인이다. 좁은 구강, 짧은 구개, 거대설과 같은 환자의 해부학적 요인으로 인해 치과 치료 시 시야 확보나 접근이 제한되는 환자에서는 이물질의 삼킴이나 흡인의 위험이 증가하였다. 반대로 환자가 비만이나 임신한 경우에는 복강 내 압력이 증가하기 때문에 뒤로 눕혀진 자세에서 연하곤란이 발생할 수 있다.<sup>7</sup>

2015년 미국 National Safety Council에 의한 보고에 따르면 음식물이나 이물질에 의한 질식(choking)에 의한 사망환자의 수는 연령이 증가함에 따라 증가하였으며, 45세 이후에는 급격한 증가를 보였고, 가장 많은 사망빈도를 보인 연령은 75 - 94세였다.<sup>8</sup> 노인은 감각신경과 운동신경의 반응성이 감소하며 이로 인해 나타나는 구토반사의 저하는 이물질의 삼킴과 흡인 위험을 높이기 때문이다.<sup>9</sup> 연령 증가와 함께 발생 빈도가 높은 뇌경색 환자에

서는 일반인에 비해 흡인성 폐렴이 4배 이상 높은 비율로 발생하였고, 파킨슨 병과 같이 중추신경계 기능이 손상된 환자에서도 이물질 흡인이 더욱 흔하게 나타나는 것으로 보고되었다.<sup>10</sup> Maleki 등은 이물질 흡인으로 위장관 천공이 발생된 증례를 보고하였는데 6명의 환자 중 5명이 의치를 장착하고 있었으며 환자의 의치 장착이 구개와 치은 점막의 민감성을 감소시켜 이물질 흡인을 증가시킨다고 하였다.<sup>11</sup>

불안한 상태, 과도한 구토반사 등도 이물질의 삼킴이나 흡인과 연관되는 것으로 나타났다. 치과 치료에 대한 공포로 불안한 상태의 환자는 안정적인 비호흡을 유지하기 어려우며, 이로 인해 이물질 삼킴과 흡인이 발생할 가능성이 높아진다. 구토반사는 이물질이 혀뿌리나 연구개 등에 접촉할 경우에 인후부 후방의 수축에 의해 이물질이 넘어오는 것을 저지하는 역할을 한다. 그러나 구토반사가 과도한 경우에는 일반적인 치과치료 과정에서도 구토가 유발되고, 호흡이 깊고 불규칙하게 빨라져서 이물질의 삼킴과 흡인의 발생 가능성이 높아지게 된다.<sup>12</sup>

세 번째는 의료진과 관련된 요인이다. Obinata 등은 이물질의 삼킴과 흡인이 5년 이하의 경력을 가진 치과 의사에게서 많이 나타났다고 하였다.<sup>13</sup> 치과 의사의 숙련도, 환자의 급작스러운 움직임에 대처하는 능력 등이 이물질의 삼킴과 흡인에 영향을 준다고 할 수 있다. 하지만 매우 능숙한 치과 의사에게도 돌발적인 이물질의 삼킴과 흡인은 나타날 수 있기 때문에 의료진의 주의와 집중력도 매우 중요한 요인이 될 수 있다.



**Fig. 2.** Relation between airway and head position of the patient. (A) Neutral head position. Tongue sags back blocking throat and airway, (B) Head is tilted back. Airway is clear.

## 예방법

치과의사와 치과위생사는 환자가 이물질을 삼키거나 흡인할 수 있는 위험요소들을 사전에 인지하고 파악하여, 이를 방지하기 위한 노력을 해야 한다. 환자의 자세적 요인의 관점에서 하악을 거상하여 구강-인두-기도가 일직선이 되는 상황은 가급적 피하도록 해야 한다. 또한 치과 진료용 의자의 머리 받침대(head rest)를 조절하여, 이물질이 인두부에 떨어지지 않도록 하여 돌발적인 삼킴과 흡인의 위험을 방지해야 한다. 환자 관련 요인의 관점에서 구강 내 해부학적 조건에 의해 술자의 시야 확보와 접근이 제한되는 환자, 노인 환자, 과도하게 불안감을 보이는 환자에서는 이물질 삼킴과 흡인의 가능성이 높기 때문에 진단 과정에서 환자의 위험요소를 미리 파악하여 치료 전에 환자의 상태를 치과의사와 치과위생사가 미리 파악하고 사전 준비를 하고 진료 과정에서는 더욱 각별한 주의를 기울여야 한다. 의료진과 관련된 요인의 관점에서 환자의 이물질 삼킴과 흡인은 술자의 부주의와 집중력 저하에 따라 발생할 수 있다. 이물질 삼킴과 흡인이 발생할 수 있는 위험도가 높은 환자를 치료할 때는 환자도 마음의 준비를 해야 하지만 술자도 치료 전에 마음의 준비가 필요하다. 환자가 스트레스를 적게 받는 아침의 진료 약속은 술자에게도 집중력을 유지하는데 도움이 되기 때문에 환자와 술자 모두의 스트레스를 감소시키기 위해 환자의 대기시간과 치료시간을 짧게 하도록 한다.

일반적으로 치과 치료에서 이물질의 삼킴과 흡인을 예방하기 위해 사용할 수 있는 대표적인 방법으로 러버댐 사용이다. 러버댐은 근관치료나 수복치료 시 파일, 버, 수복재 등이 넘어가는 것을 효과적으로 방지한다. 그러나 수술이나 보철 수복과 관련된 진료 과정에서는 러버댐을 적용하기 어려운 경우가 대부분이다. 그러한 경우 대안으로 4 × 4인치 거즈를 치료 부위의 후방에 방어막처럼 사용한다. 2 × 2 인치 거즈는 크기가 작아 오히려 이를 삼킬 수 있기 때문에 4 × 4 인치 거즈를 사용하며, 방사선 불투과성 물질이 포함된 것을 사용한다. 임플란트 나사 드라이버와 같이 작은 기구는 구강 내에서 쉽게 미끄러져 구강 내로 떨어질 수 있으므로 치실로 결찰하여 사용하도록 한다. 인상 채득 과정에서도 인상재의 삼킴과 흡인의 위험이 있으므로 환자의 구강에 잘 적합되는 트레이를 선택하고 적절한 양의 인상재를 사용하며 인상의 정확도에 영향을 주지 않는 선에서 높은 점도의 인상재를 사용하도록 한다.<sup>14</sup>

또한 치과의사의 손에서 치료 기구나 부품이 떨어질 수 있는 치료를 진행할 때 치과위생사는 떨어뜨린 치료 기구나 부품을 바로 제거할 수 있도록 흡인기(suction apparatus)를 미리 준비해야 하며, 바로 제거하지 못하는 경우 환자의 머리를 즉시 측면으로 돌려 이물질이 인후부로 넘어가 연하반사를 일으키지 않도록 해야 한다. 치과의사와 치과위생사의 빠른 대처는 불의의 사고를 예방할 수 있으므로 상호간의 협력 하에 대처가 이루어질 수 있도록 의료진의 사전 교육과 반복적인 훈련이 반드시 필요하다.

## 증상

이물질이 식도를 통해 상부 위장관으로 삼켜진 경우 대부분 특별한 증상을 보이지 않고 합병증 없이 체외로 배출될 수 있다. 그러나 이물질의 크기와 형태에 따라서 처음에는 특별한 증상이 없다가도 추후에 증상이 발생하며 패혈성 농양, 위장관 천공과 같은 심각한 합병증을 나타낼 수 있기 때문에,<sup>15,16</sup> 이물질이 식도로 넘어간 경우, 초기에 증상을 보이지 않는다고 해서 안심해서는 안 된다.

이물질이 위치하는 부위에 따라 환자의 증상은 달라진다. 이물질이 구강인두부에 위치하는 경우, 환자는 비교적 명확하고 국소화된 이물감을 느낄 수 있고 침을 흘리거나, 삼키기 어려움을 호소한다. 이물질이 식도에 위치하는 경우, 환자는 흉부 중심에 명확하지 않은 이물감을 호소한다. 치과 치료에서 식도가 완전히 폐쇄된 경우는 잘 나타나지 않지만, 식도가 완전히 폐쇄된 환자는 구역질과 침을 흘리고 연하곤란과 목 부위의 통증을 호소한다. 어린아이에게서 부분적인 식도의 폐쇄는 발열, 폐렴, 호흡기 천명을 일으킬 수 있다. 이물질이 식도 하방에 위치한 경우 복부팽만, 발열, 오심, 직장출혈 등 위장관 폐쇄에 따른 증상이 나타난다. 위장관에 천공이 생기는 경우 흉부 통증을 동반한 종격동염, 폐렴까지 발생할 수 있다.

이물질이 흡인된 경우에는 즉각적으로 발작, 기침, 숨막힘, 구도와 같은 증상을 보이게 된다. 이물질에 의해 기도가 부분적으로 막히거나 완전히 막힐 수 있는데 완전 기도 폐쇄는 주로 성대주위에서 발생하고 환자는 말을 할 수 없으며 호흡과 기침을 할 수 없다. 호흡곤란에 의해 청색증(cyanosis)이 유발되며, 당황한 환자는 한 손 또는 두 손으로 폐쇄된 기도 부위의 목을 움켜쥐는 동작을 하게 된다. 대부분의 치과 치료에서 발생하는 이물질



에 의한 기도의 부분폐쇄에서도 환자가 호흡이 가능한 경우도 있지만, 경우에 따라서는 호흡을 제대로 할 수 없는 경우도 있다. 호흡이 가능한 경우 환자가 억지로 기침을 해서 이물질을 뱉어 내려고 할 수 있다. 기침을 지속적으로 하다가 몇 분 후 반사작용의 피로(fatigue of reflex)로 인해 증상이 없어지는 시기가 오는데, 치과의사는 이것을 상황이 해결된 것으로 착각해서는 안 된다.<sup>17</sup> 기침도 제대로 할 수 없고 숨쉬기가 더욱 힘들어지게 되기 때문에 환자는 매우 위험한 상태가 된다. 처치가 늦어지는 경우 염증과 부종, 육아 조직의 발생이 증가하게 된다. 문제가 지속될 경우 만성적인 부작용이 발생할 수 있는데, 공기 걸림(air trapping), 폐렴, 폐의 괴사, 폐기종, 무기폐(atelectasis) 등이 해당된다. 이물질이 뿔쫂한 경우 폐의 천공을 일으켜 흉곽 내 출혈, 기흉이 발생하는 등 추가적인 문제가 발생할 수 있다.

### 대처법

이물질이 구강인두 내로 떨어진 경우, 즉시 환자의 얼굴을 측면으로 돌려서 이물질이 넘어가지 않도록 한다. 환자의 두부가 하방에 위치하는 Trendelenburg position의 경우 이물질이 기도 또는 식도로 넘어갈 가능성이 높기 때문에, 환자의 상체가 20 - 30도 가량 세워지는 reverse Trendelenburg position (Fig. 3)으로 위치시키고 기침을 하도록 유도한다.

이때 치과의사나 치과위생사는 환자를 안심시키고 가장 먼저 환자의 호흡을 평가한다. 환자의 기도가 유지되고 있는 경우는 위급한 상황은 아니라고 할 수 있다. 조심스럽게 입안을 관찰하여 이물질이 보이는 경우 작은

포셉으로 잡거나 흡인기로 빨아들이기를 시도한다. 이때 이물질을 깊은 곳으로 밀어 넣지 않도록 해야 하며, 목젖이나 혀뿌리 부위를 건드려 삼키기 반사를 자극하지 않도록 주의해야 한다. 이미 이물질을 삼킨 경우는 제거를 의뢰해야 할지 경과를 관찰해야 할지 결정해야 한다. 이것은 삼킨 이물질의 형태와 위치에 따라서 결정된다. 근관용 파일이나 임플란트 나사 드라이버와 같이 길고 뿔쫂한 형태의 이물질은 위장 내 만곡을 따라가지 못하고 감입, 천공 등을 유발할 가능성이 있다. 따라서 이물질이 소장에도 도달하기 전, 조기에 제거해야 한다. 길고 뿔쫂한 형태의 이물질 중 길이가 10 cm(소아에서는 6 cm)를 넘는 이물질은 제거해야 한다.<sup>18</sup> 둥글고 뿔쫂한 이물질이라도 지름이 2.5 cm를 넘는 경우 유문을 통과하지 못하므로 제거해야 한다. 식도를 통과한 이물질의 지름이 2 cm를 넘지 않는 경우 자연적으로 배출될 확률이 80% 이상이다.<sup>19</sup> 이물질이 식도에 끼어있는 경우는 즉시 제거해야 하는데, 식도가 thoracic great vessels, 심막, 늑막과 아주 밀접하게 위치하여 출혈, 천공 등의 합병증을 일으킬 가능성이 높기 때문이다.<sup>20</sup>

만약 이물질이 식도를 통과하여 나머지 위장관도 성공적으로 통과한다 하더라도, 이 과정은 수 일이 걸릴 수 있다. 정기적인 방사선 검사를 통해 이물질의 배출과정을 반드시 확인해야 하며, 최종적으로 방사선 사진 상에서 이물질이 체내에서 확인되지 않아야 한다. 2주 내에 이물질이 배출되지 않는 경우 제거를 시행해야만 한다.<sup>21</sup> 부피가 큰 식단이 이물질 배출에 도움이 될 것으로 생각되지만, 어떠한 식단이 이물질의 통과에 도움이 된다는 과학적 근거는 없다. 설사약의 처방은 도움이 되지 않는다. 오히려 위장의 연동운동을 촉진시켜 천공을 유발할 수 있

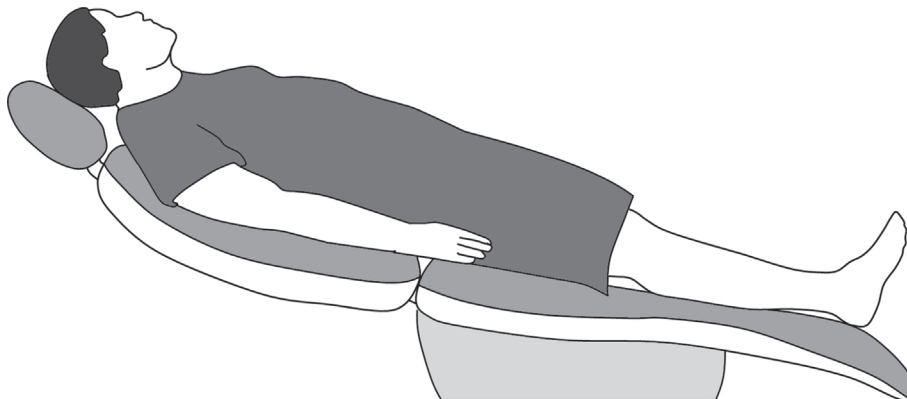


Fig. 3. Reverse Trendelenburg position.

으므로 주의해야 한다. 이물질이 점막 주름 내에 위치하게 되면 내시경 수술이 필요할 수 있다.<sup>18</sup>

호흡 평가 단계에서 환자가 호흡에 어려움을 겪는 경우 이물질이 기도 내로 흡인된 것이므로 응급 상황이다. 지체 없이 환자를 적절한 응급 의료를 시행할 수 있는 병원으로 이송을 요청하고, 구급대가 도착하기 전까지 적절한 응급처치를 시행해야 한다. 환자가 호흡에 어려움을 호소하는 경우 환자가 기침을 하도록 유도하고, 등을 두드리는 back-slap method를 시행한다. 이때 주의해야 할 점은, 환자가 직립해 있는 상태에서 등을 두드리는 행위는 오히려 이물질을 뱉어내지 못하고 더욱 깊숙이 이동하게 한다. 환자의 상체를 앞으로 숙인 상태에서 양측 견갑골 사이를 손바닥 아래 부위를 이용하여 5회 정도 두드려준다. 이후에도 환자가 지속적으로 호흡에 어려움을 호소하는 경우 복부 밀치기법(abdominal-thrust maneuver; Heimlich maneuver)을 시행한다. 복부 밀치기법은 환자의 등 뒤에서 환자의 배꼽과 명치 중간 위치에 주먹 쥔 손의 엄지손가락이 배에 닿도록 놓고, 다른 한 손으로 주먹을 감싸 전 뒤 팔에 강하게 힘을 주면서 배를 안쪽으로 누르면서 위쪽 방향으로 당겨준다(Fig. 4).

첫 번째 시도가 실패하더라도 포기하지 않고 두세 번 반복하여 시도하는 것이 중요한데, 환자의 산소부족으로 인해 기관의 근육들이 이완되며 이물질 배출이 용이해지기 때문이다.<sup>22</sup> 반복적인 시도에도 이물질 제거에 실패하고 환자의 호흡곤란이 지속되어 환자가 이송될 때까지

호흡유지가 어려운 위급상황이라고 판단되면 우선적으로 기도를 확보해야 한다. 구강 대 구강 호흡법으로 이물질을 기관지 내로 밀어 넣어 기도를 확보해 준다. 구강악 안면외과 전문의가 있다면 즉각적으로 기관 내 삽관술을 시행하여 기도를 확보할 수 있으며, 기관 내 삽관술이 가능하지 않는 경우 기관절개술 또는 운상갑상연골 절개술을 시행할 수 있다.

가까운 병원으로 이송 후 검사를 통해 이물질의 위치를 확인해야 한다. 이물질이 방사선 불투과성인 경우 흉부 방사선 사진을 통해 이물질의 위치를 확인할 수 있으나 이물질이 방사선 투과성이거나 흉부 방사선 검사를 통해 이물질이 확인되지 않는 경우에는 기관지 내시경 검사를 시행해야 한다. 이물질이 날카롭거나 길고, 여러 개이며, 식도 손상의 위험이 클 경우에도 기관지 내시경 검사의 적응증이 된다. 흉부 컴퓨터 단층 영상은 천공이나 농양 형성을 확인하는데 효과적이다. 위치가 확인된 이물질의 제거에는 기관지 내시경(굴절성, 비굴절성)을 우선적으로 사용한다.<sup>23</sup> 비굴절성 내시경은 직경이 커서 침투가 더욱 용이하다는 장점이 있으나 깊은 진정 또는 전신마취가 필요하다는 단점이 있다. 반대로 굴절성 내시경은 깊은 진정이 필요하지 않으며, 비굴절성 내시경이 도달하지 못하는 폐의 원심부까지 접근이 가능하다는 장점이 있다. 증례보고에 따르면 이물질을 24시간 이내에 제거하지 못한 경우 사망률이 증가하거나 입원 기간이 증가하였다.<sup>24,25</sup> 이물질이 오래 남아있는 경우 이물질 주

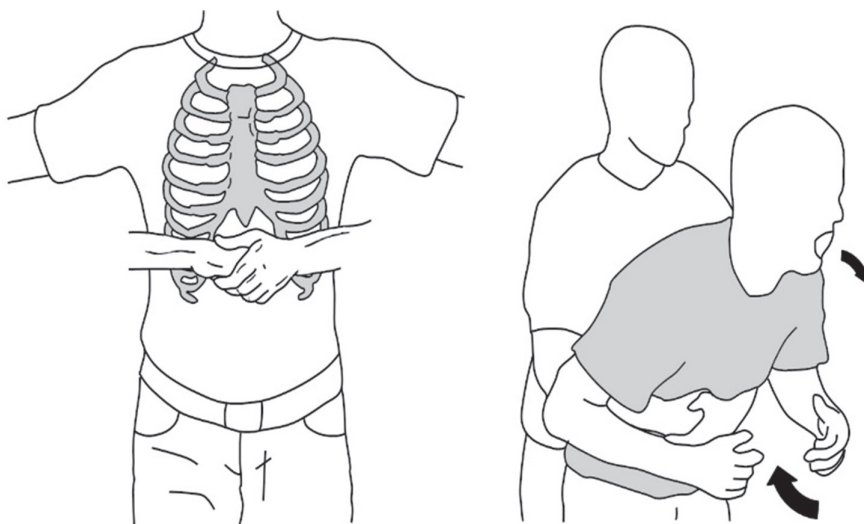


Fig. 4. Abdominal-thrust maneuver.

위로 점막의 부종과 염증, 육아조직과 염증성 폴립이 형성되기 때문에 내시경 조작이 더욱 어렵게 된다. 대부분의 경우 기관지 내시경을 통해 이물질의 제거가 가능하지만 기관지 내시경 치료가 실패했을 경우에 개복수술까지 시행할 수 있다.

치과 치료 중 이물질의 돌발적인 삼킴이나 흡인이 발생하였을 경우의 대처 방법에 대한 전체적인 순서도는 다음과 같다(Fig. 5).

## 결론

치과 치료는 좁고 제한된 환자의 구강 내에서 조작하기 위해, 크기가 작은 기구의 사용 빈도가 매우 높다. 특히 보철 치료에서는 전통적으로 사용되던 의치 등 가철성 보철물을 대체해 임플란트 치료가 대중화 되면서 임플란트 나사, 지대주 등 작은 부품을 사용하는 빈도가 증가함에 따라 이물질의 식도 내 삼킴과 기도 내 흡인의 발생도 증가할 것이라 예상된다. 치과 기구나 재료의 삼킴과 흡인은 환자뿐만 아니라 의료진에 있어서도 매우 당황스러운 상황이며, 적절한 대처가 이루어지지 않았을 경우에는 치명적인 결과를 야기할 수 있으므로 이러한 사고를

예방하기 위한 주의를 더욱 강조되어야 한다. 아울러 치과 의사와 치과위생사는 이물질의 삼킴과 흡인을 예방할 수 있도록 사전에 교육과 훈련을 받아야 한다. 이러한 예방 노력에도 불구하고 삼킴과 흡인이 발생한 경우 적절한 대처가 즉각적으로 이루어질 수 있도록 치과 의사와 치과위생사는 즉시 환자 평가와 응급 의료시설로의 비상 연락, 필요한 응급처치 및 환자의 이송준비를 할 수 있어야 한다. 이러한 응급 상황 발생에 대비하여 치과 내 응급 상황 대처 매뉴얼을 작성하고, 매뉴얼에 따른 반복적인 훈련을 시행하여 불의의 사고를 미연에 방지해야 한다.

## Acknowledgments

이 논문은 2017년 원광대학교 교내지원에 의해 수행됨.

## ORCID

**Hansol Jeon** <https://orcid.org/0000-0002-4223-7415>

**Jin-Han Lee** <https://orcid.org/0000-0001-9360-0635>

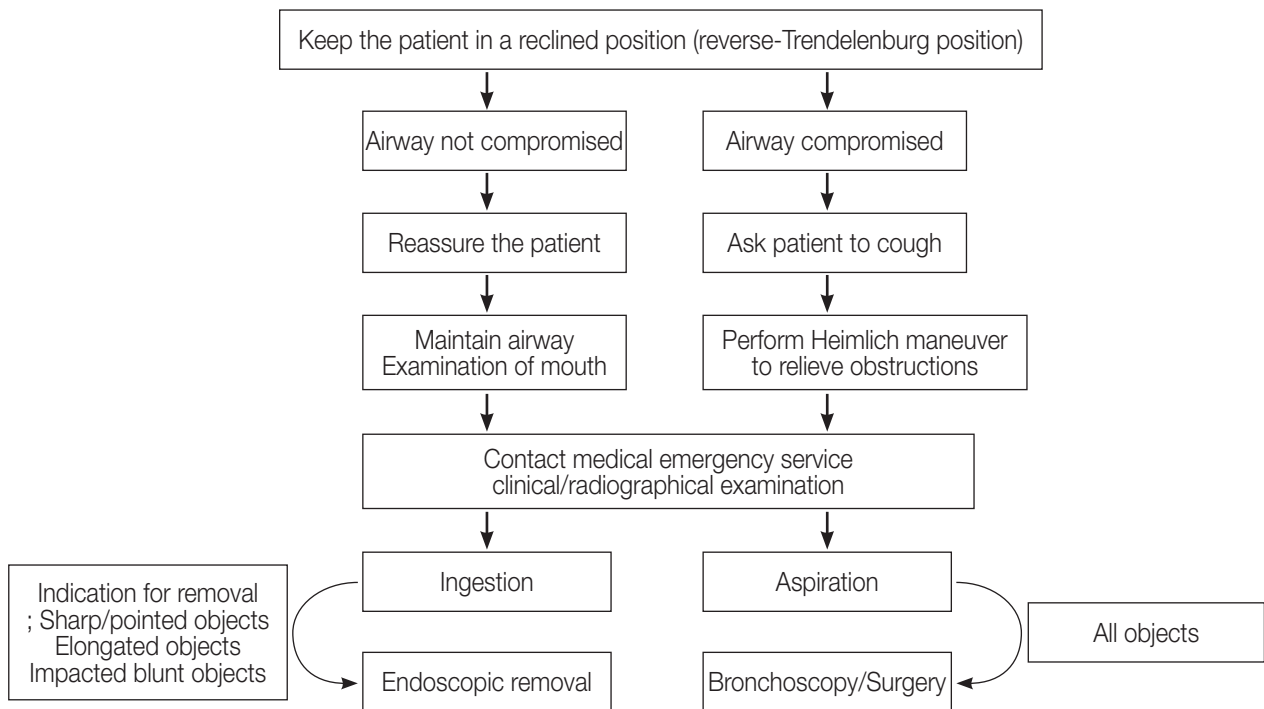


Fig. 5. Flowchart for management of aspirated or ingested foreign objects.

## References

- Hou R, Zhou H, Hu K, Ding Y, Yang X, Xu G, Xue P, Shan C, Jia S, Ma Y. Thorough documentation of the accidental aspiration and ingestion of foreign objects during dental procedure is necessary: review and analysis of 617 cases. *Head Face Med* 2016;12:23.
- Israel HA, Leban SG. Aspiration of an endodontic instrument. *J Endod* 1984;10:452-4.
- Lanning GE. Accidental aspiration of a cast crown during attempted delivery. *J Indiana Dent Assoc* 1988;67:22-3.
- Grossman LI. Prevention in endodontic practice. *J Am Dent Assoc* 1971;82:395-6.
- Susini G, Pommel L, Camps J. Accidental ingestion and aspiration of root canal instruments and other dental foreign bodies in a French population. *Int Endod J* 2007;40:585-9.
- Kim SH, Choi SC, Park JH, Kim KC. Foreign body ingestion during dental treatment in pediatric patient. *J Korean Dis Oral Health* 2011;7:29-32.
- Prakash UBS, Cortese DA. Tracheobronchial foreign bodies. In: Prakash UBS, editor. *Bronchoscopy*. 2nd ed. New York; Raven Press; 1994. p. 253-77.
- National Satery Council. *Injury Facts®*, 2015 Edition. Itasca; IL; 2015. p. 11.
- Paksu S, Paksu MS, Kilic M, Guner SN, Baysal K, Sancak R, Ozturk F. Foreign body aspiration in childhood: evaluation of diagnostic parameters. *Pediatr Emerg Care* 2012;28:259-64.
- Cossellu G, Farronato G, Carrassi A, Angiero F. Accidental aspiration of foreign bodies in dental practice: clinical management and prevention. *Gerodontology* 2015;32:229-33.
- Maleki M, Evans WE. Foreign-body perforation of the intestinal tract. Report of 12 cases and review of the literature. *Arch Surg* 1970;101:475-7.
- Worthington P. Ingested foreign body associated with oral implant treatment: report of a case. *Int J Oral Maxillofac Implants* 1996;11:679-81.
- Obinata K, Satoh T, Towfik AM, Nakamura M. An investigation of accidental ingestion during dental procedures. *J Oral Sci* 2001;53:495-500.
- Cameron SM, Whitlock WL, Tabor MS. Foreign body aspiration in dentistry: a review. *J Am Dent Assoc* 1996;127:1224-9.
- Başoglu OK, Budendi N, Caririci U, Turhar K, Aysan T. Pulmonary aspiration of a two unit bridge during a deep sleep. *J Oral Rehabil* 2005;32:461-3.
- Kimberley DR. Unrecognized aspiration of mandibular incisor. *J Oral Maxillofac Surg* 2001;59:350-2.
- Kim A, Ahn KM. Endoscopic removal of an aspirated healing abutment and screwdriver under conscious sedation. *Implant Dent* 2014;23:250-2.
- Zitmann NU, Elsasser S, Fried R, Marinelo CP. Foreign body ingestion and aspiration. *Oral Surg Oral Med Oral Pathol Oral Radiol Endod* 1999;88:657-60.
- Lee EJ, Yang HR, Cho JM, Ko JS, Moon JS. Two Cases of Colonoscopic Retrieval of a Foreign Body in Children: A Button Battery and an Open Safety Pin. *Pediatr Gastroenterol Hepatol Nutr* 2017;20:204-9.
- Chung YS, Chung YW, Moon SY, Yoon SM, Kim MJ, Kim KO, Park CH, Hahn T, Yoo KS, Park SH, Kim JH, Park CK. Toothpick impaction with sigmoid colon pseudodiverticulum formation successfully treated with colonoscopy. *World J Gastroenterol* 2008;14:948-50.
- Bhatnagar S, Das UM, Chandan GD, Prashanth ST, Gowda L, Shiggaon N. Foreign body ingestion in dental practice. *J Indian Soc Pedod Prev Dent* 2011;29:336-8.
- Santos Tde S, Antunes AA, Vajgel A, Cavalcanti TB, Nogueira LR, Laureano Filho JR. Foreign body ingestion during dental implant procedures. *J Craniofac Surg* 2012;23:e119-23.
- Lai YF, Wong SL, Chao TY, Lin AS. Bronchial foreign bodies in adults. *J Formos Med Assoc* 1996;95:213-7.
- Prakash UBS, Cortese DA. Tracheobronchial foreign bodies. In: Prakash UBS, editor. *Bronchoscopy*. 2nd ed. New York; Raven Press; 1994. p. 253-77.
- Bergermann M, Donald PJ, aWengen DF. Screwdriver aspiration. A complication of dental implant placement. *Int J Oral Maxillofac Surg* 1992;21:339-41.



## 치과 치료에서 발생하는 이물질의 삼킴과 흡인의 예방과 대처

전한솔, 이진한\*

원광대학교 치과대학 치과보철학교실

임플란트를 통한 보철 수복은 대중화되어 일상적인 진료가 되었다. 임플란트 보철과정에서 사용되는 기구나 작은 부속품들은 크기가 작아 치과의사의 손에서 미끄러지거나 떨어지는 경우가 많은 빈도로 발생할 수 있다. 치과 기구나 재료가 상부 위장관 내로 넘어가는 경우, 합병증이 없이 체외로 배출될 가능성이 높지만 이물질의 종류에 따라서는 심각한 합병증을 나타낼 수 있다. 이물질이 환자의 기도로 넘어가는 경우는 응급상황이며, 적절한 대처와 처치가 이루어지지 않는 경우에는 치명적인 결과를 가져올 수 있다. 본 연구에서는 치과 치료 중에 발생할 수 있는 이물질의 삼킴과 흡인을 방지하기 위하여, 이물질 삼킴과 흡인이 발생하는 과정과 예방법, 그리고 발생 시의 대처법에 대해 문헌 고찰을 시행하고자 한다.

(구강회복응용과학지 2018;34(2):63-71)

주요어: 이물질 삼킴; 이물질 흡인; 예방; 대처

\*교신저자: 이진한

(35233)대전시 서구 둔산로 77 원광대학교 치과대학 치과보철학교실

Tel: 042-366-1150 | Fax: 042-366-1115 | E-mail: porte93@wku.ac.kr

접수일: 2018년 4월 27일 | 수정일: 2018년 5월 25일 | 채택일: 2018년 5월 26일