

공막 석회화 절제 가위를 이용한 미용적 결막절제술 후의 공막석회화 제거

Conjunctival Flap Surgery Using Calcium Plaque Scissors for Calcified Scleromalacia after Cosmetic Conjunctivectomy

우영제¹ · 김홍석³ · 서경률^{1,2}

Young Jae Woo, MD¹, Hong Seok Kim, MD³, Kyoung Yul Seo, MD, PhD^{1,2}

연세대학교 의과대학 안과학교실¹, 연세대학교 의과대학 안과학교실 시기능개발연구소², 실로암안과병원³

Department of Ophthalmology, Yonsei University College of Medicine¹, Seoul, Korea

The Institute of Vision Research, Department of Ophthalmology, Yonsei University College of Medicine², Seoul, Korea

Siloam Eye Hospital³, Seoul, Korea

Purpose: To research the advantage of using calcium plaque scissors in conjunctival flap surgery for calcified scleromalacia after cosmetic conjunctivectomy.

Methods: We analyzed 55 eyes that had undergone conjunctival flap surgery for calcified scleromalacia occurring after cosmetic conjunctivectomy. Surgical blade was used in 30 eyes (Group 1) and calcium plaque scissors in 25 eyes (Group 2). Time after conjunctivectomy, plaque size, operation time and visual acuity before and after the flap surgery were analyzed and compared. Additionally, necessity of additional scleral surgery was evaluated. Optical coherence tomography (OCT) of the sclera was performed both pre- and postoperatively and the results were compared.

Results: An average of 3.9 ± 1.0 years elapsed until conjunctival flap surgery and follow-up time was 5.2 ± 3.8 months. Post conjunctivectomy time and plaque size were similar in both groups ($p = 0.87$ and 0.49 , respectively). The surgery time in Group 2 was shorter than in Group 1 (17.5 ± 6.3 minutes and 21.9 ± 8.5 minutes, respectively, $p = 0.20$). Uncorrected visual acuity was similar in both groups before and after conjunctival flap surgery ($p = 0.53$ and $p = 0.20$, respectively). In Group 1, one sclera transplantation and three OlogenTM insertion surgeries were performed as an additional scleral surgery. Based on OCT, calcium plaque scissors were confirmed as a new surgical tool for calcium plaque removal with minimal scleral damage.

Conclusions: Using calcium plaque scissors when performing conjunctival flap surgery for calcium plaque removal that occurred after cosmetic conjunctivectomy reduces the necessity of an additional scleral surgery and surgery time.

J Korean Ophthalmol Soc 2014;55(11):1618-1624

Key Words: Calcium plaque, Conjunctival flap surgery, Conjunctival resection, Scleromalacia

■ Received: 2014. 6. 27.

■ Revised: 2014. 7. 17.

■ Accepted: 2014. 10. 3.

■ Address reprint requests to Kyoung Yul Seo, MD, PhD
Department of Ophthalmology, Severance Hospital,
#50-1 Yonsei-ro, Seodaemun-gu, Seoul 120-752, Korea
Tel: 82-2-2228-3581, Fax: 82-2-312-0541
E-mail: SEOKY@yuhs.ac

* This study was presented as a poster at the 111th Annual Meeting
of the Korean Ophthalmological Society 2014.

미용적 결막절제술은 만성 결막 충혈에 대한 치료법으로서 2008년에 처음으로 소개되었다(Seer & Partner Eye Institute, Inc., Seoul, Korea). 이 치료법은 결막을 절제하고 공막을 노출시킴으로써 안구에 미백효과를 가져다 주는 목적으로 도입되었다. 이 수술은 결막(bulbar conjunctiva)을 비(鼻)측으로는 반달주름(plica semilunaris)까지, 이(耳)측으로는 가쪽 눈구석까지 제거한다. 각막 가장자리의 결막은 각막 가장자

© 2014 The Korean Ophthalmological Society

This is an Open Access article distributed under the terms of the Creative Commons Attribution Non-Commercial License (<http://creativecommons.org/licenses/by-nc/3.0/>) which permits unrestricted non-commercial use, distribution, and reproduction in any medium, provided the original work is properly cited.

리(limbus)에서 1 mm 떨어진 지점까지 절제되며 결막을 상공막과 테논낭 깊이까지 모두 절제하며 노출된 공막 위로 Mitomicin C를 적용하여 재상피화를 막는 방법으로 진행되었다. 하지만 보건복지부에서 2007년부터 2010년까지 이 수술을 받은 1,713명의 환자를 대상으로 조사한 바에 따르면 결막을 광범위하게 절제하는 이 수술의 합병증으로 만성 결막결손, 공막연화증, 공막석회화, 섬유혈관증식, 외안근 노출 및 복시 등이 유발되는 것으로 밝혀졌으며^{1,2} 이에 따라 2011년 2월부터 미용적 목적의 결막 절제술이 전면 금지되었다. 미용적 결막 절제술의 대표적 합병증으로 공막 연화증과 석회화가 있으며, 발생할 경우 안구 감염 확률이 높아지고 맥락막이 노출되며 결과적으로 시력 손실이 유발될 가능성이 높아짐에 따라 시의적절한 치료가 필요하게 되었다. 이에 대해서는 이미 익상편 제거술 후 발생한 공막 석회화 치료에 준해 공막석회화 제거 및 결막피판술로 성공적으로 치료할 수 있음을 보고된 바 있다.^{3,4}

초기 공막 석회화 제거 시 기존 익상편 제거 수술에 사용되어오던 Surgical blade (Alcon, Surgical Blade, Microsclerotomy, code no. 0057-01)를 이용하여 제거하는 방법이 시도되었으나 기구 끝이 날카로워 수술 도중 공막에 손상을 줄 가능성도 있고 기구 자체가 익상편 제거 수술 후 각막이나 공막에 남아있는 조직을 긁어내기에는 적합하나 단단하게 공막에 밀착되어 있는 석회화 병변을 들고 잘라내기에는 용이하지 않았다. 따라서 특수한 기구의 필요성이 요구되었으며 이에 ASICO 사(社)에서 Shimowake Nucleus/intraocular lens (IOL) scissors (ASICO, Scissors, code no. AE-5437)를 개조하여 제공한 Calcium plaque scissors (Fig. 1)를 이용하여 보다 성공적이고 수월한 수술이 가능하게 되었다.

본 연구에서는 공막 석회화 제거의 수술적 방법에 대한 개선으로 Calcium plaque scissors를 이용하는 방법이 기존의 Surgical blade를 이용하는 방법에 비해 갖는 장점에 대해 알아보고자 하였다.

대상과 방법

대상 환자군 및 통계 기법

미용적 결막절제술 후 발생한 공막 석회화로 2012년 10월부터 2014년 1월까지 신촌 세브란스병원 안과 외래를 내원하여 수술적 치료를 받은 43명의 환자, 55안의 전안부 사진과 의무기록을 후향적으로 분석하였다. 환자는 사용된 수술 기구에 따라 Group 1과 Group 2 두 집단으로 나누었으며, Surgical blade만을 이용하여 공막석회화 제거를 한 30안을 Group 1로, Calcium plaque scissors를 함께 이용하여 공막석회화를 제거한 25안을 Group 2로 지정하여 각각의 미

백 수술 후 기간, 석회화 병변의 크기, 수술 소요 시간 및 수술 전후의 시력을 비교하였으며 공막이식수술 및 OlogenTM Collagen matrix (Aeon Astron Inc., CH Leiden, Netherlands) 삽입수술이 시행된 빈도를 비교하였고 전안부 빛간섭단층촬영계로 수술 전후 공막 표면의 상태를 확인하였다. 통계 분석은 SPSS 14.0을 이용하였으며 Group 1과 Group 2의 비교는 독립표본 *t*-검정을 이용하였고, 공막 이식술과 OlogenTM의 사용 빈도에 관한 통계 분석은 Fisher's exact test를 이용하였다.

수술 방법

공막 석회화에 대한 결막 피판술은 술기에 숙련된 한 명의 술자(K.Y. Seo)에 의해서 이루어졌으며 수술 방법의 선택은 무작위로 이루어졌으며 방법은 다음과 같다. 먼저 Proparacaine hydrochloride eye drops (0.5%, Alcaine; Alcon, Fort Worth, TX)를 마취제로 점안하고 포셉을 이용하여 석회화 병변 제거를 시도한다. 이때 석회화 병변이 공막에 단단하게 유착되어 있을 시 Group 1의 경우 Surgical blade만을 이용하여 절제하거나 긁어내었다. Group 2의 경우 석회화 주변부는 Surgical blade로 분리하여 가위가 들어갈 수 있는 공간을 마련한 후 Calcium plaque scissors를 사용하여 석회화 병변의 주변부를 공막에서 분리한다(Fig. 2A). 분리된 석회화 변연부를 포셉으로 잡은 다음 Calcium plaque scissors로 석회화와 공막 사이를 조심스럽게 박리해 나간다(Fig. 2B). 적당한 크기로 박리된 석회화 병변을 Calcium plaque scissors로 잘라낸다(Fig. 2C, D). 석회화 병변을 제거한 뒤 무혈관성 공막을 노출된 채로 둘 경우 일부 환자에서



Figure 1. Intraocular lens scissors and calcium plaque scissors. (A) Shimowake Nucleus/intraocular lens (IOL) scissors. (B) Calcium plaque scissors, modified from Shimowake Nucleus/IOL scissors to have thinner tips.

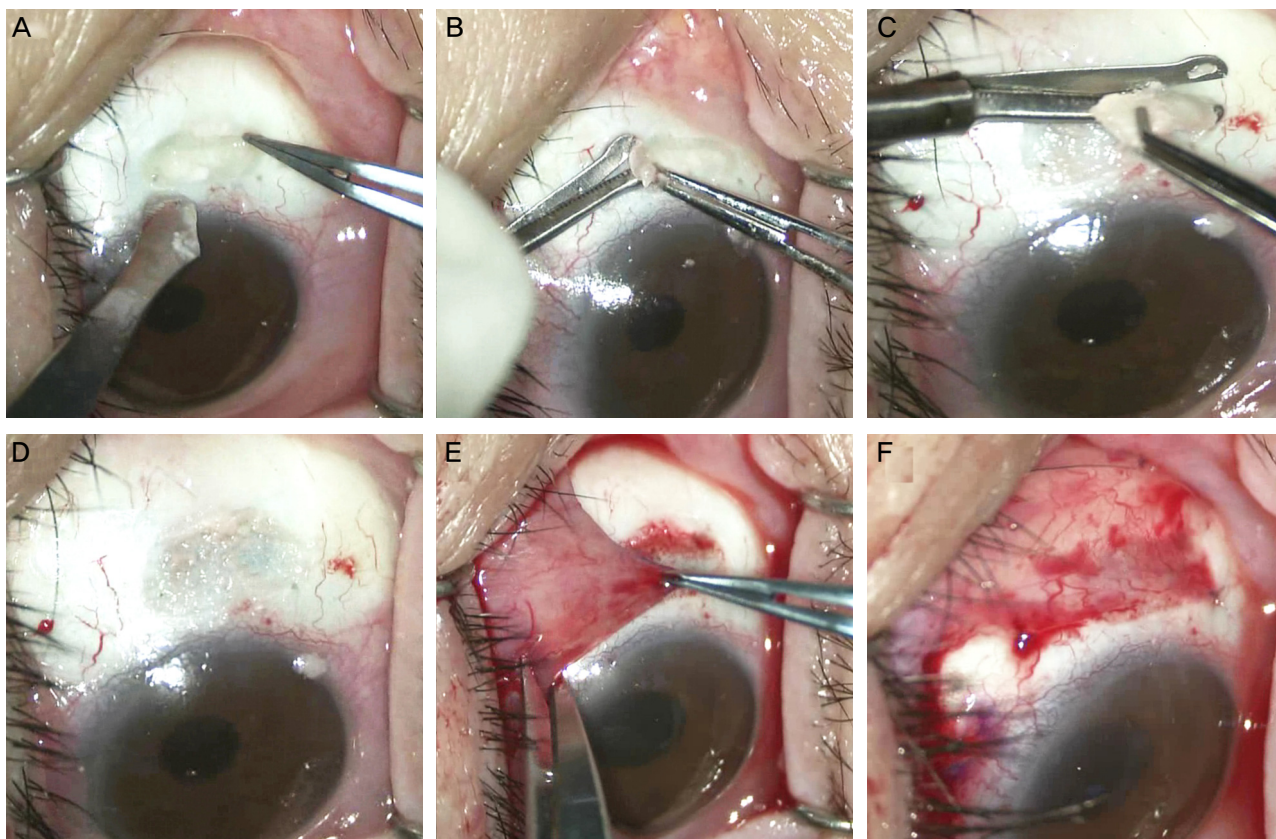


Figure 2. The surgical procedure for calcified plaque removal and conjunctival flap surgery. (A) Firstly, the margin of calcified lesions are dissected using a surgical blade. (B) With calcium plaque scissors, calcified lesions are dissected just beneath the plaque. (C) After dissection, calcified plaque was cut by calcium plaque scissors. (D) The flap bed is prepared by scraping the epithelialized but nonvascularized area. (E) The conjunctival flap is pulled on the nonvascularized sclera and the subconjunctival tissue is released to decrease the flap contraction. (F) The conjunctival flap is sutured with enough 8-0 Vicryl stitches to fix it onto the sclera.

재발되는 경우가 있었기 때문에³ Group 1과 Group 2 모두 수술 후 주변의 결막을 이용하여 노출된 공막을 덮어주는 결막 피판술을 필수적으로 시행하였다(Fig. 2E, F). 결막 피판술 시행 후 결막 피판만으로는 공막 회복이 불충분할 것으로 판단되는 경우 공막 이식술이나 OlogenTM Collagen matrix 삽입 수술을 추가로 시행하였다.

수술 후 0.5% levofloxacin (Cravit; Santen, Osaka, Japan)과 0.1% fluorometholone (Ocumetholon; Samil, Seoul, Korea)을 1주간 하루 4회 점적하도록 하였으며 2주째부터 4주째까지는 두 안약 모두 하루 2회 점안하도록 하였다.

결 과

수술을 받은 전체 55안은 미백수술 후 석회화 제거 및 결막 피판술을 받을 때까지 3.9 ± 1.0 년이 경과하였으며, 수술 후 평균 5.2 ± 3.8 개월 동안 경과 관찰하였다. Group 1과 Group 2의 평균 연령은 각각 39.27세와 45.84세로 Group 2의 연령이 비교적 높았다($p < 0.05$). 결막 미백 수술 후부터

결막 피판술 받기 전까지의 시간은 둘 모두 약 3.9년으로 유의한 차이는 보이지 않았으며($p = 0.88$) 수술 전 측정된 공막 석회화 병변의 폭과 상하 높이 역시 차이를 보이지 않았다(각각 $p = 0.49$, $p = 0.11$). Group 1, 2의 수술 전후 시력 모두 약 0.9로 통계적으로 유의한 차이를 보이지 않았으며(각각 $p = 0.63$, $p = 0.60$), Group 1과 2의 각각의 수술 전, 후 시력 차이도 유의하지 않은 것으로 나타났다(Group 1, 2 각각 $p = 0.53$, $p = 0.20$). 하지만 수술에 걸린 시간에서는 Group 1이 21.97분, Group 2가 17.48분으로 Group 2가 통계적으로 유의하게 수술 시간이 짧은 것으로 나타났다($p < 0.05$) (Fig. 3, Table 1). 결막 피판술 외에 공막의 두께가 충분치 않아 추가적으로 수술을 시행한 경우가 Group 1에서는 공막이식수술이 1안(4%, $p = 0.455$), OlogenTM 삽입수술이 3안(12%, $p = 0.088$)에서 필요하였으나, Group 2는 모두 결막피판술만으로 회복되었다. 두 군에서 공막이식수술과 OlogenTM 삽입수술을 따로따로 비교하여 보았을 때에는 통계적으로 유의한 차이가 보이지 않았으나 추가 수술이라는 범주 안에서 수술 건수를 합쳐서 생각해 보았을 시, Group 1이 Group 2보

다 통계적으로 유의하게 추가 수술을 시행한 것으로 나타났다(16%, $p=0.037$).

전안부 빛간섭단층촬영계로 수술 전, 후의 공막 단층 소견을 확인하였다. 수술 전 수직 및 수평 단층 촬영 영상에서는 공막에 박혀 있는 석회화 병변을 확인할 수 있었으며 (Fig. 4A, D, E) 수술 후 영상에서는 석회화가 완전히 제거된 소견을 확인할 수 있었고 공막이 불필요하게 같이 잘려나가지는 않았다(Fig. 4B, F, G). 전안부 빛간섭단층촬영기 투과력의 한계상 남은 공막의 두께를 측정할 수는 없었으나 수술 전의 빛간섭단층촬영 결과와 비교하였을 때 절제된 공막의 양은 많지 않았으며 남은 공막의 양은 안구 형태

를 유지하는 데 충분해 보였다. 또한 석회화 제거 후 부드러운 절단면을 형성하여 결막 피판의 생착에 도움이 되는 환경을 만든 것이 확인되었다.

고 찰

초기 익상편 수술 예후는 재발률이 30-50%에 달할 정도로 높았기에 재발 예방이 치료의 관심사 중 하나였으며 그 중 한 가지 방법이 수술 후 Mitomycin C의 점안이었다.⁵ 시간이 지나면서 Mitomycin C의 이용방법이 개선되어 수술 도중에도 점안하기 시작하였으며 덕분에 재발률을 15.4%까지 낮출 수 있었다.⁶ 하지만 Mitomycin C의 사용과 공막의 혈관 무형성은 공막 연화증발생과 관련되어 있다고 알려졌으며⁷ 특히나 공막 연화증은 주로 익상편 수술 후 공막 노출 상태로 수술을 마쳤을 때 일어나곤 하고^{8,9} 상공막의 제거, 상공막의 과도한 소작술 등이 발생률을 높이기도 한다.¹⁰

수술 후 Mitomycin C를 사용하는 경우 Mitomycin C가 공막에서의 섬유모세포 증식의 방해뿐만 아니라 혈관 내피세포에 대한 직접적인 독성작용을 하며 눈물샘의 술잔세포 밀도나 뮤신 분비에도 부정적인 영향을 미치게 되면서 눈물 조성의 불균형을 일으켜 건성안을 유발하고 종합적으로 공막에 부담을 준다.¹¹⁻¹⁴ 미용적 결막 미백 수술은 결막을 광범위하게 제거함으로써 익상편 제거술에 비해 광범위한 무혈관성 공막 부위를 만들고 Mitomycin C를 처치함으로써 상피화를 어렵게 하며 공막의 얇아짐 및 공막 석회화를 일으킨다.¹¹⁻¹³ 과거 몇차례의 증례 보고에서 이러한 공막의 얇아진 상태를 수분 보충과 윤활제 사용으로 치료한 바가 있으며^{9,15,16} 특히나 발생한 석회화에 대해서는 석회화를 물리적으로 제거하고 결막을 덮어 줌으로써 공막의 상피화를 촉진하여 효과적으로 치료한 연구 결과가 있었다.³ 앞서 논문에서는 석회화의 제거 시에 기존의 Surgical blade를 이용하여 제거하였는데, 본 연구에서는 Shimowake Nucleus/IOL scissors를 개조한 Calcium plaque scissors를 이용해서 수술

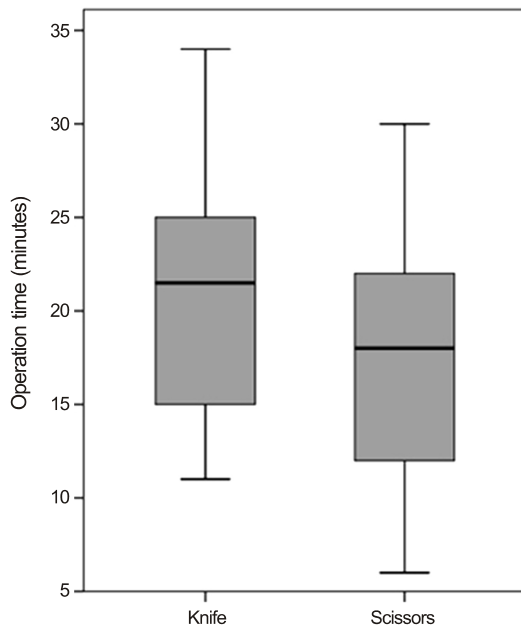


Figure 3. The comparison of operation time between two groups. Box plot showing operation time in group 1 (knife) and group 2 (scissors). The mean operation time was 21.9 ± 8.5 minutes in group 1 (knife), and 17.5 ± 6.3 minutes in group 2 (scissors) ($p = 0.03$).

Table 1. Baseline demographics

	Group 1	Group 2	p-value
Number of eyes	30	25	
Age (years)	39.27 ± 8.37	45.84 ± 5.96	<0.05
Duration from whitening surgery to conjunctival flap surgery (years)	3.97 ± 1.19	3.92 ± 0.95	0.88
Calcium plaque width (mm)	2.34 ± 0.96	2.52 ± 0.98	0.49
Calcium plaque height (mm)	2.72 ± 0.93	3.30 ± 1.53	0.11
Operation time (min)	21.97 ± 8.59	17.48 ± 6.30	<0.05
Preoperative VA (snellen)	0.92 ± 0.15	0.90 ± 0.20	0.63
Postoperative VA (snellen)	0.96 ± 0.14	0.93 ± 0.17	0.60
Follow-up duration (months)	7.47 ± 3.66	2.48 ± 1.50	<0.05

Values are presented as mean \pm SD unless otherwise indicated; Student's *t*-test performed in comparing each group.

VA = visual acuity.

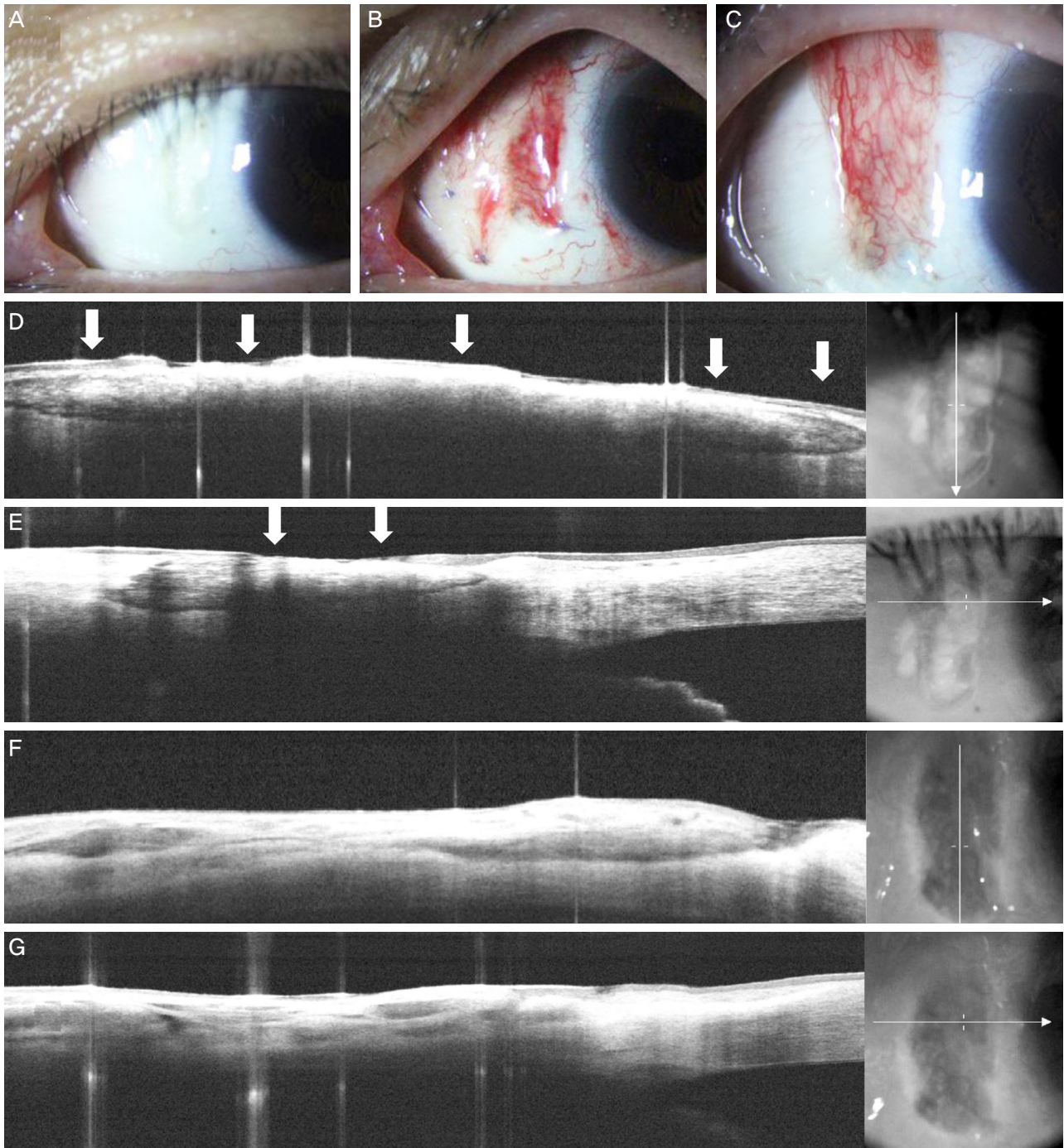


Figure 4. Slit-lamp and fourier domain optical coherence tomography (FD-OCT) findings. (A, D, E) Preoperative slit-lamp and horizontal and vertical findings of FD-OCT images. Broad calcium plaque with dark margin is shown in FD-OCT (arrows). The image plane is indicated on photographs besides each OCT images. (B, F, G) One day after conjunctival flap surgery. Slit-lamp and horizontal and vertical FD-OCT images showed removed calcium plaque. (C) One month after conjunctival flap surgery.

시간은 더 짧고, 공막의 손상은 적게 시행할 수 있었다.

미백 수술 후 발생한 석회화 제거와 성공적인 수술을 위해서는 석회화 병변은 완전히 제거하되, 남아 있는 공막의 손상은 최소화해야 한다. Surgical blade를 이용할 경우 끝이 날카로워 공막의 손상을 입힐 수 있는 가능성이 있으며 석

회화 병변 아래쪽으로 칼날을 넣고 박리를 시도하는 경우 병변에 가려진 부분의 칼끝이 보이지 않는 상태로 수술을 해야 하기 때문에 공막에 손상을 주는 정도를 조절하기 어렵다. 하지만, Calcium plaque scissor는 침부가 뭉툭하고 날 카로운 날이 항상 석회화 방향을 향하기 때문에 공막에 손상

을 주지 않고 박리를 할 수 있었다. 본 연구에서도 Surgical blade만을 사용한 Group 1의 경우 석회화를 제거하면서 공막을 필요 이상으로 함께 제거하는 경우가 있어 동종 공막 이식술이 1예, OlogenTM을 삽입한 3예가 있었으나 Group 2에서는 단 1예도 없었다. 또한 석회화 병변을 가위 부분으로 쉽게 잘게 잘라 떼어낼 수 있기에 수술 시간 역시 Group 2에서 17.48분으로 Group 1의 21.97분에 비해 유의하게 단축된 것을 알 수 있었다($p<0.05$).

미백수술 후 발생한 석회화 제거 시 수술 시에도 익상편 제거 시와 마찬가지로 과도한 공막의 제거로 인해 연화증이 발생할 수 있으며 이 경우 맥락막 노출로 감염 위험성이 높아지고 안구 내용물이 탈출할 수 있기에 적극적인 처치가 필요하다. 치료의 원칙은 약화된 공막을 구조적으로 보강하는 것이며 공막 이식술이나^{17,18} 자가 결막 이식술 등을 시행해 주며 최근에는 OlogenTM라는 수술 제제가 개발되어 녹내장 영역에서는 Mitomycin C 대신 이용하거나 녹내장 수술 후 발생한 합병증에 사용하는 방법이 시행되고 있다. OlogenTM은 생체 내에서 자연적으로 녹아 없어지며 안구 조직을 지지하고 회복을 돕기 위해 제조된 Collagen matrix로 세포외 기질과 유사한 성상을 띠고 있다. 특히나 손상되고 약한 공막 부위에 적용할 경우 환자 공막의 콜라겐층과 상호 작용을 일으켜 회복, 재생을 도우며 반흔 형성 억제에 효과적인 물질로 알려졌다. OlogenTM의 적용 범위는 다양하며 주로 녹내장 환자에서 섬유주 절제술 후 Mitomycin-C 대신에 결막하 공간에 적용하여 섬유성 반흔 조직 형성 과정을 조절하여 수술 성공률을 높이기 위해 사용하거나¹⁹ Mitomycin-C를 이용한 섬유주 절제술 후 발생한 공막 연화증의 재건 수술에 이용하기도 한다.²⁰ 미용적 결막 절제술 후 발생한 공막 석회화의 제거로 인해 발생하는 공막 연화증에서도 공막 이식술이나 OlogenTM 삽입술을 이용하여 조직 회복을 도울 수 있다. 하지만 이 경우 이로 인한 비용상의 부담이나 추가적인 수술로 인한 새로운 합병증 발생 가능성 등이 존재한다. 따라서 Calcium plaque scissors를 이용하여 공막 손상을 최소화하는 것이 석회화 병변 제거에 있어 중요하다고 여겨진다.

본 연구의 한계점은 Calcium plaque scissors의 사용이 Surgical blade의 사용에 비해 공막 손상을 덜 만든다는 수치상의 객관적인 증거를 제시하지 못했다는 것이다. 본 연구에서는 Group 1에서 추가적인 수술을 한 경우가 3예이며 Group 2에서는 단 한 예도 없는 것으로 비교하였으나 이는 수술 전 병변의 깊이와 연관이 있을 가능성이 있으므로 따라서 차후의 연구에서는 빛간섭단층촬영을 이용하여 각각의 수술법에 따른 수술 전 병변 및 공막의 두께와 수술 후 공막의 두께를 측정하여 객관적으로 비교할 필요가 있을

것으로 보인다.

본 연구는 기존 미용적 결막 절제술 후 발생한 공막의 석회화 병변 제거에 있어 기존의 Surgical blade와 함께 Calcium plaque scissors를 사용하였으며 이는 공막의 손상을 최소화하여 추가적인 수술의 필요성을 줄여 주었고, 수술시간을 단축하는 장점을 갖고 있어 보다 효율적이고 안전한 수술을 가능하게 하였다.

REFERENCES

- 1) Rhiu S, Shim J, Kim EK, et al. Complications of cosmetic wide conjunctivectomy combined with postsurgical mitomycin C application. *Cornea* 2012;31:245-52.
- 2) Leung TG, Dunn JP, Akpek EK, Thorne JE. Necrotizing scleritis as a complication of cosmetic eye whitening procedure. *J Ophthalmic Inflamm Infect* 2013;3:39.
- 3) Kwon HJ, Nam SM, Lee SY, et al. Conjunctival flap surgery for calcified scleromalacia after cosmetic conjunctivectomy. *Cornea* 2013;32:821-5.
- 4) Nguyen QD, Foster CS. Scleral patch graft in the management of necrotizing scleritis. *Int Ophthalmol Clin* 1999;39:109-31.
- 5) Hayasaka S, Noda S, Yamamoto Y, Setogawa T. Postoperative instillation of low-dose mitomycin C in the treatment of primary pterygium. *Am J Ophthalmol* 1988;106:715-8.
- 6) Chung DS, Cho BJ, Moon NJ. Mitomycin C single soaking during surgery for primary pterygium. *J Korean Ophthalmol Soc* 1996; 37:927-33.
- 7) Shin HY, Kim MS, Chung SK. The development of scleromalacia after regional conjunctivectomy with the postoperative application of mitomycin C as an adjuvant therapy. *Korean J Ophthalmol* 2013;27:208-10.
- 8) Chen S, Noonan C. Scleral dellen complicating primary pterygium excision. *Eye (Lond)* 2000;14:100-1.
- 9) Mitra S, Ganesh A, Shenoy R. Scleral dellen complicating primary pterygium excision. *Eye (Lond)* 2000;14:924-5.
- 10) Moriarty AP, Crawford GJ, McAllister IL, Constable IJ. Severe corneoscleral infection. A complication of beta irradiation scleral necrosis following pterygium excision. *Arch Ophthalmol* 1993; 111:947-51.
- 11) Solomon A, Kaiserman I, Raikup FD, et al. Long-term effects of mitomycin C in pterygium surgery on scleral thickness and the conjunctival epithelium. *Ophthalmology* 2004;111:1522-7.
- 12) Dunn JP, Seamone CD, Ostler HB, et al. Development of scleral ulceration and calcification after pterygium excision and mitomycin therapy. *Am J Ophthalmol* 1991;112:343-4.
- 13) Hayasaka S, Iwasa Y, Nagaki Y, et al. Late complications after pterygium excision with high dose mitomycin C instillation. *Br J Ophthalmol* 2000;84:1081-2.
- 14) Rubinfeld RS, Pfister RR, Stein RM, et al. Serious complications of topical mitomycin-C after pterygium surgery. *Ophthalmology* 1992;99:1647-54.
- 15) Tsai YY, Lin JM, Shy JD. Acute scleral thinning after pterygium excision with intraoperative mitomycin C: a case report of scleral dellen after bare sclera technique and review of the literature. *Cornea* 2002;21:227-9.

- 16) Wan Norliza WM, Raihan IS, Azwa JA, Ibrahim M. Scleral melting 16 years after pterygium excision with topical Mitomycin C adjuvant therapy. *Cont Lens Anterior Eye* 2006;29:165-7.
- 17) Oh JH, Kim JC. Repair of scleromalacia with preserved scleral and amniotic membrane transplantation. *J Korean Ophthalmol Soc* 2001;42:810-6.
- 18) Sangwan VS, Jain V, Gupta P. Structural and functional outcome of scleral patch graft. *Eye (Lond)* 2007;21:930-5.
- 19) Hsu WC, Ritch R, Krupin T, Chen HS. Tissue bioengineering for surgical bleb defects: an animal study. *Graefes Arch Clin Exp Ophthalmol* 2008;246:709-17.
- 20) Rosentreter A, Mellein AC, Konen WW, Dietlein TS. Capsule excision and Ologen implantation for revision after glaucoma drainage device surgery. *Graefes Arch Clin Exp Ophthalmol* 2010;248:1319-24.

= 국문초록 =

공막 석회화 절제 가위를 이용한 미용적 결막절제술 후의 공막석회화 제거

목적: 미용적 결막절제술 후 발생한 공막석회화에 대한 결막피판술 시행 시 Calcium plaque scissors를 이용하는 방식의 장점을 연구하고자 하였다.

대상과 방법: 미용적 결막절제술 후 발생한 공막석회화로 결막피판술을 받은 55안을 분석하였다. Surgical blade만을 이용한 30안을 Group 1, Calcium plaque scissors를 이용한 25안을 Group 2로 하여 미백 수술 후 기간, 병변 크기, 수술 소요 시간, 전후 시력을 비교하였다. 또한 추가적인 수술 시행 여부를 비교하고 전안부 빛간섭단층촬영계로 수술 전후 공막의 상태를 확인하였다.

결과: 55안은 결막피판술을 받을 때까지 3.9 ± 1.0 년이 지났으며, 수술 후 5.2 ± 3.8 개월까지 관찰되었다. 두 군에서 미백 수술 후 기간 및 병변 크기는 차이가 없었다($p=0.87$, 0.49). 수술 시간이 Group 2는 17.5 ± 6.3 분으로 Group 1보다(21.9 ± 8.5 분) 짧았다($p=0.03$). 나안시력은 두 군에서 모두 수술 전후 유의한 차이가 없었다($p=0.53$, $p=0.20$). Group 1에서만 공막이식수술이 1안, OlogenTM 삽입수술이 3안 시행되었다. 빛간섭단층촬영계 소견상 Calcium plaque scissors는 공막 손상을 최소화하면서 석회화 병변을 제거할 수 있는 방법으로 확인되었다.

결론: 미용적 결막절제술 후 발생한 공막석회화에 대해 결막피판술을 시행할 때 Calcium plaque scissors를 이용하여 제거하는 방법은 공막 손상을 최소화하여 추가 수술의 필요성을 줄여주었고, 수술시간을 단축하는 장점을 갖고 있다.

〈대한안과학회지 2014;55(11):1618-1624〉
