

요골 절흔 골절을 동반한 원위 요골 골절에서 제한적 배측절개를 이용한 치료

오범석¹ · 최윤락² · 고일현² · 오원택² · 김남후² · 강호정²

¹두손병원 정형외과, ²연세대학교 의과대학 정형외과학교실

Limited Dorsal Approach for Intra-Articular Distal Radius Fracture Involving the Sigmoid Notch

Bum-Suk Oh¹, Yun-Rak Choi², Il-Hyun Ko², Won-Taek Oh², Nam-Hoo Kim², Ho-Jung Kang²

¹Department of Orthopedic Surgery, Dusan Hospital, Ansan, Korea

²Department of Orthopedic Surgery, Yonsei University College of Medicine, Seoul, Korea

Purpose: The purpose of this study was to analyze the 16 patients, with distal radius fracture involving sigmoid notch fracture, who were treated by limited dorsal approach retrospectively.

Methods: Between June 2003 and December 2013, 743 patients with distal radius fracture underwent operative treatment. Among them, 16 patients received conventional treatment, with additional limited dorsal approach. The fracture patterns involved sigmoid notch with dorsal lunate fossa depression, as well as distally displaced dorsal rim fragment. Radiologic results were evaluated based on dorsal tilt, radial inclination, and radial shortening. Clinical results were evaluated based on grip strength, motion range of the wrist joint, arm disabilities, shoulder & hand (DASH) score, and visual analogue scale (VAS) score.

Results: The average radial inclination was 21°, with 5.6° of volar tilt and 0.1 mm of radial shortening. The average range of motion were 42.6° of flexion, 56.5° of extension, 23.4° of radial tilt, and 24.8° of ulnar tilt. The average grip strength was 81.3% of the opposite side. The average VAS and DASH scores were 1.1 and 21.3, respectively.

Conclusion: In the case of sigmoid notch fracture involving dorsal lunate fossa depression fractures and distally displaced dorsal rim fractures, we were able to reduce and fix the fragment conveniently using limited dorsal approach.

Key Words: Distal radio-ulnar joint, Distal radius fracture, Limited dorsal approach, Lunate fossa depression fracture, Dorsal rim fracture

서론

원위 요골골절은 상지에서 가장 흔한 골절로, 수술적 접근에 있어서 수장측 및 배측 접근이 사용되고 있다. 수장측

잠김 금속판은 견고한 고정과, 합병증의 감소 및 반복적인 부하에서 골절 정복을 유지하는데 있어서 용이하며, 이로 인하여 수장측 접근을 시행하는 경우가 가장 흔하게 보고되고 있다^{1,2}. 그러나 골절의 양상에 따라 수장측 접근만으

Received July 24, 2018, Revised August 15, 2018, Accepted August 16, 2018

Corresponding author: Ho-Jung Kang

Department of Orthopedic Surgery, Gangnam Severance Hospital, 211 Eonju-ro, Gangnam-gu, Seoul 06273, Korea

TEL: +82-2-2019-3412, FAX: +82-2-573-5393, E-mail: kangho56@yuhs.ac, ORCID: http://orcid.org/0000-0003-0273-1264

Copyright © 2018 by Korean Society for Surgery of the Hand, Korean Society for Microsurgery, and Korean Society for Surgery of the Peripheral Nerve. All Rights reserved.

This is an Open Access article distributed under the terms of the Creative Commons Attribution Non-Commercial License (<http://creativecommons.org/licenses/by-nc/4.0/>) which permits unrestricted non-commercial use, distribution, and reproduction in any medium, provided the original work is properly cited.

로 정복을 시행하기 어려운 경우가 있어 일부에서는 배측 접근을 시행하기도 한다. 본원에서는 요골 절흔의 골절을 동반한 원위 요골 골절에서 골편의 정복과 관절면 수복을 용이하게 함과 동시에 관절적 정복후 금속판 내고정에 의한 의한 신전건 관련 합병증을 줄이고자 제한적 배측 접근 술식을 단독 또는 기존의 다양한 원위 요골 골절 치료 방식에 추가적으로 시행하였으며, 이에 대한 임상 및 방사선학적 결과를 보고하고자 한다.

대상 및 방법

1. 연구대상 및 적응증

본 연구는 2003년 6월부터 2013년 12월까지 요골 절흔의 골절을 동반한 원위 요골 골절로 수술적 치료를 시행한 환자 중 제한적 배측 접근 술식을 기존의 치료방식에 추가적으로 시행한 환자에 대하여 후향적으로 연구하였다. 추시 기간 12개월 이내의 환자는 제외하였으며, 주관절 및 전완부의 동반손상이 있는 경우와, 주상골 골절이 동반된 경우는 제외하였다. 총 16명의 환자가 연구의 대상이 되었으며, 남자 8명, 여자 8명이었다. 환자 나이의 중앙값은 51.5세(33세-66세)였으며, 평균 추시 기간은 19.1개월(12개월-39개월)이었다. 제한적 배측 접근 술식은 월상골와 함몰 골절, 중앙부 관절 내 감입 및 분쇄 골절, 후방벽의 전열 혹은 원위측 전위 골절 등 요골 절흔 골절을 동반한 골절에서 시행하였으며, 수술실 내에서 요골 절흔을 침범한 골편이 도수정복 혹은 Kapandji 술식으로 정복이 안된 경우, 주된 골절의 함몰부위가 배측에 위치하여 수장측 접근이 도움이 되지 않는 경우와, 원위 요척관절의 골편이 수

근-요척관절로 전이된 경우와 월상골와 함몰골절 등 수장측에서의 관절적 정복, 경피적 도수조작술로는 배측 골편의 정복이 되지 않는 경우에서 시행하였다(Figs. 1, 2). 강남세브란스 윤리위원회의 승인을 받아(과제번호: 3-2016-0167) 후향적으로 연구하였다.

2. 방사선 계측

골절양상은 AO 분류를 사용하였으며, 요골 절흔의 골

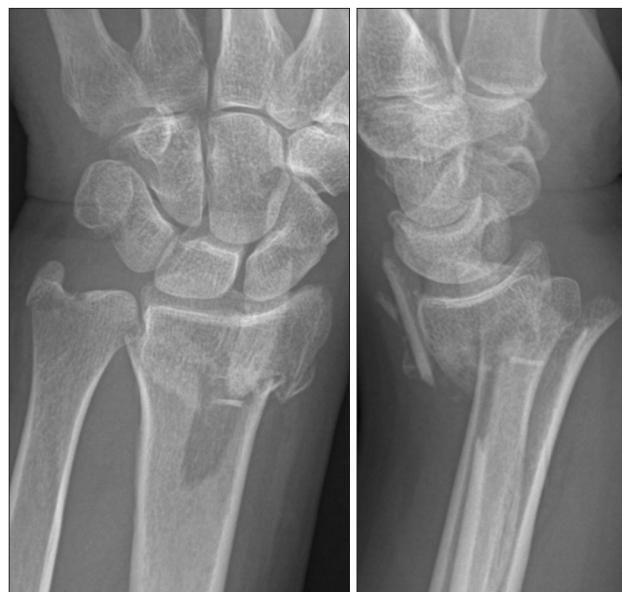

Fig. 1. Fifty six years female patient with distal radius fracture, fall on outstretched hand. Initial radiograph shows comminuted intra-articular distal radius fracture and dorsal fragment distal migration.

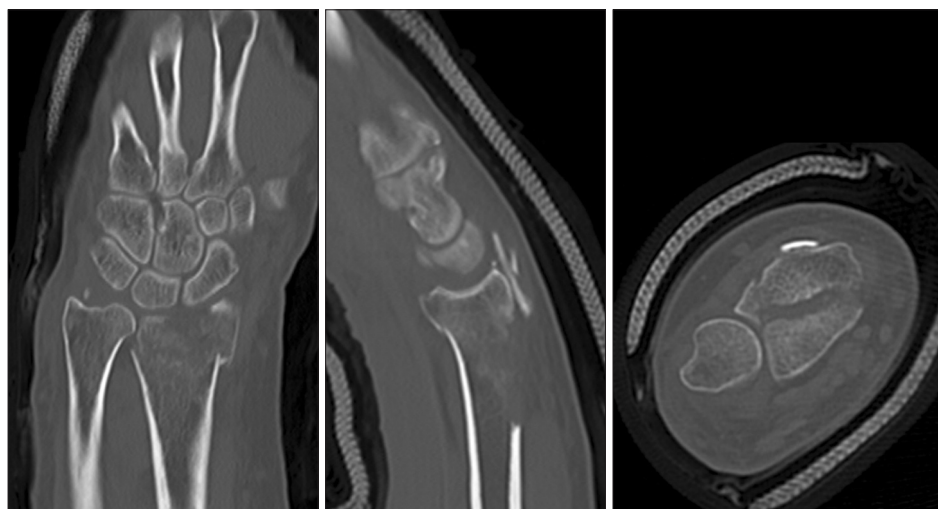


Fig. 2. Computed tomography shows dorsal fragment distal migration and sigmoid notch involvement.

절양상은 Nakanishi의 분류를 사용하였다³. 방사선학적 평가는 수술 직후 및 최종 추사에서 요골 경사(radial inclination)와 수장측 경사(palmar tilt), 척골 변이(ulnar variance)를 측정하여 시행하였다. 요골 경사는 전후방 방사선 사진에서의 요골 경상돌기 끝과 관절면의 척측 끝을 이은 선과 요골의 장축과 직각선과 이루는 각을 측정하였다. 수장측 경사는 측면 방사선 사진에서 요골 장축의 직각선과 요골의 관절면을 그은 선이 이루는 각을 통하여 측정하였으며 배측 경사는 (-)로 표기하였다. 척골 변이는 전후방 방사선 사진에서 요골의 장축과 직각을 이루는 선상에서 요골 관절면의 내측모서리와 척골두 원위부 관절면의 거리를 측정하여 요골의 길이가 긴 경우 (+)로, 짧은 경우 (-)로 표기하였다. 최종 추사에서 전후방 방사선 사진에서 층형성이 있는 경우 길이를 측정하였고 요골 절흔부위의 층형성을 추가로 측정하였다. 수술 전과 최종 추에서의 방사선학적 결과를 R version 3.5.1 (R Foundation for Statistical Computing, Vienna, Austria)를 사용하여 shapiro test를 통해 정규성 검정 후 one sample t-test를 시행하였다.

3. 임상적 평가

수술 후 통증, 관절 운동 범위, 악력 및 기능적 평가를 시행하였다. 통증은 visual analogue scale (VAS)을 이용하였으며, 관절의 운동범위는 측각계를 이용하여 회외전, 회내전, 굴곡, 신전, 요측 변위, 척측 변위를 측정하였으며, 악력은 Baseline hydraulic hand dynamometer® (Fab-

rication enterprises Inc., New York, USA)를 이용하여 kg 단위로 측정하여 견측과 비교하여 % 단위로 기술하였다. 기능적 평가는 disabilities of the arm, shoulder and hand (DASH) scoring system을 이용하였다.

4. 수술 방법

전신마취하에 양와위로 수술적 치료를 시행하였다. 주 골편을 K-강선으로 고정한 경우에는 도수정복 후 강선 고정술을 시행 후 영상증폭장치에서 관절면을 빔의 방향과 일치시켜 전후방 및 측면에서의 관절면과 요골 절흔의 정복을 확인하였으며, Kapandji 술식 시도 후에도 함몰부위의 층형성이 수복되지 않는 경우 제한적 배측 접근을 시행하였다. 주 골편 고정 시 금속판을 사용한 경우에는 수장측 접근을 시행하여 금속 고정술을 시행하였으며, 가능하면 골절 부위를 통하여 정복을 시도하였으나 영상증폭장치로 확인한 결과 관절면의 정복이 만족스럽지 못한 경우 제한적 배측 접근을 시행하였다.

제한적 배측 접근으로 약 2 cm 이내의 종절개를 시행하였으며, 요골 절흔부위 정복을 위해 주로 3-4 또는 4-5 신전구역으로 접근하였다. 신전지대의 근위부를 부분절개한 후 senn retractor와 silicon tube를 사용하여 신전전을 보호하며 견인하였다(Fig. 3). 함몰골절의 경우 배측 근위부 골절선에 dura elevator 또는 steinmann pin 등을 사용하여 함몰부위를 밀어올리는 방법으로 골절편을 정복하였고, 영상증폭기기에서 관절면의 정확한 수복이 확인되지 않는 경우에는 관절낭을 세로로 절개하여 관절면을 확인하

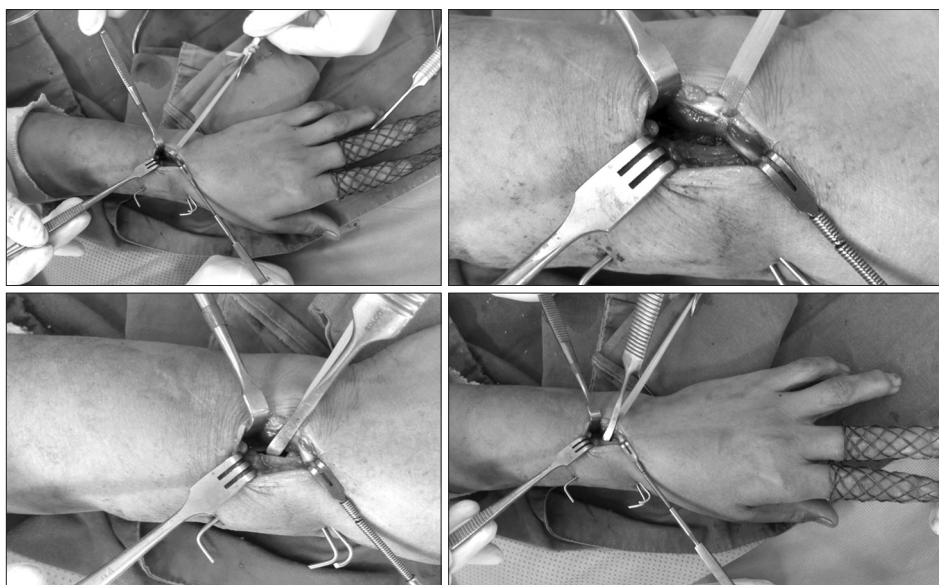


Fig. 3. After volar plate and screw fixation, additional limited dorsal approach was done. After making 2 cm longitudinal incision, operation field is retracted with Senn retractor and silicon tube. Then, reduction is done using dura elevator.

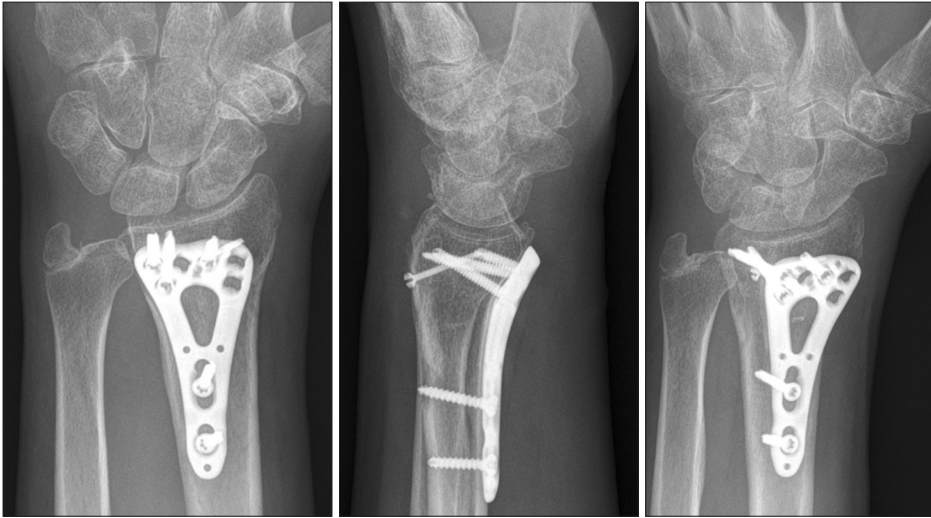

Fig. 4. Final radiograph shows satisfactory result without sclerotic change in distal radioulnar joint and radio-carpal joint.

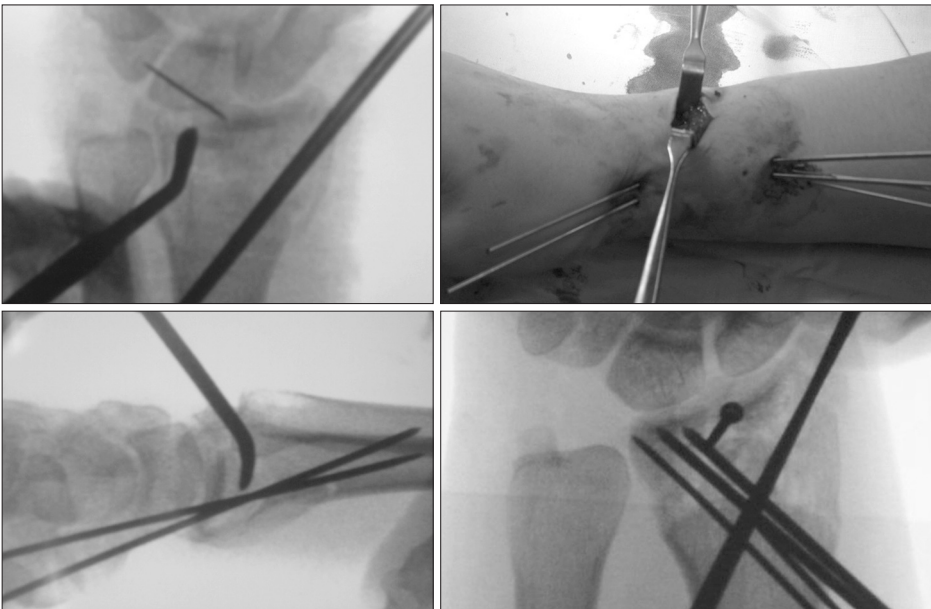


Fig. 5. The efficacy of limited dorsal approach, the limited dorsal approach makes it convenient to recover articular surface both distal radio-ulnar joint and radio-carpal joint.

면서 정복을 시행하였다(Fig. 4). 골편의 정복은 1.2 mm K-강선, 소형나사, 무두나사를 사용하였다(Fig. 5).

골절부위 정복 후 측면에서 완관절을 굴곡, 신전 시키면서 동영상으로 골절면을 확인한 후 관절면이 견고하게 안정되지 않은 경우에는 추가적으로 외고정기를 사용하였다.

결과

수상기전에 따르면 넘어지면서 손 짚은 경우가 9례, 낙상 5례, 교통사고 2례였다. 골절 양상은 모두 복합 관절 내 골절로 요골 절흔부위의 골절이 동반되어 있었으며 관절

중상부의 함몰과 분쇄골절을 동반한 월상골와 함몰이 8례 관찰되었고, 2례에서는 후방벽의 골편이 원위부로 이동하여 수근관절 내에 위치하였다. Nakanashi의 분류³에 의하면 type 1 1례, type 2 6례, type 3a 6례, 3b 3례였다. AO 분류에 따르면 B2.2형이 2례, B2.3형이 3례, C3.1형이 3례, C3.2 형이 6례, C3.3 형이 2례였다. 동반 손상으로는 척골 경상 돌기 손상이 9례, 원위부 척골손상이 1례, 원위부 요척관절 탈구가 3례였다(Table 1).

배측 접근 부위는 2-3 간격에서 2례, 3-4 간격에서 7례, 4-5 간격에서 6례, 3-4, 4-5 간격을 모두 사용한 경우가 1례였다. 배측 골편의 고정은 소형 나사를 사용한 경우가 8례, K-강선을 사용한 경우가 7례, 무두나사를 사용한 경우

가 1례였다. 추가 술식으로 관혈적 정복술 및 수장부 금속판 고정술을 병행한 경우가 8례, 경피적 핀고정술을 시행한 경우가 5례, 외고정 장치를 함께 사용한 경우가 3례였다.

1. 방사선학적 결과

모든 예에서 단순 방사선 상에서 골유합이 확인되었으며, 수술 후 평균 10.4주에 유합이 확인되었다. 최종 추시에서 요골 경사는 평균 21.0° (범위, 14.8°-26.5°)였으며, 수장측 경사는 5.6° (범위, -1.3°-13.6°)였다. 척골 변이는 0.1 mm (범위, -2.6 mm-2.9 mm)였다. 요수근관절면의 층형성이 발생한 예는 없었으며, 요척관절의 층형성은 2례에서 발생하였다. 1례에서 1.2 mm, 다른 1례에서 0.6 mm로 관찰되었다. One Sample t-test로 수술 전, 최종 추시 방사선학적 결과를 비교분석하였으며, shapiro test 결과

정규분포를 따르는 것으로 확인되어 one sample t-test를 시행하였다. 요골경사, 수장측 경사, 척골변이에서 모두 유의한 차이를 확인하였다(Table 2).

2. 임상적 결과

수술 후 수근관절의 굴곡 및 신전은 평균 42.6° (범위, 24°-78°), 56.5° (범위, 34°-84°)였으며, 수근 관절의 회외전 및 회내전은 평균 78.8° (범위, 70°-87°), 77.8° (범위, 68°-83°)로 측정되었다. 요측 및 척측 변위는 평균 23.4° (범위, 12°-35°), 24.8° (범위, 14°-34°)였으며, 악력은 술 후 전측과 비교하여 평균 81.3%였다. 최종 추시에서 VAS score는 평균 1.1 (범위, 0-3)였으며, DASH score는 평균 21.3 (범위, 7.5-46.3)이었다(Table 3).

3. 수술 후 합병증

2례에서 단순 방사선상 외상 후 관절염이 관찰되었으며 최종 추시에서 DASH score 46.3, 38.3으로 불편감이 남았으며, 1례에서는 정중신경의 일시적인 자극증상이 발생하였으나 3주 뒤 해소되었다.

Table 1. Demographic data

Variable	Value
Age (yr)	51.5 (33-66)
Gender	
Male	8
Female	8
Mechanisms of injury	
Fall on outstretched hand	9
Fall down	5
Traffic accident	2
Follow up period (mo)	19.1 (12-39)
Fracture type (AO/OTA)	
B2	5
C3	11
Accompanying injury	
Ulnar styloid process fracture	9
DRUJ dislocation	3
Distal ulnar fracture	1

Values are presented as mean (range) or number.
DRUJ: distal radioulnar joint.

Table 3. Clinical result (last follow up)

Clinical result	Value
Visual analogue scale	1.1 (0-3)
DASH	21.3 (7.5-46.3)
Grip strength (%)	81.3 (62-103)
Range of motion (°)	
Flexion	42.6 (24-78)
Extension	56.5 (34-84)
Radial deviation	23.4 (12-35)
Ulnar deviation	24.8 (14-34)
Supination	78.8 (70-87)
Pronation	77.8 (68-83)

Values are presented as mean (range).
DASH: disabilities of the arm, shoulder and hand.

Table 2. Radiologic result

Radiologic result	Radial tilt	Volar tilt	Radial shortening
Pre OP	11.8° (2°-26.2°)	-9.2° (-25.2°-9.1°)	3.3 mm (0 mm-8.4 mm)
Last follow up	21.0° (14.8°-26.5°)	5.6° (-1.3°-13.6°)	0.1° (-2.6°-2.9°)
Shapiro test	0.26	0.74	0.09
One sample t-test	<0.05	<0.05	<0.05

Values are presented as mean (range).
OP: operative.

고찰

원위 요골 관절 내 골절에서 관절면 정복 및 유지의 실패는 외상 후 관절염 발생에 가장 중요한 요소이며, 방사선학적으로 외상 후 관절염이 보인 환자에서 대부분은 통증과 기능적 측면에서 결과가 좋지 않은 것으로 알려져 있다⁴. 특히 요골 관절면의 2 mm 이상의 층형성은 추시에서 외상 후 관절염 발생에 중요한 요인이 된다고 Bradway 등⁵은 발표하였다. 또한 여러 논문에 의하면 원위 요척골 관절의 따른 수근관절의 기능이 예후에 중요한 것으로 보고되고 있으며, 통증, 관절의 불안정성 및 전완부 회전에 영향을 미치는 것으로 보고된 바 있다⁶⁻⁸. Crisco 등⁹은 통증이 있고 전완부 회전제한이 있는 9명의 distal radius malunion 환자에서 건측과의 비교를 시행하였을 때 요골-척골간의 간격은 좁아지고 인대는 늘어나있음을 확인할 수 있었다. 원위 요골 관절 내 골절에서 요척관절의 침범은 83%로 보고되었으며³, 원위 요골 골절 부정유합 중에서 원위부 요척결합의 운동변화가 발생하는 경우 정상회전축의 변화와¹⁰ 관절면의 변화 및 전완부 회전범위 제한을 유발한다고 알려져 있다¹¹. Nakanishi 등³은 요골 절흔의 골절 양상에 따른 분류를 제안하였으며, Vitale 등¹²의 연구에 따르면 통계적인 유의성은 확인되지 않았지만, 요골의 원위 요척관절면 손상이 있는 환자에서 관절염의 정도가 증가하는 경향을 보였으며, 관상면에서 1 mm 이상의 층형성이 있는 환자에서 고도의 기능부전을 보였다. 이렇듯이 원위 요골 골절의 치료에서 요수근관절면 뿐만 아니라 요골 절흔의 정복과 고정 또한 강조되어야 할 것으로 생각되며, 본원에서 연구했던 환자군 중 1.2 mm의 층형성을 보였던 환자에서 DASH score는 46.3점으로 다른 환자에 비해 높았으며, 0.6 mm의 층형성을 보인 환자의 경우는 20.7점으로 평균보다 낮았다.

원위 요골의 수장부는 표면이 넓고, 매끄럽고, 오목하기 때문에 내고정 시 유리하다. 반면, 배측부는 표면이 볼록하고 Lister's tubercle에 의해 매끄럽지 못하여 내고정물을 윤곽화 하기가 힘들며, 술 후 신전근이 자극에 의해 파열될 수 있는 단점이 있다. Lister's tubercle을 제거한 후 금속판 고정술을 시행하였다는 보고와¹³ low profile dorsal plate 사용 후 이러한 단점을 감소시켰다는 보고가 있으나¹⁴ 배측 접근 시 합병증 16.7%로 수장측 접근 3.6%보다 높게 보고되고 있다^{15,16}.

Axelrod 등¹⁷은 수근의 배측부로 2 cm 정도의 작은 절개를 하여 정복을 시도 하여 제한적 접근 술을 소개하였

으며, 후방절개를 통한 골정복의 편의성을 강조하였다. 본 연구에서 또한 후방절개를 통해 요골 절흔부위의 정복을 용이하게 할 수 있었다. Leung 등¹⁸은 100명의 원위 요골 골절 환자들에 있어 제한적 배측 접근술을 외고정기와 함께 사용하여 좋은 결과를 얻었음을 보고하였다. 최근에는 미니금속판을 배측에 추가적으로 시행하는 술기 또한 소개되고 있다¹⁹.

후방벽 골절의 경우 후방요측 골편은 실제로는 computed tomography에서 확인된 것보다는 작으며 임상적 결과에 영향을 미치지 않으므로, 반드시 정복과 고정을 요하지는 않는다²⁰. 본 연구에서 후방절개를 통해 고정하였던 2례의 후방벽의 골절은 골절편이 원위부로 이전하였던 경우였으며, 정복을 하지 않은 경우와의 결과적 차이에 대한 비교분석이 의미가 있을 것으로 사료된다.

본 연구에서는 Axelrod 등¹⁷의 연구와 같이 작은 절개를 시행한 후방접근으로 정확한 관절면의 정복을 얻고자 하였으며, 16명의 환자를 대상으로 시행한 결과 2명에서는 외상 후 관절염의 합병증이 발생하였지만, 이외의 환자에서는 만족스러운 결과를 얻을 수 있었다. 본 연구는 평균 19.1개월의 짧은 추시 기간과 다른 치료와의 비교가 없다는 제한점이 있으나, 수장측 접근만으로 골절 정복이 어려울 때 제한적 배측 접근법을 사용할 경우 골절정복을 용이하게 할 수 있다는 점을 소개하는 의의가 있다. 제한적 배측 접근술에 있어 적응증은 아직까지 명확하게 적립되어 있지 않지만 본 연구에서는 요골 절흔 골절을 동반한 월상골과 함몰 골절, 중앙부 관절 내 감입 및 분쇄 골절, 후방벽의 위측 전위 골절에 적용하였다.

결론

도수정복 또는 수장측에서의 접근만으로는 정복이 어려운 요골 절흔 골절을 동반한 배측 월상골과 함몰 골절, 원위로 이동한 후방벽 골절 등에서 최소한의 절개를 사용한 제한적 배측 접근 술식을 시행해 볼 수 있을 것으로 사료되며, 강선고정술, 수장측 금속판 고정술 등 다른 술식과 병행한 결과 용이하게 골편정복 및 고정을 시행할 수 있었다.

CONFLICTS OF INTEREST

The authors have nothing to disclose.

REFERENCES

1. Liporace FA, Adams MR, Capo JT, Koval KJ. Distal radius fractures. *J Orthop Trauma*. 2009;23:739-48.
2. Liporace FA, Gupta S, Jeong GK, et al. A Biomechanical comparison of a dorsal 3.5mm T-plate and a volar fixed-angle plate in a model of dorsally unstable distal radius fractures. *J Orthop Trauma*. 2005;19:187-91.
3. Nakanishi Y, Omokawa S, Shimizu T, Nakano K, Kira T, Tanaka Y. Intra-articular distal radius fractures involving the distal radioulnar joint (DRUJ): three dimensional computed tomography-based classification. *J Orthop Sci*. 2013;18:788-92.
4. Knirk JL, Jupiter JB. Intra-articular fractures of the distal end of the radius in young adults. *J Bone Joint Surg Am*. 1986;68:647-59.
5. Bradway JK, Amadio PC, Cooney WP. Open reduction and internal fixation of displaced, comminuted intra-articular fractures of the distal end of the radius. *J Bone Joint Surg Am*. 1989;71:839-47.
6. Fernandez DL. Radial osteotomy and Bowers arthroplasty for malunited fractures of the distal end of the radius. *J Bone Joint Surg Am*. 1988;70:1538-51.
7. Jenkins NH, Mintowt-CZYŻ WJ. Mal-union and dysfunction in Colles' fracture. *J Hand Surg Br*. 1988;13:291-3.
8. McQueen M, Caspers J. Colles fracture: does the anatomical result affect the final function? *J Bone Joint Surg Br*. 1988;70:649-51.
9. Crisco JJ, Moore DC, Marai GE, et al. Effects of distal radius malunion on distal radioulnar joint mechanics--an in vivo study. *J Orthop Res*. 2007;25:547-55.
10. Adams BD. Effects of radial deformity on distal radioulnar joint mechanics. *J Hand Surg Am*. 1993;18:492-8.
11. Kihara H, Palmer AK, Werner FW, Short WH, Fortino MD. The effect of dorsally angulated distal radius fractures on distal radioulnar joint congruency and forearm rotation. *J Hand Surg Am*. 1996;21:40-7.
12. Vitale MA, Brogan DM, Shin AY, Berger RA. Intra-articular fractures of the sigmoid notch of the distal radius: analysis of progression to distal radial ulnar joint arthritis and impact on upper extremity function in surgically treated fractures. *J Wrist Surg*. 2016;5:52-8.
13. Na KT, Song SW, Lee YM, Kang BM. Dorsal plate fixation for dorsally displaced distal radius fractures. *J Korean Soc Surg Hand*. 2014;19:44-51.
14. Simic PM, Robison J, Gardner MJ, Gelberman RH, Weiland AJ, Boyer MI. Treatment of distal radius fractures with a low-profile dorsal plating system: an outcomes assessment. *J Hand Surg Am*. 2006;31:382-6.
15. Rein S, Schikore H, Schneiders W, Amlang M, Zwipp H. Results of dorsal or volar plate fixation of AO type C3 distal radius fractures: a retrospective study. *J Hand Surg Am*. 2007;32:954-61.
16. Wichlas F, Haas NP, Disch A, Macho D, Tsitsilonis S. Complication rates and reduction potential of palmar versus dorsal locking plate osteosynthesis for the treatment of distal radius fractures. *J Orthop Traumatol*. 2014;15:259-64.
17. Axelrod T, Paley D, Green J, McMurtry RY. Limited open reduction of the lunate facet in comminuted intra-articular fractures of the distal radius. *J Hand Surg Am*. 1988;13:372-7.
18. Leung KS, Shen WY, Tsang HK, Chiu KH, Leung PC, Hung LK. An effective treatment of comminuted fractures of the distal radius. *J Hand Surg Am*. 1990;15:11-7.
19. Ikeda K, Osamura N, Tada K. Fixation of an ulnodorsal fragment when treating an intra-articular fracture in the distal radius. *Hand Surgery*. 2014;19:139-44.
20. Kim JK, Yun YH, Kim DJ. The effect of displaced dorsal rim fragment in a distal radius fracture. *J Wrist Surg*. 2016;5:31-35.

요골 절흔 골절을 동반한 원위 요골 골절에서 제한적 배측절개를 이용한 치료

오범석¹ · 최윤락² · 고일현² · 오원택² · 김남후² · 강호정²

¹두손병원 정형외과, ²연세대학교 의과대학 정형외과학교실

목적: 요골 절흔 골절을 동반한 관절 내 원위 요골 골절에 환자 중 제한적 배측 접근 술식으로 치료한 16례에 대해서 후향적으로 평가를 시행하였다.

방법: 2003년 6월부터 2013년 12월까지 743명의 원위 요골 골절 환자에서 수술적 치료를 시행하였다. 이중 16례에서 기존의 술식에 추가적으로 제한적 배측 접근 술식을 시행하였으며, 골절양상은 요골 절흔 골절을 동반한 배측 월상골과 함몰 골절, 후방벽의 골편이 원위로 이동한 경우였다. 수술 후 요골 경사와 수장측 경사, 척골변이 등을 측정하여 방사선학적 평가를 시행하였고 관절운동범위 및 악력, VAS score와 DASH score를 사용하여 임상적 평가를 시행하였다.

결과: 최종 추시에서 요골 경사는 평균 21도 수장측 경사는 5.6도, 척골 변이는 0.1 mm였다. 관절운동범위는 굴곡 및 신전은 평균 42.6도, 56.5도였으며, 요측 및 척측 변위는 평균 23.4도, 24.8도였다. 악력은 술 후 건측과 비교하여 평균 81.3%였다. VAS score는 평균 1.1점, DASH score는 평균 21.3점이었다.

결론: 요골 절흔 골절을 동반한 배측 월상골과 함몰 골절, 후방벽의 골편이 원위로 이동한 경우 등에서 제한적 배측 접근 술식을 사용하여 용이하게 골편의 정복과 고정을 할 수 있었다.

색인단어: 원위 요척관절, 원위 요골 골절, 제한적 배측 접근, 월상골과 감입 골절, 후방벽 골절

접수일 2018년 7월 24일 수정일 2018년 8월 15일 게재확정일 2018년 8월 16일

교신저자 강호정

06273, 서울시 강남구 언주로 211, 강남세브란스병원 정형외과

TEL 02-2019-3412 FAX 02-573-5393 E-mail kangho56@yuhs.ac

ORCID: <http://orcid.org/0000-0003-0273-1264>