

## 좌심방 혈전의 진단에 경식도 심초음파도의 유용성과 Spontaneous Contrast의 의의\*

계명대학교 의과대학 내과학교실, 흉부외과학교실\*

김기식 · 송영성 · 김윤년 · 권기영 · 김권배 · 최세영\*

= Abstract =

### Clinical Usefulness of Transesophageal Echocardiography for Detection of LA Thrombi and Significance of Left Atrial Spontaneous Contrast

Kee-Sik Kim, M.D., Young-Sung Song, M.D., Yoon-Nyun Kim, M.D.,  
Ki-Young Kwon, M.D., Kwon-Bae Kim, M.D., Sae-Young Choi, M.D.\*

Department of Internal Medicine and Thoracic Surgery,\* College of Medicine, Keimyung University,  
Taegu, Korea

**Background :** To evaluate the efficacy of transesophageal echocardiography(TEE) to detect left atrial thrombi(LAT) and to investigate the clinical and echocardiographic parameters which related with LAT.

**Method :** We performed TEE and TTE simultaneously to 98 consecutive patients who had native mitral valve disease or mitral prosthesis as usual method. We examined the presence and location of LAT and spontaneous contrast(SC) in TEE and measured left atrial dimension(LAD), ejection fraction(EF), mitral valve area(MVA) in TTE. Cardiac rhythm, history of anticoagulation and systemic embolization were also reviewed. We compared such parameters in LAT positive/negative groups and SC positive/negative groups.

**Results :**

1) In TEE, we detected 26 case of LAT, among them seventeen cases : left atrial appendage(LAA) thrombi, 3 cases : combined LA and LAA thrombi, 6 cases : LA thrombi. In TTE, six cases showed LAT but we couldn't detect LAA thrombi. The difference between two methods was statistically significant( $p<0.05$ ).

2) LAT positive group showed larger LAD, lower EF, and higher prevalence of SC and systemic embolization than LAT negative group( $p<0.01$ ).

3) SC positive group showed larger LAD, lower EF, higher prevalence of AF, systemic embolization, and LAT than SC negative group( $p<0.05$ ).

4) In multiple discriminant analysis, the history of systemic embolization was most important factor which can suspect LAT(Wilk's Lambda : 0.77152,  $p<0.0001$ ). SC, EF, presence of AF, LAD, anticoagulation therapy, MVR were also statistically valuable factors in order. The hit

\*본 논문은 1992년도 계명대학교 올종 연구비 및 동산의료원 조사연구비로 이루어졌음.

ratio of this analysis was 86.84%.

**Conclusion** : We can suggest that TEE is very useful method to detect LAT than TTE, and the spontaneous contrast was very important factor which can suspect LAT and systemic embolization in mitral valve disease.

**KEY WORDS** : Transesophageal echocardiography · Left atrial thrombi · Spontaneous contrast.

## 서 론

좌심방내 혈전의 진단은 이제까지 좌심방조영술<sup>1, 2)</sup>, CT<sup>3)</sup>, MRI<sup>4)</sup>, 경흉심초음파도등<sup>5, 6)</sup>이 많이 이용되어 왔으나 CT, MRI 검사는 가격적인 면에 고가여서 모든환자에서 시행이 어렵고 경흉 심초음파도는 진단율이 보고자에<sup>6, 7, 8)</sup> 따라 33%에서 60% 정도로 비교적 낮게 나타나고 있어 좌심방 혈전의 진단에 제한이 많고 특히 좌심방 부속기(Left Atrial Appendage : 이하 LAA)내의 혈전을 진단하기에는 거의 불가능하다<sup>9)</sup>. 그러나 최근 널리 사용되는 경식도 심초음파도(Transesophageal echocardiography ; TEE)는 승모판과 좌심방의 구조를 명확히 관찰할 수 있고 특히 LAA 구조를 잘 볼 수 있어 좌심방내 혈전의 진단에 타 검사에 비해 그 유용성이 높은 검사법으로 알려져 있다<sup>10)</sup>. 특히 TEE 검사시 좌심방내에서 관찰되는 Spontaneous Contrast(SC)<sup>11)</sup>는 좌심방 혈전 및 전신 색전증의 발생과도 깊은 관련이 있는 것으로 알려져 있다<sup>12, 13)</sup>.

이에 저자들은 승모판막 질환이 있거나 승모판막 대치술을 시행한 환자에서 TEE를 시행하여 좌심방내 혈전 및 SC 형성과 관련이 있을것으로 생각되는 인자들을 분석하여 다음과 같은 결과를 얻었기에 보고하는 바이다.

## 대상 및 방법

### 1. 대상군의 특성(Table 1)

대상환자는 1991년 2월부터 1991년 9월까지 계명의대 내과학 교실에서 TEE를 시행한 환자중 승모판 협착증만 있거나 승모판 폐쇄부전증이 동반된 환자 37명과 승모판치환술을 받은 환자 61명(조직판막 : 22명, 기계판막 : 39명)으로 총 98명의 환자를 대상으로 하였으며, 대상군의 평균연령은 44.5±

10.8세였고 남자는 29명(29%) 여자는 69명(71%)으로 남녀비는 3 : 7로 여자가 많았다.

### 2. 방 법

사용한 심초음파기는 ATL사의 Ultramark 9으로 TTE 검사시는 2.25MHz, TEE검사시는 5.0MHz의 탐촉자를 사용하였고, TEE검사시 4% 리도카인 국소마취제를 인두부에 분무하여 충분히 마취 후 탐촉자를 삽입하였고 삽입 30분전에 세파메진 1.0 gm, Robinul 0.2mg을 정맥주사하였으며 검사 시행시 Diazepam 3mg에서 5mg을 정맥주사 하였다. 시술동안 심전도, 혈압, 맥박수를 측정하였으며 전과정을 비디오 테입에 녹화한 후 이를 2인 이상이 분석하였다. TEE검사에서는 좌심방내 혈전의 유무와 위치(Fig. 1), 심방내에 연기처럼 피어나며 소용돌이치는 동적 초음파상인 Spontaneous Contrast(SC)의 유무를 관찰하였다. TTE검사는 TEE검사 전후로 동시에 시행하였으며 M-mode, Doppler 심초음파도, Color doppler를 이용하여 좌심방의 크기, 좌심실의 이완기 및 수축기 내경, 좌심실 박출계수, 승모판막 폐쇄부전의 정도, 이완기시 승모판막 개구부 크기를 측정하였고, 환자 기록지를 검토하여 심전도상 심방세동유무, 항응고제 복용여부, 과거 전신색전증의 병력을 조사하였다. 통계처리는 SPSS 통계프로그램을 이용하여 t-test, chi-

Table 1. The characteristic of subjects

검사기간	: 1991년 2월부터 1991년 9월
총 대상 환자수	: 98
평균나이	: 44.5 ± 10.8세
남녀분포	: 29 (29%) / 69 (71%)
승모판질환	: 37 (37%) (mitral stenosis with/without regurgitation)
승모판 대치술	: 61 (63%)
조직판막	: 22 (36%)
기계판막	: 39 (64%)

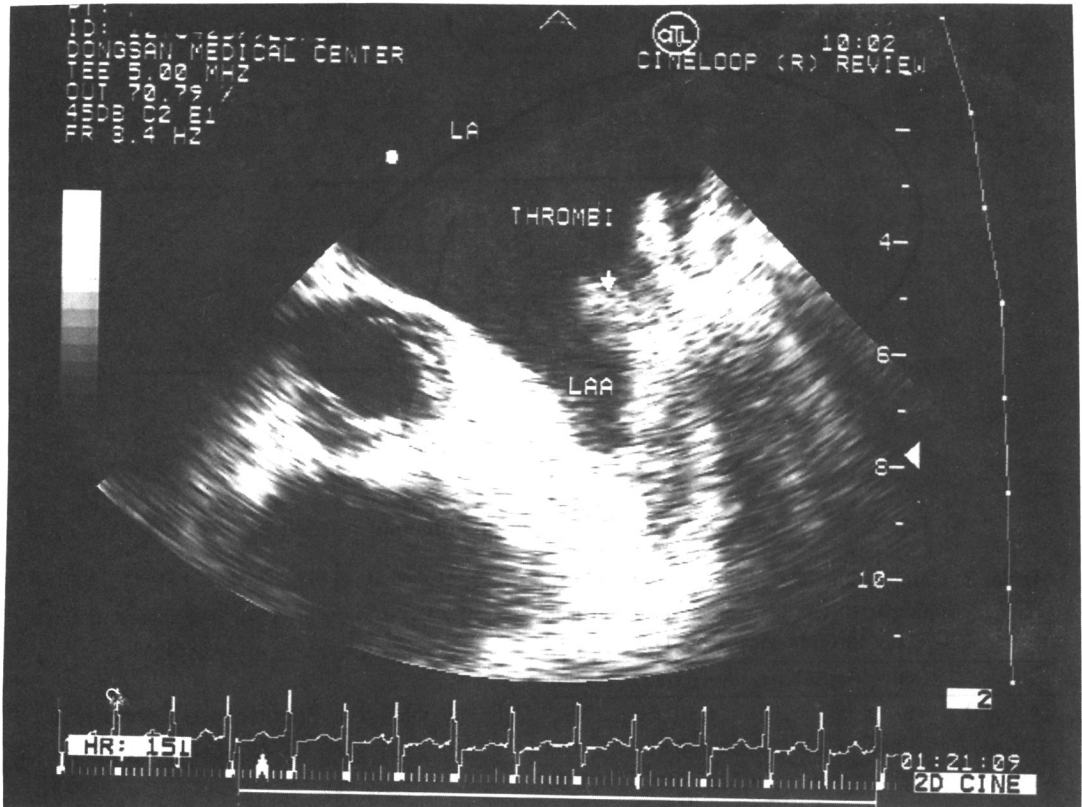

Fig. 1. Transesophageal basal short axis of the left atrium of the level of the appendage in a patient with mitral value prosthesis. The cavity of appendage appears almost completely filled by mural thrombus (arrow).

square test, 다변량 판별분석을 이용하여 상기 여러 인자와 혈전증과 SC의 관계를 알아보고 p값이 0.05 이하시 통계적 유의성이 있는 것으로 처리하였다.

## 결 과

### 1. 경흉 심초음파도와 경식도 심초음파도의 성적 비교 (Table 2, Fig. 2)

경흉 심초음파도에서는 총 98예중 6예(6%)에서 좌심방강내에 혈전을 발견할 수 있었으며 경식도 심초음파도에서는 26예(26%)에서 좌심방강 혹은 LAA에서 혈전을 발견할 수 있었다. 이중 3예에서는 좌심방강과 LAA내에서 동시에 혈전이 있었으며 17예에서 LAA내에 혈전이 있었으며 6예에서 좌심방강내에 혈전이 발견되었다. 좌심방강내 혈전이 있었던 9예중 5예는 좌심방의 후벽에 4예는 전벽부

Table 2. Presence of Left Atrial thrombi detected by TTE & TEE

		TTE		
		positive	negative	total
TEE	positive	6(6%)	20(20%)	26(26%)
	negative	0	72(74%)	72(74%)
		6(6%)	92(94%)	98(100%)

p<0.01

근에 혈전이 있었다. 양검사간의 혈전발견율은 TEE검사에서 TTE검사보다 유의하게 높았다(p<0.01).

### 2. 좌심방혈전 유무군간의 임상적, 심초음파도 소견의 비교 (Table 3)

좌심방혈전(Left Atrial Thrombi : 이하 LAT) 양성군과 음성군과의 임상상 및 심초음파도 소견에서 LAT 양성군에서 좌심방의 크기는  $5.03 \pm 1.1\text{cm}$ 으로 음성군의  $4.58 \pm 0.81\text{cm}$ 에 비해 유의하게 증가되어

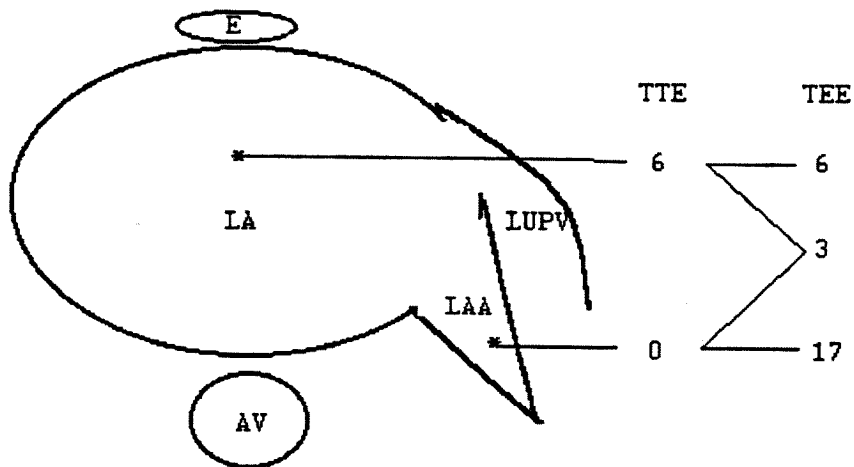


Fig. 2. The location and incidence of left atrial thrombi detected by TTE and TEE.

Table 3. Comparison of clinical and echocardiographic parameters between positive and negative LA thrombi group by TEE

	positive(n=26)	negative(n=72)	p value
Age(years)	46 ± 12	43 ± 10	NS
LAD(cm)	5.03± 1.10	4.58± 0.81	< 0.05
LVDD(cm)	5.13± 0.89	4.72± 0.83	< 0.05
LVSD(cm)	3.68± 0.79	3.13± 0.85	< 0.01
EF (%)	56.1 ± 12.5	62.2 ± 11.6	< 0.05
MVA(cm <sup>2</sup> )	1.76± 1.24	1.89± 1.00	NS
AF (%)	69	57	NS
SC (%)	88	38	< 0.01
AC (%)	26	55	< 0.05
SE (%)	53	9	< 0.01
MVR (%)	46	68	NS

LAD : Left atrial dimension

LVDD : Left ventricular diastolic dimension

LVSD : Left ventricular systolic dimension

EF : Ejection fraction, MVA : Mitral valve area

AF : Atrial fibrillation, SC : Spontaneous contrast

SE : Systemic embolization

MVR : Mitral valve replacement

NS : Non significant

있었으며( $p < 0.05$ ), 좌심실의 확장기말과 수축기말 내경도 LAT 양성군에서 유의한 증가가 있었다. 심박출계수는 각각  $56.1 \pm 12.5\%$ ,  $62.2 \pm 11.6\%$ 로 LAT 음성군에서 증가되어 있었고, TEE상의 SC는 양성군에서 88% 음성군에서 38%로 양성군에서 높은 출현 빈도를 보였고( $p < 0.01$ ), 전신색전증의 병력은 LAT 양성군에서 53%, 음성군에서 9%로

양성군에서 월등히 높게 나타났다. 그러나 승모판 개구부 크기, 심방세동, 판막치환술 유무, 나이 등은 양군간에 유의한 차이가 없었다.

### 3. 좌심방내 Spontaneous Contrast(SC) 유무군 간의 임상 및 심초음파도 소견의 비교 (Table 4)

SC 양성군에서 좌심실 크기는  $5.03 \pm 0.91\text{cm}$ 으로 음성군의  $4.32 \pm 0.77\text{cm}$ 에 비해 유의한 증가가 있었으며 좌심실 박출계수도 각각  $57.9 \pm 13.6\%$ / $63.2 \pm 9.5\%$ 로 SC 양성군에서 음성군에 비해 유의하게 낮게 나타났으며, 심방세동의 빈도는 양성군에서 72%, 음성군에서 49%였으며 전신색전증의 빈도, 좌심방내 혈전의 빈도도 SC 양성군에서 음성군에 비해 유의하게 높게 나타났다( $p < 0.05$ ). 그러나

Table 4. Comparison of clinical and echocardiographic parameters between positive and negative spontaneous contrast group

	positive(n=26)	negative(n=72)	p value
Age(years)	45 ± 11	42 ± 10	NS
LAD(cm)	5.03± 0.91	4.32± 0.77	< 0.01
LVDD(cm)	5.13± 0.86	4.51± 0.76	< 0.01
LVSD(cm)	3.61± 0.92	2.94± 0.66	< 0.01
EF (%)	57.9 ± 13.6	63.2 ± 9.5	< 0.01
MVA(cm <sup>2</sup> )	1.78± 1.16	2.01± 0.89	NS
AF (%)	72	49	NS
SE (%)	23	7	< 0.01
LAT (%)	46	6	< 0.05

NS : Non significant

**Table 5.** Multiple factors which can suspect LA thrombi(analysed by multivariant discriminant analysis)

Factor	Index	Wilks' lambda	Significance
SE	1	.77152	.0000
SC	2	.65064	.0000
EF	3	.60417	.0000
ECG(AF)	4	.55618	.0000
LAD	5	.53509	.0000
AC	6	.52509	.0000
MVR	7	.50241	.0000

Hit ratio 86.84 %

76 cases included

승모판 개구부의 넓이는 양성군에서  $1.78 \pm 1.16 \text{ cm}^2$ 으로 음성군의  $2.01 \pm 0.89 \text{ cm}^2$ 보다 좁았으나 통계적 의미는 없었다.

#### 4. 좌심방 혈전을 예측할 수 있는 인자

(Table 5)

상기의 여러 인자를 다변량 판별 분석 결과(76예) 좌심방내 혈전을 예측할 수 있는 인자중 가장 확률이 높은것은 전신색전증의 병력으로 Wilk's Lambda치는 0.77152였으며 유의도는 0.0001이하였고 다음의 인자들로 SC의 유무, 좌심실 박출계수, 심방세동, 좌심방의 크기, 항응고제 치료 유무, 판막 대치술 유무의 순이었으며 판별분석의 정확도는 86.84%로 나타났다.

## 고 안

승모판막 질환에서 경식도심초음파도 검사는 경흉부 심초음파도 검사에 비해 승모판막의 구조를 명확히 관찰할 수 있으며 특히 좌심방내의 구조를 관찰하는데는 훨씬 큰 장점을 보이고 있다<sup>14)</sup>. 좌심방 혈전은 전신색전증의 원인으로 이미 알려져 있으며<sup>15)</sup> 특히 승모판막 질환이 있을때 LAT의 조기 진단은 판막질환 합병증의 예방과 병의 관리에 중요한 점으로 볼 수 있다. 그러나 LAT의 진단은 이제까지 주로 TTE가 많이 이용 되어 왔는데 TTE는 좌심방의 구조를 관찰하는데 많은 제약이 있으며 몇몇 보고<sup>6,7)</sup>에서도 그 예민도가 낮게 보고되고 있고 특히 LAA내의 혈전의 진단에는 많은 제약이 있다. 그러나 최근 많이 이용되는 TEE는 전신색전증시 심장내 원인을 찾는데 많이 이용되고

있으며 특히 좌심방내 혈전의 발견에는 TTE에 비해서 더 민감하고 정확하다<sup>10)</sup>. Lee등<sup>16)</sup>은 TTE에서 좌심방내 혈전이 발견되지 않아도 TEE를 시행시 52%의 진단율의 향상을 가져왔으며 그의 보고<sup>12,17)</sup>에서도 30~40%의 진단율 상승을 보고하고 있다. 본연구에서 TTE 시행시 좌심방 혈전은 98예중 6예에서만 발견 되었으나 TEE시행시에는 26예에서 좌심방 혈전을 진단할 수 있었고 특히 20예의 LAA내의 혈전은 TEE만으로 발견이 가능하여 다른이의 보고와 같이 TEE의 유용성을 잘 알 수 있었다.

좌심방 혈전의 형성과 관련이 있을것으로 생각되는 인자로는 이제까지의 보고<sup>13,18,19)</sup>에서는 좌심방의 크기, Spontaneous Contrast(SC), 심방세동, 승모판질환 등이 관련이 있다 한다. 저자들의 연구에서도 LAT양성군에서 음성성군에 비해 좌심방 크기, 좌심실의 수축기 및 확장기 내경이 커져 있었고 좌심실 박출계수가 감소되어 있어 다른 연구자의 보고<sup>13,17,20)</sup>와 일치하는 조건이나 심방세동은 LAT양성군에서 69%, 음성군에서 57%로 양성군에서 다소 높게 나타났으나 통계적으로 유의한 차이는 보이지 않았다. 이는 저자들의 대상군중 많은 예에서 승모판막치환술을 받은 환자로 대개 이런 환자는 수술시 좌심방 혈전을 제거하였거나 술후 지속적인 항응고요법을 시행 했던 예가 많아 이에 대한 평가는 좀더 연구 되어야 할것으로 생각된다. 그러나 저자들의 예에서 LAT 형성과 관련이 있을것으로 보이는 다수 인자를 다변량 판별분석을 시행시 심방세동은 LAT 형성과 유의한 관계가 있음을 알 수 있었다.

좌심방내 생기는 Spontaneous Contrast는 최근 많은 보고자<sup>11,12,20)</sup>에 의해 LAT와 전신색전증의 발병과 관련이 많다고 보고되고 있다. SC의 생성 기전은 Siegel등<sup>21)</sup>에 의하면 혈액의 정체현상으로 일어나며, 정체된 혈액에서 섬유소원, 섬유소원의 생성물과 적혈구에의해 Echogenicity가 생겨 발생되며 이는 Heparin과 같은 항응고치료에도 없어지지 않는다고 보고하였고, Mahony등<sup>22)</sup>은 혈소판, 혈소판-중성구의 응집현상이 관련 있을것으로 보고한바 있으며, 이런 SC는 혈액의 정체가 있는곳 좌심실류, 확장성 심근증, 박리성 대동맥류, 승모판 협착증이 있는 환자에서 많이 관찰될 수 있다<sup>11,23-</sup>

26). 그러나 좌심방의 SC는 TTE에서는 보기 어려운 소견으로 저자들의 예에서는 1예에서도 TTE에서 관찰되지 않아 TEE에서만 볼 수 있는 소견이었다. 저자들의 연구에서는 좌심방혈전 양성군중 88%에서 SC 양성으로 나타나 혈전과 SC는 밀접한 상관관계가 있는것으로 나타나고 있으며 이는 Daniel등<sup>13)</sup>의 100%에서 나타난다는 보고와 유사하나 Castello등<sup>9)</sup>의 55%에 비해서는 높은 빈도를 보였다. 그러나 최근의 여러 보고에서 SC와 좌심방의 혈전과는 밀접한 관계가 있다는것이 대체적인 경향이다. SC 형성은 좌심방의 크기, 심방세동과 가장 관련이 많을것으로 보고<sup>6,11,13)</sup>되고 있는데 저자들의 연구에서는 SC양성군의 72%에서 심방세동이 관찰 되었으며 타연구에서도 55%에서 100%까지 심방세동이 있었다 보고하여 심방세동이 높은 빈도를 보이고 있음을 알 수 있다. 그러나 Castello등<sup>9)</sup>이 지적 하였듯이 정상동조율인 환자에서도 SC양성이 있어 이에 대한 연구가 좀더 필요할 것으로 사료된다. 좌심방내경은 Daniel등<sup>13)</sup>은 66%의 SC 양성 환자에서 좌심방 크기가 60mm가 넘었다고 보고 하였으나 저자들은 8%에서만, Castello등<sup>9)</sup>은 16%에서 60mm가 넘는 예가 있어 보고자에 따라 큰 차이를 보인다. 그러나 이는 Daniel등<sup>13)</sup>은 순수 승모판막 질환 환자를 대상으로 하였고 저자들과 Castello등<sup>9)</sup>은 판막 치환술을 받은 환자를 포함시켜 시행한 연구여서 그 대상군의 차이에서 발생했다고 볼 수 있다. 그러나 저자들의 결과에서도 SC양성군이 좌심방내경이 평균 5.03cm으로 음성군의 4.32cm에 비해 유의한 증가가 있음을 알 수 있다. SC 양성군에서 Thrombo-embolism의 빈도는 여러 보고자에서 높게 나타나고 있는데, Illiceto등<sup>11)</sup>은 10명중 3명, Beppu등<sup>20)</sup>은 좌심방 전역에 나타나는 SC 양성군에서는 60%, 국소 SC양성군에서는 26%에서 좌심방 혈전이 있었다고 보고하였다. 저자들의 연구에서는 46%에서 좌심방 혈전이 있었으며 23%의 환자에서 전신색전증의 소견이 있어 SC음성군의 6%, 7%와 비교하여 큰 차이를 보이고 있다.

이상의 결과에서 승모판 질환이 있거나 승모판 치환술을 받은 환자에서 경식도 심초음파도 검사는 좌심방내 혈전의 진단에 종래의 경흉부 심초음파도 검사에 비해 높은 예민도를 보이는 검사 방법이며, 좌심방 혈전과 관련되는 중요 인자로는 Sponta-

neous Contrast, 좌심실 기능, 심전도상 심방세동의 유무, 좌심방 크기가 중요한 인자임을 알 수 있었다.

## 요 약

### 연구배경 :

좌심실의 혈전의 진단에 경식도 심초음파도의 유용성을 알아보고 이를 종래의 경흉심초음파도와 비교 분석하고, 혈전 형성에 관련 될것으로 추측되는 임상적 및 심초음파도 소견을 알아 보기 위해 이 연구를 시행 하였다.

### 방 법 :

총 98명의 환자를 대상으로 TTE와 TEE를 동시에 시행하였고 대상환자중 37예는 승모판 협착증 환자였으며 61예는 승모판막 치환술을 받은 환자였다. TEE상에서 혈전 및 SC 유무와 위치를 관찰하였고 TTE상에서 좌심방 크기, 심박출계수, 좌심실 크기, 판막 개구부 크기를 관찰하였으며, 병력기록을 검토하여 항응고료법, 전신색전증의 병력을 조사하였다. 대상군중 좌심방 혈전 유무, SC 유무에 따라 각 인자들을 비교 분석하였으며 좌심방 혈전을 예측할 수 있는 인자들의 순위를 다변량 판별분석을 이용하여 조사하였다.

### 결 과 :

1) TEE상에서 26예의 환자가 좌심방혈전의 소견이 있었고 좌심방 부속기내에 17예, 좌심방강내에 6예였으며 3예서는 양쪽 모두에 혈전이 있었다. TTE상에서는 6예에서만 혈전이 발견 되었으며 모두 좌심방 강내에 혈전이 있었고 양검사는 통계적으로 유의한 차이를 보였다( $p < 0.01$ ).

2) 좌심방혈전 양성군은 음성군에 비해 좌심방이 커져 있었고, 좌심실 박출계수는 감소되어 있었으며 SC와 전신색전증의 빈도는 유의하게 높았으나( $p < 0.05$ ) 나이, 심방세동의 빈도, 판막치환술 여부와는 상관이 없었다.

3) SC 양성군은 SC음성군에 비해 좌심방이 커져 있었고, 심박출계수는 감소되어 있었으며, 심방세동, 전신색전증, 좌심방 혈전의 빈도는 유의하게 높았으나( $p < 0.05$ ), 나이, 판막개구부의 크기는 유의한 차이가 없었다.

4) 승모판막 질환이 있는 환자에서 좌심방내

혈전을 추정할 수 있는 인자로는 전신색전증의 병력, TEE 검사에서 SC, 심박출계수, 심방세동, 좌심방 크기, 항응고 요법, 판막치환술 유무의 순으로 나타났고 판별정확도는 86.84 %였다.

## 결 론 :

이상의 결과에서 경식도심초음파도는 좌심방 혈전의 진단에 매우 유용한 검사임을 알 수 있으며, 특히 Spontaneous contrast는 혈전 형성과 전신색전증을 예측할 수 있는 중요한 인자임을 알 수 있었다.

## References

- 1) Parker BM, Friedenber MJ, Templeton AW, Burford TH : *Preoperative angiocardigraphic diagnosis of left atrial thrombi in mitral stenosis. N Engl J Med* 273 : 136, 1965
- 2) Lewis KB, Criley JM, Ross RS : *Detection of left atrial thrombus by cineangiocardigraphy. Am Heart J* 70 : 612, 1965
- 3) Tomoda H, Hoshici M, Furuya H, Kuribayashi S, Ootaki M, Matsuyama S, Koide S, Kawada S, Shotsu A : *Evaluation of Intracardiac Thrombus with Computed Tomography. Am J Cardiol* 51 : 843, 1983
- 4) Gomes AS, Lois JF, Child JS, Brown K, Batra P : *Cardiac tumors and thrombus : Evaluation with MR Imaging. AJR* 149 : 895, 1987
- 5) DePace NL, Soulen RL, Kotler MN, Mintz GS : *Two-dimensional echocardiographic detection of intratrial masses. Am J Cardiol* 48 : 954-960, 1981
- 6) Shrestha NK, Moreno FL, Nariso F, Torres L, Calleja HB : *Two-dimensional echocardiographic diagnosis of left atrial thrombus in rheumatic heart disease. Circulation* 67 : 341-347, 1983
- 7) Schwizer P, Bardos P, Erbel R, Meyer J, Mery W, Messmer BJ, Effert S : *Detection of left atrial thrombi by echocardiography. Br Heart J* 45 : 148-156, 1981
- 8) Bansal RC, Heywood JT, Applegate PM, Jutzy KR : *Detection of left atrial thrombi by two-dimensional echocardiography and surgical correlation in 148 patients with mitral valve disease. Am J Cardiol* 64 : 243, 1989
- 9) Castello R, Pearson AC, Labovitz AJ : *Prevalence and clinical implications of atrial sponaneous contrast in patients undergoing transesophageal echocardiography. Am J Cardiol* 65 : 1149-1153, 1990
- 10) Aschenberg W, Schluter M, Kremer P, Schroder E, Siglow V, Bleifeld W : *Transesophageal two-dimensional echocardiography for the detection of left atrial appendage thrombus. J Am Coll Cardiol* 7 : 163-166, 1986
- 11) Iliceto S, Antonelli G, Sorino M, Biasco G, Rizzon P : *Dynamic intracavitary left atrial echos in mitral stenosis. Am J Cardiol* 55 : 603-606, 1985
- 12) Pearson AC, Labovitz AJ, Tatineni S, Gomez CR : *Superiority of transesophageal echocardiography in detecting cardiac source of embolism in patients with cerebral ischemia of uncertain etiology. J Am Coll Cardiol* 17 : 66-72, 1991
- 13) Daniel WG, Nellessen U, Schroder E, Daniel BN, Bednarski P, Nikutta P : *Left atrial sponaneous echo contrast in mitral valve disease : An indicator for an increased thromboembolic risk. J Am Coll Cardiol* 11 : 1204-1211, 1988
- 14) Pozzoli M, Smyllio JH, Roelandt JRTC : *Transesophageal echocardiography in clinical practice. Sutherland GR. 1st ed. p4.1 Gower Medical Publishing, 1991*
- 15) Askey JN, Cherry CB : *Thromboembolism associated with auricular fibrillation. JAMA* 144 : 97-102, 1950
- 16) Lee RJ, Bartzokis T, Yeoh TK, Grogin HR, Choi D, Schnittger I : *Enhanced detection of intracardiac sources of cerebral emboli by transesophageal echocardiography. Stroke* 22 : 734-739, 1991
- 17) Cujec B, Polasek P, Voil C, Shuabi A : *Transesophageal echocardiography in the detection of potential cardiac source of embolism in stroke patient. Stroke* 22 : 727, 1991
- 18) Caplan LR, D'Cruz I, Hier DB, Reddy H, Shah S : *Atrial size, atrial fibrillation and stroke. Ann Neurol* 19 : 158, 1986
- 19) Davison G, Greenland P : *Predictor of left atrial thrombus in mitral valve disease. J Gen Intern Med* 6 : 108, 1991(Abst)
- 20) Beppu S, Nimura Y, Sakakibara H, Nagata S, Park Y, Izumi S : *Smoke-like echo in the left atrial cavity in mitral valve disease : Its features and significance. J Am Coll Cardiol* 6 : 744, 1985

- 21) Siegel B, Coelbo JO, Spigos DG, Flanigan DP, Schuler JJ, Kaprisin DO, Myhuslin L, Capek V : *Ultrasonography of blood during stasis and coagulation. Invest Radiol* 16 : 71, 1981
- 22) Mahony C, Sublett KL, Harrison MR : *Resolution of sponatneous contiast with platelet diaggregatory therapy. Am J Cardiol* 63 : 1009, 1989
- 23) Mikell FL, Asinger RW, Elsperger KJ : *Regional stasis of blood in the dysfunctional left ventricle : echocardiographic detection and differentiation from early thrombus. Circulation* 66 : 755, 1982
- 24) Pandidis IP, Kotler HM, Mintz GS, Ross JJ : *Intracavitary echoes in aortic arch in type III aortic dissection. Am J Cardiol* 54 : 1159, 1984
- 25) Garcia-Fernandez MA, Moreno M, Banueles F : *Two-dimensional echocardiographic identification of blood stasis in the left atrium. Am Heart J* 109 : 600, 1985
- 26) D'Cruz IA, Jain M, Jain A : *Dynamic intracavitary echoes in the left ventricular psedoaneurysm. Am Heart J* 112 : 418, 1986