

□ 증 례 □

폐렴과 병발된 호흡기계의 내부 승저증(internal myiasis) 1례

건양대학교 의과대학 내과학교실, 방사선과학교실*
충남대학교 의과대학 기생충학교실[#]

최유진, 임동미, 나문준, 양종명*, 이영하[#], 이원영

=Abstract=

A Case of Internal Myiasis of the Respiratory System Associated with Pneumonia

Eugene Choi, M.D., Dongmee Lim, M.D., Moonjun Na, M.D.,
Jongmyeung Yang, M.D.^{*}, Youngha LEE, M.D.[#], Wonyoung Lee, M.D.

Department of Internal Medicine, Radiology^{*}, College of Medicine, Konyang University,
Department of Parasitology[#], College of Medicine, Chungnam University, Daejeon, Korea

Internal myiasis is a rare disease, which has not been reported in Korea, yet. This case report describes a patient with pneumonia associated with internal myiasis. She was 84-year old female who was admitted to the emergency department, *Konyang University Hospital* as a result of dyspnea and fever and a drowsy mental state. Approximately twenty fly maggots continuously crawled out from the nose at the third hospital day in the intensive care unit. These maggots were almost 7.2mm long and were identified as the genus *Lucilia* belonging to the family *Calliphoridae*. In addition, a bronchial washing study showed eggs of the dipterous larvae. A lesion of this myiasis case might have been located in the respiratory system of patient. This case is the first internal myiasis of the respiratory system reported in Korea. This cases is discussed with a review of the relevant literature. (*Tuberculosis and Respiratory Diseases* 2002, 53:650-655)

Key words : Internal myiasis, Respiratory system, *Calliphoridae*, *Lucilia*.

Address for correspondence :

Eugene Choi, M.D.

Department of Internal Medicine, College of Medicine, Konyang University
685, Gasoowon-dong, Seo-gu, Daejeon

Tel : 042-600-6927 Fax : 042-600-9090 E-mail : eugene@kyuh.co.kr

서 론

승저증은 인체에 파리류의 유충인 구더기(dipterous larvae)가 감염된 상황을 말한다¹. 사람에게서 발견된 파리 유충으로는 검정파리과의 *Chrysomya bezzina*, Cordylobia anthropophaga 및 Auchme-romyia luteola와 쉬파리과의 wohlfahrtia magnifica 등이 있다².

이러한 승저증은 전 세계적으로 몇몇 증례 보고가 있으나 우리나라의 경우는 그 보고 예를 찾아보기 어렵다.

최근 눈, 입, 귀 등에서 병소를 보인 외부승저증 증례^{2,4}와 비뇨기계⁵ 및 소기관^{6,9}에 까지 미입된 내부승저증의 증례 등이 보고된 바 있으나, 우리나라의 경우 내부 승저증 증례는 거의 없으며, 특히 호흡기계에 관련된 경우는 보고된 바 없다.

본 증례는 우리 나라에서는 처음으로 환자의 호흡기계에 발견된 내부승저증으로서, 이에 대한 증례의 기생충학적 기술과 함께 보고하는 바이다.

증 례

환 자 : 이○○. 여자. 84세

주 소 : 발열, 호흡곤란, 의식혼미

현병력 : 환자는 대전광역시에서 거주하는 84세 여자 환자로 내원 2-3년전부터는 노환으로 인해 거의 누워서 생활하며 잠에서 지내다가, 내원 15일전부터 식사를 제대로 못하다 발열, 호흡곤란 및 의식 혼미 등 증상이 악화되어 본원 응급실 통해 입원하였다.

과거력 : 환자는 4년전 고혈압을 진단 받았으며, 그 외 특별한 치료없이 수년간 집에서 누워서 생활 하였다.

가족력 : 특이 사항 없음

신체 검사 소견 : 환자는 급성병색소견이었고, 발열, 호흡곤란과 의식혼미상태였다. 활력증후로는

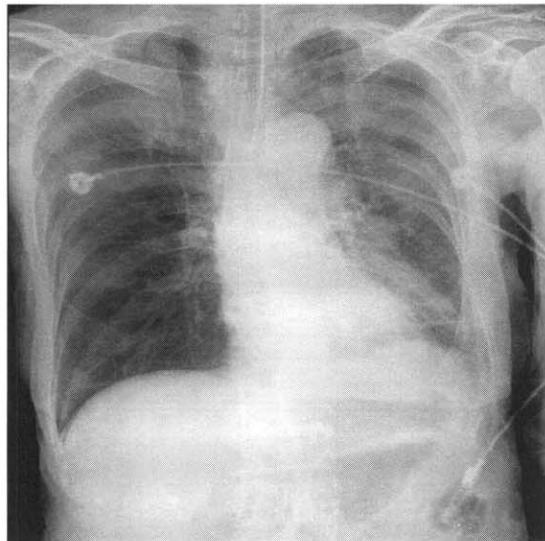


Fig. 1. Chest PA shows Lt. lower lobe air-space consolidation with air bronchogram.

혈압은 100/70mmHg, 맥박수는 120회/분, 호흡수는 28회/분, 체온은 39.2℃ 이었다. 흉부 청진상 호흡음이 감소되어 있었고 좌 폐야에 수포음과 국소적 호기성 천명음이 들렸다.

검사소견 : 내원 당시 응급실에서 시행한 말초 혈액 검사상 백혈구 $13,860/\text{mm}^3$ 로 증가되어 있었으며, 중성구 89% 림프구 7.9% 단핵구 2% 호산구 0.5%였다. 동맥혈 가스분석 검사 상 pH 7.36, 동맥혈산소분압 55mmHg, 동맥혈이산화탄소분압 42mmHg, 산소포화도 86%로 급성 호흡부전 소견을 보였다. 말초 혈액 세포분획상 혈액소 13.2g/dl, 적혈구용적 36%였으며, 일반화학 검사상 총 단백질 6.42g/dl, 알부민 2.56g/dl로 감소되었고, SGOT/SGPT 17/13 IU/L 소견 보였다. 객담 항산균도말 검사상 음성이었다.

흉부 X-선상 좌측폐하의 폐음영 증가가 관찰되었고(Fig. 1), 흉부단층촬영상 좌측폐하의 기강경화와, 공기-기관지조영(air-bronchogram) 동측의 흉막삼출소견을 보였다(Fig. 2).

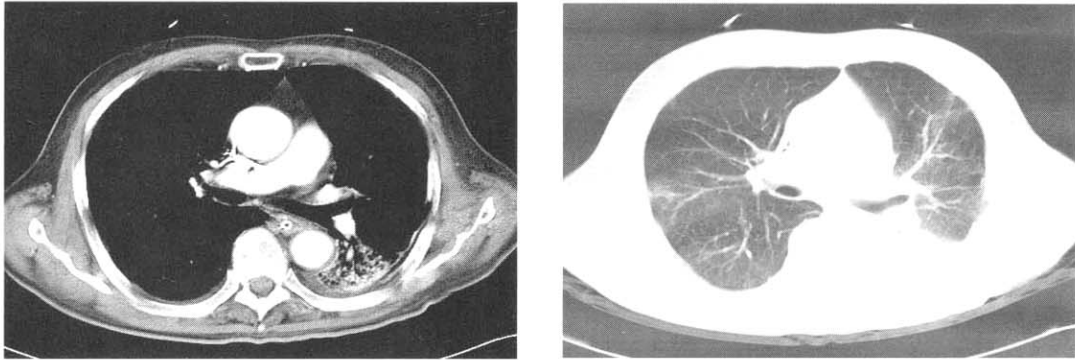


Fig. 2. Contrast enhanced chest CT scan with 10mm collimation at the low lobe level shows air-space consolidation with air bronchogram left low lobe & small amount pleural effusion in ipsilateral site.

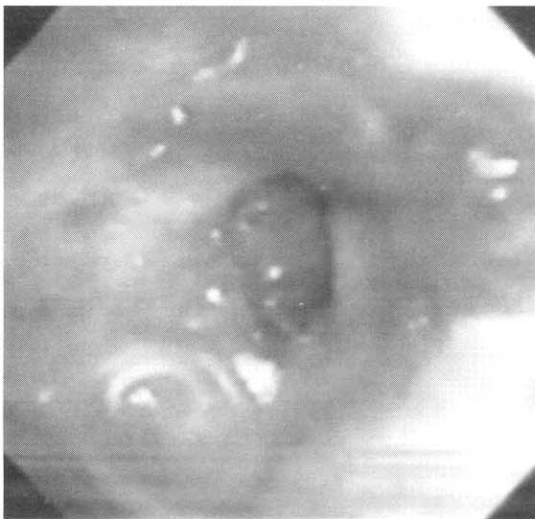

Fig. 3. Bronchus of superior segment of Left lower lobe (LB6) was narrowed due to erythematous mucosa & swelling with multiple erythematous spots.

의식 변화에 대한 평가를 위해 시행한 뇌단층촬영 영상상 전반적인 뇌위축과 왼쪽기저신경절 및 뇌교와 중뇌에 구진성 뇌 경색 소견만이 관찰되었다. 치료 및 경과 : 환자는 폐렴으로 인한 급성 호흡부전증으로 진단하여 치료중 3일째 양쪽 콧구멍에서

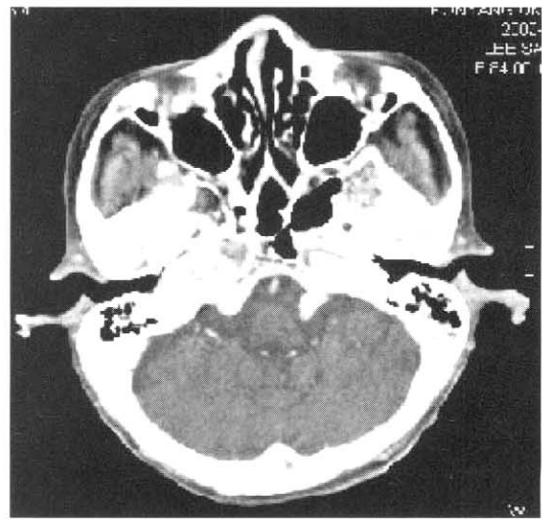


Fig. 4. PNS CT shows normal finding.

구더기로 보이는 살아있는 애벌레 20마리 정도가 나왔으며, 이를 확인하기 위해 시행한 기관지 내시경 검사상 잔존하는 구더기는 발견할수 없었지만, 좌측하기관지(Lt. lower bronchus) 점막의 전반적인 발적소견이 관찰되었으며 특히 좌측하부상엽기관지(LB6)점막에 더욱 심한 발적과 부종으로 좁아져 있었다 (Fig. 3). 좌측하부상엽에서 기관지 세척을 시행하여 세척액 도말로 시행한 결과 검사상

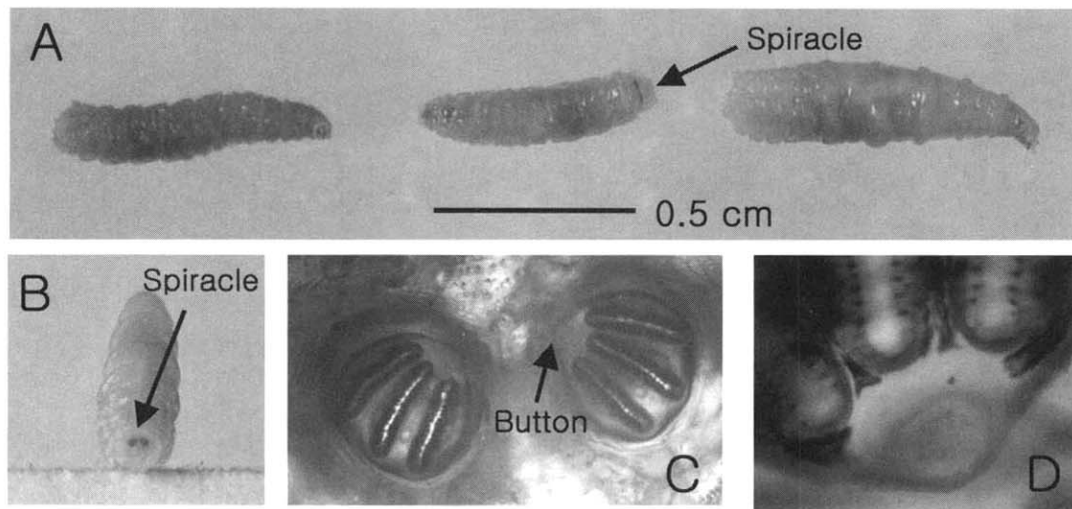


Fig. 5. A, Maggots removed from patient. B, A maggot showed 2 spiracles in the posterior part. C, Magnified posterior spiracles of the maggot. Each spiracle consists of three sausage-shaped spiracular openings surrounded by peritreme with a button ($\times 200$). D, Magnified button of spiracle ($\times 500$).

충란이 발견되었다. 반면 위장관승저증과 비강승저증과의 감별을 위해 위내시경과 후두경(laryngoscopy) 및 이비인후과적 검사시행하였으나 검사상 특이 소견이 없었고, 또한 부비동단층촬영상에서도 이상소견보이지 않아 배제할수 있었다(Fig. 4). 환자는 기관지 세척후 항생제 및 보존적 치료 후 폐렴 및 패혈증 소견의 호전을 보였으며, 현재 외래 추적 관찰 중이다.

기생충학적 소견 : 환자의 비강내에서 발견된 유충은 모두 유백색으로 두부쪽이 뾰족하고 돌기가 없어 전형적인 구더기 형태를 하고 있었다. 이들 3마리의 크기는 각각 6.1×1.6 mm, 6.8×1.6 mm 및 8.7×2.6 mm이었으며(Fig. 5A), 이들 구더기들은 한 쌍으로 이루어진 후기문(posterior spiracles, Fig. 5A and 5B)을 가지고 있었다. 기문의 각각은 3개의 쏜세지형울 한 비슷한 크기의 기공(spiracular opening, Fig. 5C)과 1개의 링모양의 중추(button, Fig. 5D)를 가지고 있었다. 또한 두부와 제1~제3

체절에 걸쳐 위치한 두인두골격(cephalic pharyngeal skeleton)에는 accessory oral sclerite가 존재하지 않았다. 이상과 같은 형태적 특징으로 보아 검정파리과(Family Calliphoridae)의 금파리속(green bottle flies, *Lucilia*)으로 동정되었다^{10,11}. 그렇지만 금파리속중에서 어느 종(species)에 속하는지는 유충만으로는 알 수 없었다.

고 찰

승저증(myiasis)은 살아있는 사람이나 동물의 조직 내에 파리의 유충이 기생함으로써 일어나는 여러 가지 병리적 증상을 말한다¹.

이들의 생활사를 살펴 보면 성충은 대부분 알을 낳으며, 극히 일부(flesh flies, tsetse flies, Pupa)는 직접 유충을 낳기도 하는 것으로 알려져 있다. 모든 파리류는 완전 변태를 하며, 집파리의 경우 성충이 한번에 100-150개씩 4번 산란한다^{1,2}.

알이 12-24시간이면 부화하여 유충이 나온다. 유충인 구더기는 다리가 없고 11-13개의 체절이 있다. 유충을 기공(tracheal opening or spiracular opening)의 수에 따라서 holopneustic(모든 체절에 한쌍씩), peripneustic(대부분의 체절에), amphipneustic(양끝의 기공 한쌍만 개방된 것으로 대부분이 여기에 해당함), metapneustic(맨 끝의 것만 개방된 것, 모기와 쇠파리가 해당함), apneustic(기공이 열려 있지 않음, Simuliidae와 Ceratopogonidae의 파리가 해당됨)으로 나눌 수 있다. 집파리의 구더기는 4-8일 동안 3-4회 탈피한 후에 번데기가 되고, 번데기에서 성충이 겹질을 찢고 나온다. 겹질이 T형으로 찢어지면 Orthorrhapha, 원형으로 찢어지면 Cyclorrhapha로 구분된다².

이러한 과정 중 우연히 또는 여러 경로를 통하여 사람이나 동물의 체내에 침입하게 되는데, 일단 침입에 성공한 유충은 일정기간 체내에서 성장한다. 이들이 침입한 부위와 종류에 따라 여러 형태로 나뉘어지며, 피하나 폐에 감염되면 잘 자란 구더기가 병소에 모여서 조직을 파괴하고 염증을 유발하여 임상적으로는 종괴로 나타나기도 한다. 외이도²⁻⁴, 비뇨생식기⁵, 위나 장⁶⁻⁹ 같은 관이 있는 부위나 외부와 연결이 있는 피부에 감염되면 구더기가 자라면서 번데기가 되기 위하여 기어나오므로 비로소 알게 된다. 이러한 경우에는 병소를 찾아서 남은 구더기와 파괴된 조직 부스러기를 제거해야 빨리 낫는다¹².

승저증의 분류는 파리 유충이 피부조직에 기생하는 외부 승저증(external myiasis), 소화기관이나 비뇨기관 내에 기생하는 내부 승저증(internal myiasis)이 있으며 사람과 척추동물이 고유숙주인 필수적승저증(obligatory myiasis)과 우연한 기회에 사람에게 기생하는 우발적 승저증(accidental myiasis)이 있다^{1,10,11}.

또한 특이성에 따라서 특이승저증, 반특이승저증, 우연승저증으로도 나뉜다^{2,11}.

특이승저증은 정해진 부위만 침입하는 종류로

피하, 코, 눈, 장내에 들어간다. *Cordylobia anthropaga*, *Chrysomya bezziana*, *Wohlfahrtia magnifica*, *W. vigil*, *Callitroga americana* 등 Oestridae 과의 모든 종이 여기에 해당한다^{1,10,11}.

반특이성 구더기증은 보통 일정한 부위에 산란하지만 상처나 약취나는 병소가 있으면 산란하여 승저증을 일으키는 종류이다. Calliphoridae, Muscidae, Sarcophagidae, Anthomyiidae, Phoridae 과 등 여러 과의 많은 종이 여기에 속한다.

우연 구더기증은 알이나 유충이 우연하게 소화관에 도입되거나 종에 따라 항문 주위나 요도에 산란하면 유충이 소화관이나 비뇨생식기로 침입하여 유 발되는 경우이다.

파리의 종별 특성에 따라 쉬파리과, 검정 파리과, 꽃파리과, 양파리과, 피부파리과, 쇠가죽파리과, 말파리과 등으로 분류된다².

본 증례에서 발견된 구더기는 검정파리과에 속하며 이들은 대형으로 배가 청 또는 녹색의 금속 광택을 띤다. 가축을 주로 공격하는 종이고 부패하는 동물사체에서 주로 발생한다. 모든 종류의 상처에서 인체 구더기증을 일으킬 수 있다. *Callitroga americana*는 주로 일차감염의 원인이 되고, *C. macellaria*는 청소부로 이차적인 침입을 한다¹². *Chrysomya*는 아프리카에서 중요한 속으로 *C. marginalis*, *C. albiceps*, *C. rufifacies* 등이 중요하다. *Calliphora*는 발육이 특히 빠른 속으로 장과 코 구더기증을 흔히 일으킨다. *C. vomitoria*, *C. vicina*, *C. livida*가 중요한 종이다. 금파리속(green bottle flies, *Lucilia*)에 많은 종이 있으나 *L. sericata*, *L. illustris*, *L. cuprina*, *L. silvarum* 이 중요하다. 황금색이나 감색의 광택을 가지는 것이 많고, 부패한 고기나 유기물에서 발생한다. 빨리 성숙하여 9-14일에 알에서 성충이 된다. *Tumbu fly*(*Cordylobia anthropophaga*)는 열대 아프리카에서 중요한 종으로 피부에 산란된 후에 유충이 직접 피부를 뚫고 피하 승저증을 일으킨다¹².

이러한 승저증을 빈발시키는 인자로는 무기력하고 쇠약한 사람, 혈액이나 부패의 냄새, 간호나 관리를 게을리한 사람, 여름철 등이 있다¹².

일반적으로 소화기관에서 internal myiasis를 유발시키는 승저증은 성숙된 파리의 암컷이 음식물에 충란을 산란하여 사람이 오섭을 하는 경우와 부패된 음식물에 유충이 섞여 오섭되는 경우에 유발되는 것이다. 음식물에 묻어 섭취된 충란은 소화기관(주로 위)에서 부화하여 자라면서 위, 장관계의 crypt나 fold 내에서 부분적으로나 전 생애의 유충기간 동안을 머물게 된다.

본 증례의 경우 병력 및 검사 소견상 심한 폐렴환자로 비강을 통한 수마리의 구더기가 발견되었으며, 기관지 내시경상 세척액에서 충란이 발견되었고, 그 외 비강이나 위장관에 다른 병소가 없었던 것으로 보아 파리의 충란이나 유충이 흡입을 통해 비강이나 구강을 통해 폐에 침범된 호흡기계 승저증으로 여겨진다.

본 환자에서의 혈액상은 백혈구 증가를 보였고 호산구의 증가증은 없었으나 본 증례의 경우 혈액상의 변화에 대한 자세한 검사가 시행되지 못하였다.

요 약

저자들은 우리나라에서 처음으로 폐렴환자에서 병발된 호흡기계 발생한 내부승저증 예를 경험하였기에 기생충학적 기술과 문헌 고찰과 함께 보고하는 바이다.

참 고 문 헌

1. Zumpt F. Myiasis in man and animals in the old world. A textbook for physicians, veterinarians and zoologists. London : Butterworth & Co.; 1965.

2. Braverman I, Dano I, Saah D, Gapany B. Aural myiasis caused by flesh fly larva, *Sarcophaga haemorrhoidalis*. J Otolaryngology 1994; 23(3):204-5.
3. Browne MA. Unusual ocular manifestation: ophthalmomyiasis. J Ophthalmic Nurs Technology 1993;12(5):225-8.
4. Novelli MR, Haddock A, Eveson JW. Oro-acial myiasis. Br J Oral Maxillofacial Surgery 1993;31(1):36-7.
5. Saleh MS, el Sibae MM. Urino-genital myiasis due to *Phorophila casei*. J Egypt Soc. Parasitology 1993;23(3):737-9.
6. Hasegawa S, Miwata H, Masuda S, Naruse H, Ozaki T. An infantile case of intestinal myiasis 1992;34(1):87-9.
7. Shekhawat PS, M Joshi KR, Shekhawat R. Contaminated milk powder and intestinal myiasis. Indian Pediatr 1993;30(9). 1138-9.
8. Siripoonya P, Tesjaroen S, Viravan C. Intestinal myiasis; a case report. J Med Associated Thai 1993;76(2):229-31.
9. Sood A, Mahajan R, Varshney P, M Chawla LS, Singh A. Intestinal myiasis; report of two cases. Indian J Gastroenterology 1994; 13(1).
10. Belding DL. Identification of Cyclorrhaphous larvae. In : Textbook of Parasitology. 3th ed. New York : Appleton-Century-Crofts, 1965. P.915-7.
11. 이한일. 위생곤충학. 서울. 고문사; 1985.P.205-31
12. Nosocomial submandibular infections with dipterous fly larvae. The Korean Journal of Parasitology 2001;39(3):255-60.