

□ 증례 □

## 흉강천자 후 발생한 양측성 재팽창성 폐부종 1례

순천향대학교 의과대학 내과학교실, 건양대학교 의과대학 내과학교실\*

김기업, 정현구, 박현준, 차건영, 한상훈, 황의원,  
이준혁, 김도진, 나문준\*, 어수택, 김용훈, 박춘식

= Abstract =

### A Case of Bilateral Reexpansion Pulmonary Edema After Pleurocentesis

Ki Up Kim, M.D., Hyun Ku Jung, M.D., Hyun Jun Park, M.D.,  
Geon Young Cha, M.D., Sang Hoon Han, M.D., Eui Won Hwang, M.D.,  
June Hyeuk Lee, M.D., Do Jin Kim, M.D., Moon Jun Na, M.D.,  
Soo-taek Uh, M.D., Yong Hoon Kim, M.D., and Choon Sik Park, M.D.

*Department of Internal Medicine, Soonchunhyang University, Seoul, Konyang University, Daejeon, Korea*

Acute bilateral reexpansion pulmonary edema after pleurocentesis is a rare complication. In one case, bilateral reexpansion pulmonary edema after unilateral pleurocentesis in sarcoma was reported. Various hypotheses regarding the mechanism of reexpansion pulmonary edema include increased capillary permeability due to hypoxic injury, decreased surfactant production, altered pulmonary perfusion and mechanical stretching of the membranes. Ragazzino et al suggested that the mechanism leading to unilateral reexpansion pulmonary edema involves the opposite lung when there is significant contralateral lung compression.

Here we report a case of bilateral reexpansion pulmonary edema and acute respiratory distress syndrome after a unilateral pleurocentesis of a large pleural effusion with contralateral lung compression and increased interstitial lung marking underlying chronic liver disease. (Tuberculosis and Respiratory Diseases 2001, 51 : 161-165)

**Key words :** Pleurocentesis, Bilateral reexpansion pulmonary edema, Acute respiratory distress syndrome.

**Address for correspondence :**

Ki Up Kim, M.D.

Department of Internal Medicine, Soonchunhyang University Hospital

Yongsan-gu Hannam-dong 657, Seoul, Korea

Phone : 02-709-9494, 9195 Fax : 02-709-9554 E-mail : kukim@hosp.sch.ac.kr

## 서 론

흉막유출에 대한 치료는 원인질환에 따라 다양한 치료를 할 수 있다. 보통은 흉강천자 및 조직검사에 따라 치료의 방향을 결정할 수 있으며 혈흉 또는 악성종양에 의한 흉막유출은 흉관삽입이 원칙이다. 흉강천자에서 초기 과다한 배출은 재팽창성 폐부종(reexpansion pulmonary edema)이 발생할 수 있다고 알려져 있으며 심한 경우에는 급성 호흡부전 증후군으로 진행될 수 있다고 알려져 있다<sup>1</sup>. 하지만 일측 흉막유출에 대한 치료로서 흉강천자 후 양측 재팽창성 폐부종은 거의 보고되어 있지 않다<sup>2</sup>.

저자들은 호흡곤란을 호소하며 방사선 소견에서 다량의 일측성 흉막유출과 반대측의 폐침윤을 보였던 만성 간질환 환자의 호흡곤란을 경감시킬 목적으로 다량의 흉강천자 후 발생한 양 폐의 재팽창성 폐부종과 급성 호흡부전 증후군으로 진행된 환자를 증례와 함께 보고하는 바이다.

## 증 례

성 명 : 윤○호, 남자 44세

주 소 : 의식소실 및 호흡부전

현병력 : 환자는 약 1주간 지속되는 호흡곤란이 있어 개인병원을 방문하여 2.5 L의 흉강천자 후 흉강천자 후의 합병증과 흉수의 잔여유무를 확인하기 위하여 방사선 사진 촬영을 기다리던 중 갑자기 발생한 호흡곤란과 호흡마비 및 의식의 소실로 기도내 삽관과 흉관 삽관술을 시행하고 전원되었다.

과거력 : 음주에 의한 간경화 및 합병증으로 복수와 흉수가 있었으며 5개월 전 시행한 흉부 방사선 소견에서 우측 전폐에 흉막 유출이 발견되었으나 치료하지 않은 상태로 지냈다.

이학적 소견 : 내원시 활력증후에서 혈압 및 맥박이 측정되지 않았고, 의식은 혼수상태였으며 동공이 확장되어 있었고 빛 반사의 소실이 보였다. 결막이 창백하였고 흉부에서는 양 폐에서 수포음이 들렸으며 복부에서

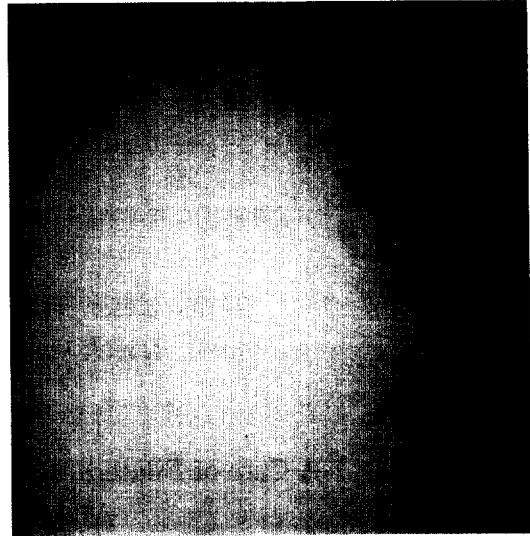


Fig. 1. Chest PA shows massive pleural effusion in right and increased interstitial marking and deviated heart to the left.

간이 2 횡지로 촉진되었고 복수를 확인할 수 있었다. 양 하지에서 함몰부종이 관찰되었다.

임상검사 소견 : 내원시 동맥혈 가스분석은 pH 7.38,  $PCO_2$  47.8 mmHg,  $PO_2$  61.9 mmHg,  $HCO_3^-$  8.0 mmol/L, Base Excess -25.8 mmol/L였고, 일반혈액검사는 백혈구  $20,300/\mu L$ , 혈색소 8.4 g/dL, 적혈구용적 25.7%, 혈소판  $210,000/\mu L$ , 총단백 5.8 g/dL, 알부민 2.1 g/dL, 총빌리루빈 2.0 mg/dL, SGOT 53 U/L, SGPT 19 U/L, 혈청  $Na^+$  141 mEq/L,  $K^+$  4.1 mEq/L, PT 19.7 sec, INR 3.24, PTT 50.1 sec이었다. 흉관의 천자액 소견은 적혈구  $5,040/mm^3$ , 백혈구  $1,250/mm^3$ , 분별검사에서 림프구 91%, 다형백혈구 4%, 총단백 1.7 g/dL, 알부민 0.6 g/dL, 당 269 mg/dL, LDH 614 U/L, Adenosine deaminase(ADA) 4 U/L이었다. 심전도상 특이소견은 보이지 않았다. 내원 다음날 시행한 심초음파에서는 심근벽의 운동이 정도로 저하되어 있었으며, 구출율(Ejection Fraction)은 45%였다. 경도의 삼첨판의 혈 역류가 관찰되었으나 임상적으로 의미 있는

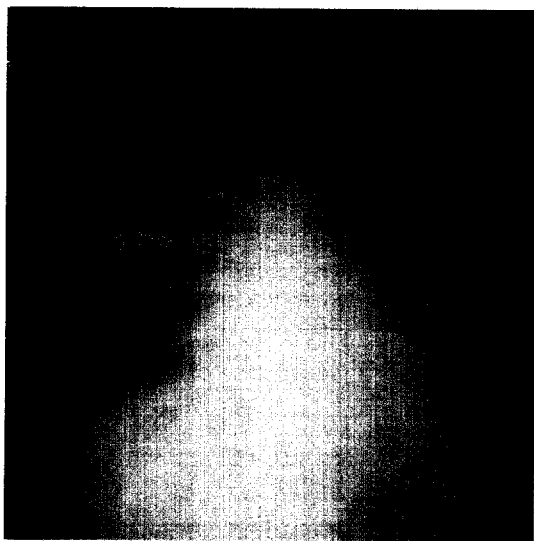


Fig. 2. After 1 day on admission, Chest PA reveals severe bilateral pulmonary edema and chest tube inserted state in right.

역류로 판단되지는 않았으며 우심실수축력도 정상소견을 보였다.

방사선 소견: 내원 당일 흉강천자 시행전의 후전면 흉부 방사선 소견에서는 전 우 폐의 흉수를 보였으며, 좌측 폐에서도 폐 부종으로 추정되는 간질성 침윤소견과 좌 폐가 우측 흉수에 의하여 압박되는 양상을 보였다(Fig. 1). 우측 흉강천자 및 흉관삽관술 후 시행한 후전면 흉부 방사선에서는 우 폐의 기흉과 양 폐의 침윤소견을 볼 수 있었다. 입원 2일째 시행한 후전면 흉부 방사선에서는 심한 양 폐의 침윤 및 간질성 음영을 보였다(Fig. 2). 입원 4일째 추적 관찰한 후전면 흉부 방사선에서는 큰 변화를 보이지 않았다.

임상경과 및 치료: 환자는 입원하여  $\text{FiO}_2$  1.0에서 기계호흡 및 양압호흡을 시행하였으나 호전을 보이지 않아 입원 4일째 가망 없는 퇴원을 하였다.

## 고 찰

흉강천자 후 발생한 재팽창성 폐부종은 1875년 Foucart와 1899년 Ortner에 의하여 처음 보고 되었

으며 보존적 치료로 대부분에서는 호전을 보이지만 심한 경우에는 사망할 수 있다. 대부분에서는 일측성으로 발생하고, 양측성으로 발생하는 경우는 드물게 보고되어 있다<sup>2</sup>. 국내에서는 최<sup>3</sup> 등에 의해 긴장성 기흉의 감압 후 발생한 양측성 재팽창성 폐부종에 대한 보고가 있다. 재팽창성 폐부종의 증상과 징후를 보면 발생 후 15분에서 2시간에는 호흡곤란, 빈호흡, 빈맥, 청색증, 기침과 붉은빛의 거품을 동반하는 객담, 발열, 흉통, 저혈압, 오심 및 구토가 있으며, 진찰소견에서는 수포음이 들린다. 일반적으로 흉강천자 후 동맥혈 가스분석소견에서는 첫 수 시간 내에는 저산소혈증이 오히려 악화되는 것으로 알려져 있고 대부분에서는 소량의 산소공급으로 교정된다고 보고되었으며 이러한 저산소혈증은 24시간이 지나면 호전된다고 알려져 있다<sup>4</sup>. 본 환자에서는 흉강천자 후 방사선 사진 촬영 중 갑작스러운 호흡곤란과 마비가 발생하였던 예로써 이는 짧은 시간에 다량의 흉막액의 배출에 의한 변화로 추정되었다.

병태생리는 재팽창되면서 발생하는 기계적 힘에 의한 모세혈관 투과성(permeability)의 변화<sup>5-7</sup>와 계면활성제(surfactant) 생산의 감소<sup>6,8</sup> 또는 조직의 저산소에 의한 손상(hypoxic damage)<sup>5,6,9</sup> 등으로 추정되고 있다.

방사선학적 소견으로는 첫 2-4시간에는 alveolar filling pattern, 24-48시간에는 부종으로 진행되며 4-5일 동안 지속되고, 5-7일이 지나면 자연 소실된다고 알려져 있다. 흉강천자 후 발생한 재팽창성 폐부종이 양 폐에서 발생한 경우는 Ramazzio 등<sup>2</sup>에 의하여 보고되었는데 일측 폐의 흉막유출이 심하여 반대측 폐를 압박하는 소견과 폐허탈과 무기폐의 양상이 본 예와 유사하였다.

재팽창성 폐부종의 위험인자는 완전 허탈이 되었거나 3일 이상 지속된 허탈, 과도한 음압의 사용으로 알려져 있다. 본 예에서도 천자 5개월 전에 시행한 흉부 방사선 검사에서 완전 허탈된 상태를 발견하였으나, 호흡기 증상이 없어 수개월동안 적극적인 처치를 하지 않았던 경우로 이는 급격한 양측 재팽창 부종의 위험

인자이었다<sup>10</sup>. 허탈된 폐의 반대편의 폐 부종은 일반적으로 이차적으로 발생하는 우심실 부전과 이에 관계된 심한 폐 고혈압과 저산소증, 좌심실 기능부전에 따른 혈액동학적 변화, 모세혈관의 손상에 기인한 투과성의 변화에 기인하며, 허탈된 폐에서 배출되는 여러 조직 인자들이 국소적 또는 전신적으로 관여하는 것으로 알려져 있다. 또한 짧은 시간동안 많은 양의 흉수 천자와 반대쪽 폐의 압박여부와도 상관관계가 있다<sup>2,10,11</sup>. 본 증례에서는 폐부종 발생 다음날 심초음파를 시행하여 심실기능의 정도의 저하를 확인하였는데 이는 기저 질환에 의한, 즉 알콜에 의한 심실기능저하로 추정되었다.

조직학적 소견은 보고된 예가 거의 없으나 일부에서는 폐포내부, 혈관주위의 부종과 폐포내 염증세포의 침윤, 국소적 출혈이 보고되어있다<sup>10</sup>.

치료는 충분한 산소 투여와 순환을 목적으로 하며 보존적 치료로서 산소공급, 심근수축력 증강제, 부신 피질호르몬제, 이뇨제, 기관지확장제, 안정제 등이 필요하다. 심한 경우에서는 기관내 삽관 및 기계호흡이 도움이 되며, 양압호흡은 폐포내 압력을 증가시키는데 도움이 된다고 알려져 있다<sup>10</sup>. 사망률은 20% 이하로 되어 있으나 이는 동반되는 타 질환으로 인할 것으로 추정된다<sup>11</sup>. 본 예에서와 같이 기저질환이 있는 환자에서는 사망률이 매우 높을 것으로 사료되어 향후 흉강 천자에서 주의가 요구된다.

재팽창성 폐부종의 예방을 위해서는 폐 허탈의 정도가 크거나, 흉수가 3일 이상 지속된 경우에는 점진적인 재팽창이 요구되며, 재팽창에 의한 폐부종의 위험성을 최소화하기 위해서는 1 Liter를 초과하지 않는 범위에서 수 시간 동안에 천천히 제거하는 것이 좋다고 알려져 있다. 또한 일부의 보고에서는 천자 및 천자 후에 소량의 산소공급이 저산소혈증의 예방에 도움이 된다는 보고가 있다<sup>4</sup>. 다량의 흉수가 있는 환자에서도 늑막천자에서 1,200 ml 미만이 권장되고 있다. 환자가 흉관삽입이 요구될 경우에는 삽입 후 간헐적인 흉관의 결찰이 요구된다. 경과관찰은 최소 4시간이 요구되며 흉부방사선 검사는 삽관 후 4시간에 시행하

는 것이 권장된다<sup>10</sup>.

## 요 약

저자 등은 다량의 흉막유출로 반대측 폐의 일부 허탈과 폐부종을 보이는 만성 간질환 환자의 호흡곤란의 경감을 위하여 시행한 흉강천자 후 발생한 양측성 재팽창성 폐부종(reexpansion pulmonary edema)과 이로 인한 급성호흡곤란증후군을 경험하고 이를 문헌 고찰과 함께 보고하는 바이다.

## 참 고 문 헌

1. Steckel RJ. Unilateral pulmonary edema after pneumothorax. N Eng J Med 1973;289: 621-2.
2. Ragazzino MW, Greene R. Bilateral Reexpansion Pulmonary Edema Following Unilateral Pleurocentesis. Chest 1991;99:506-8.
3. 최현길, 조성두, 송남원. 술중 발생한 긴장성 기흉 감압후 발생한 양측성 재확장성 폐부종. 대한마취과학회지 1997;32:316-19.
4. Brandstetter RD, Cohen RP. Hypoxemia After Thoracentesis. JAMA 1979;242:1060-1.
5. Mahajan V, Simon M, Huber G. Re-expansion pulmonary edema. Chest 1972;75:192-8.
6. Kernodle D, Di Raimondo C, Fulkerson W. Reexpansion pulmonary edema after pneumothorax. South Med J 1984;77:328-32.
7. Trapnell D, Thurston J. Unilateral pulmonary edema after pleural aspiration. Lancet 1970;1: 1367-9.
8. Palvin D, Nessly M, Cheny F. Increased pulmonary vascular permeability as cause for re-expansion pulmonary edema in rabbits. Am Rev Respir Dis 1981;124:422-7.
9. Humphrey R, Berne A. Rapid re-expansion of

- pneumothorax : a cause for unilateral pulmonary edema. Radiology 1970;96:509-12.
10. Robert D, Tarver RD, Broderick LS, Conces DJ. Reexpansion Pulmonary Edema. Journal of Thoracic Imaging 1996;11:198-209.
11. Manfood S, Hix WR, Aaron BL, Blaes P, Watson DC. Reexpansion Pulmonary Edema. Ann Thorac Surg 1988;45:340-5.
-