

□ 증례 □

Systemic Arterialization of Lung Without Sequestration 1예

충남대학교 의과대학 내과학교실, 진단 방사선과학교실*, 핵의학교실**

강동원, 권선중, 안진영, 김명훈, 박희선, 이규승
김근화, 정성수, 김진환*, 소영**, 김주옥, 김선영

= Abstract =

One Case of Systemic Arterialization of Lung Without Sequestration

Dong Won Kang, M.D., Seon Joong Kwon, M.D., Jin Young Ahn, M.D.,
Myung Hoon Kim, M.D., Hee Sun Park, M.D., Kyu Seung Lee, M.D.,
Geun Hwa Kim, M.D., Seong Su Jeong, M.D., Jin Whan Kim, M.D.*,
Young So, M.D.** , Ju Ock Kim, M.D., Sun Young Kim, M.D.

Department of Internal Medicine, Diagnostic Radiology, and Nuclear Medicine**,
College of Medicine, Chungnam National University, Taejeon, Korea*

Systemic arterialization of the lung without sequestration is the rarest form of congenital anomalous systemic arterial supply to the lung, where an anomalous systemic artery arising from aorta supplies a normal unsequestered segment of the lung. The non-sequestered lung parenchyma which is supplied by an aberrant artery, has no parenchymal or bronchial abnormalities, and there is a normal connection with the bronchial trees.

The symptoms of this disease varies. In most patients, it is often asymptomatic, but symptoms including dyspnea, hemoptysis, and central nervous system complications are possible.

Here, we report a case of systemic arterialization of the lung without sequestration, which confirmed by angiography, with a review of the literature. (*Tuberculosis and Respiratory Diseases* 2001, 50 : 378-384)

Key words : Systemic arterialization of lung, Sequestration complex.

Address for correspondence :

Ju-Ock Kim, M.D.

Department of Internal Medicine, Chungnam National University Hospital

640 Daesadong, Jungku, Taejeon, 301-721, Korea

Phone : 042-220-7158 Fax : 042-257-5753 E-mail : jokim@cnu.ac.kr




Fig. 1. Chest PA shows a lobulated nodular opacity(arrow) in the retrocardiac region of the left lower lobe.

서 론

Systemic arterialization of lung without sequestration은 폐실질에 동맥혈을 공급하는 기형 체동맥이 존재하는 것을 특징으로 하는 선천성 폐혈관 기형들 중에서 가장 드문 형태^{1,2}로서 기형 체동맥에 의해서 동맥혈을 공급받는 폐실질은 폐격리증이 없이 정상적인 폐실질과 기관지를 가지고 있으며 기관지계와 정상적으로 소통이 되어 있다. 이 기형동맥은 대동맥으로부터 분지하여 폐하엽을 공급하며 특히 기저분절에 주로 분포한다. 저자들은 흉부 X-선 검사에서 폐종괴로 오인되었다가 흉부 전산화 단층촬영으로 진단되고 혈관 조영술을 통하여 확진된 1예를 경험하였기에 문헌 고찰과 함께 보고하는 바이다.

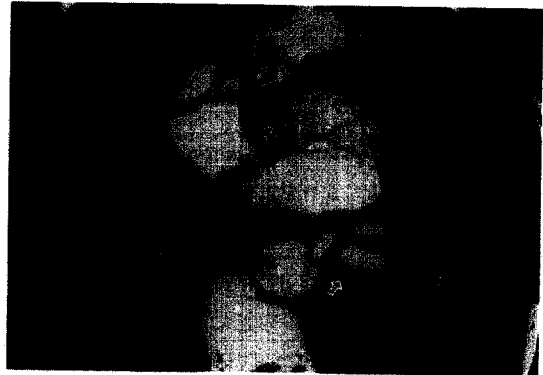


Fig. 2. Chest CT scan shows a large anomalous artery(white arrow) that originated from the descending thoracic aorta. Calcifications(black arrow) and large thrombi(open arrow) are noted in the lumen of the artery.

증 례

환 자: 김○한, 66세 남자

주 소: 우연히 발견된 좌폐종괴

현병력 및 과거력: 내원 1개월 전부터 하배부 통증이 발생하여 개인병원에 내원하여 척추협착증 추정 진단 하에 검사하던 중에 흉부 X-선에서 폐종괴가 발견되어 전원 되었다.

가족력: 특이 소견 없음


신체검사: 특이 소견 없음

검사실 소견: 말초 혈액 검사나 생화학 검사는 정상이었으며 폐기능 검사상 FVC 2.96L(68%), FEV₁ 2.31L(77%), FEV₁/FVC 78%로 정도의 제한성 폐기능 장애가 있었다.


방사선학적 검사: 흉부 X-선 검사에서 좌하엽에 종괴(Fig. 1)가 있었고 기관지경 검사상 좌하엽의 전내측 기저분절의 한 세분절이 외부 압박으로 거의 막혀 있어서 폐종괴 추정 진단하에 조영제를 사용한 흉부 전산화 단층촬영을 시행하였다. 이전에 종괴처럼 보이던 병변은 조영증강시에 강하게 조영되었고 하행 흉부 대동맥과 연결되어 있었으며 일부에서는 석회화와 혈



A



B



C

Fig. 3.A : Aortogram. An anomalous artery (arrow) has originated from the descending thoracic aorta. **B :** A selective angiogram shows an abnormal artery arising from the descending thoracic aorta and supplying the basal segments of the left lower lobe. **C :** Venous phase. Drainage to inferior pulmonary vein.

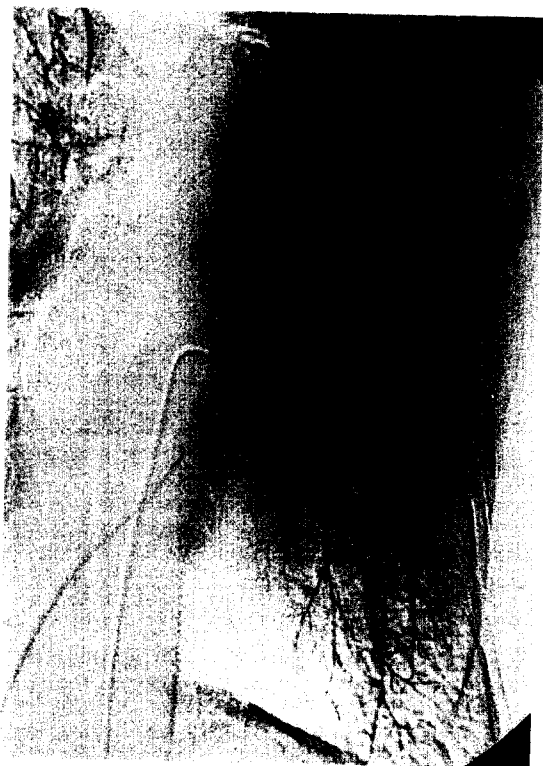

Fig. 4. Left pulmonary arteriogram. Branches to the basal segments of the left lower lobe are absent.

전이 관찰되었다(Fig. 2). 반면에 기관지는 정상적인 주행을 하고 있어서 systemic arterialization of lung을 의심하여 확진을 위해서 혈관 조영술을 시행하였다. 대동맥 조영사진상 하행 흉부 대동맥에서 분지하여 좌하엽의 기저분절로 주행하는 기형 혈관이 확인되었으며 폐정맥을 통하여 정맥유출이 되는 것을 관찰하였다. 기형혈관의 기시부에서 약 7cm정도 되는 부위에 혈관내강이 좁아진 부위가 있었으며 전산화 단층촬영과 비교하여 볼 때 혈관내의 혈전과 석회화로 인한 것으로 생각되었다(Fig. 3A-3C). 좌폐동맥 조영사진상 하엽의 기저분절로 주행하는 혈관이 없는 것을 확인하였다(Fig. 4). 폐환기-관류 주사검사상 폐환기 주사는 정상이면서 좌하엽 기저분절의 관류결손을 보이는 환기-관류 불일치가 있었다(Fig. 5A-5B).

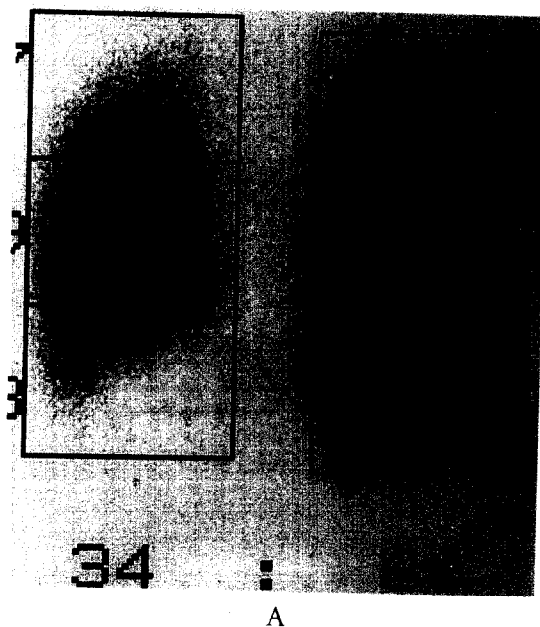


Fig. 5.A : ^{99m}Tc-MAA perfusion lung scan, posterior view. Perfusion of the left lower lobe basal segment is absent.
B : ^{99m}Tc technetgas inhalation lung scan, posterior view. Ventilation of left lower lobe is preserved.

임상경과 : 환자는 증상이 없어서 특별한 치료는 시행 받지 않은 상태로 추적관찰 중이다.

고 찰

폐실질에 동맥혈을 공급하는 기형 체동맥은 폐격리증(pulmonary sequestration), 반월도 증후군(scimitar syndrome) 및 systemic arterialization of lung without sequestration에서 보고되었으며 이중에서 후자는 가장 보기 드문 형태이다. 이 기형 혈관은 항상 폐하엽으로 주행하며 특히 기저분절에 주로 분포¹⁻¹¹하며 기시부위는 하행 흉부 대동맥의 원위부^{4, 6-9, 15}, 복부 대동맥 근위부 또는 복강동맥강^{2-5, 7, 8, 10, 11}이다. 기형 체동맥이 분포하는 폐분절의 폐동맥은 본 증례처럼 대부분의 경우에 폐쇄^{3, 5, 9, 11, 15}되어 있으나 일부의 예에서는 정상적인 분지를 하는 경우⁶⁻⁸도 있다. 그러나, 주폐동맥 및 다른 폐엽으로 주행하는 분지들은 정상이다. 비정상적인 폐정맥유출은 보고된 바가 없으며 정맥유출은 항상 정상적인 하폐정맥으로 된다^{2-11, 15}. 사실상 이 기형은 좌-좌단락을 형성한다.

Pryce 등¹에 의해 처음으로 기술된 sequestration complex는 기형 체동맥에 의한 폐실질 공급과 폐동맥의 폐쇄 또는 형성부전이 공통적인 몇몇의 임상적, 방사선학적, 병리학적 소견들로 구성되어 있으며 systemic arterialization of lung without sequestration은 type 1 sequestration complex로 분류되었다. Sequestration complex중 가장 흔한 형태인 폐격리증은 폐의 일부가 정상적으로 기능하고 있는 폐조직으로부터 격리되어 기능하지 않는 선천성 폐기형이며 격리된 폐는 정상 기관지계와의 소통이 없으며 체동맥에 의해 공급 받는다¹³. 그러나, systemic arterialization of lung without sequestration은 정상적인 폐실질과 기관지 분포가 존재하기 때문에 폐격리증과는 명확하게 구별이 되며⁴ 또한 우-좌 단락을 유발하며 폐동맥과 폐정맥의 비정상적인 교통이 있는 폐동정맥루와도 다른 기형이다.

반월도 증후군(scimitar syndrome)은 우폐정맥이 하대동맥, 간문맥정맥, 간정맥 또는 드물게 우심방으로 직접 유출되는 폐정맥환류 이상으로 기형 체동맥에 의한 공급이 호발하나 항상 존재하지는 않는다. 그러나, 기형 체동맥이 존재하는 경우에는 폐동맥 형성부전이 동반된다. 이 증후군에서 우폐엽 무발육증이 통상적으로 동반되지만 정상 기관지 구조와 폐격리증이 보고된 바가 있다¹⁴.

Systemic arterialization of lung without sequestration의 증상은 다양하다⁶. 가장 흔한 임상증상은 호흡곤란, 객혈 그리고 뇌졸중과 농양같은 중추 신경계 합병증이나¹² 대부분의 환자에서, 특히 소아에서는 증상이 없이 좌측 전부 흉부 및 배부에서 잘 들리는 지속성 심잡음에 의해서 우연히 발견^{3, 5}되며 성인에서도 종종 증상이 없이 흉부 X-선 사진에서 우연히 발견된다². 본 증례에서도 증상이 없이 우연히 촬영한 흉부 X-선 사진에서 종괴로 오인되어 발견되었다.

진단은 조영제를 사용한 흉부 전산화 단층 촬영으로 가능하며 특히 나선식 흉부 전산화 단층 촬영이 매우 유용하다. 확진을 위해서는 혈관 조영술이 사용된다. 본 증례에서도 흉부 전산화 단층촬영 및 대동맥과 폐동맥조영술을 시행하여 확진하였고 폐환기-관류 주사 검사로도 의심할 수 있었다.

치료는 지금까지 대부분의 증례에서 기형동맥의 결찰과 기형 체동맥에 의해서 공급받는 폐실질을 절제하는 수술요법이 시행^{2-4, 8-10}되었으며 폐실질이 정상이라면 기형 체동맥의 결찰요법 단독^{3, 7}으로도 충분하리라 사료된다. Campbell 등⁷은 systemic arterialization of lung without sequestration이 있는 14개월 남아의 증례에서 외과적 결찰요법 단독으로 치료하여 1년 간의 추적관찰에서 좋은 결과를 보고하였고, Varma와 Clarke¹¹도 7세된 남아의 증례에서 유사한 결과를 보고하였다. Brühlmann 등⁶은 기형 체동맥이 분포하는 폐실질이 정상이고 폐동맥이 정상적으로 분지를 하고 있는 대량 객혈로내원한 51세 남자의 증례에서 체동맥 색전술 단독요법을 시행하여 폐주사검사서 의미있는 관류결손이 없는 좋은 결과를

보고하였다.

Hirai 등¹⁵은 이 기형은 폐동맥 고혈압에 의한 객혈, 좌좌단락에 의한 심부전 그리고 감염이 발생할 잠재적 위험이 높기 때문에 이 기형을 가진 모든 환자는 외과적 수술을 받을 것을 제안하였고 증상이 없이 흉부 X-선에서 우연히 발견된 30세 남자의 증례에서 기저분절의 절제없이 기형 체동맥과 폐상엽에 분포하는 폐동맥과의 문합술을 시행하여 1년 간의 추적관찰에서 폐동맥 조영술과 동맥혈 가스검사상에서의 호전을 보고하였다.

본 예에서는 환자의 나이가 비교적 고령이고 증상이 없으며 기형 체동맥이 분포하는 좌하엽의 기저분절로 주행하는 정상적인 폐동맥이 없었기 때문에 일단은 증상이 발생시에 수술적 치료를 하기로 결정을 하고 아무런 치료없이 추적관찰을 하였으며 18개월이 지난 후에도 환자는 임상적으로 증상이 없이 잘 지내고 있다.

요 약

Systemic arterialization of lung without sequestration은 폐격리증 없이 정상적인 폐실질과 기관지를 가지고 기관지계와 정상적으로 소통이 되어 있는 폐분절이 대동맥으로부터 분지한 기형 체동맥에 의해 동맥혈을 공급받는 보기 드문 폐혈관 기형으로 저자들은 증상이 없이 폐종괴로 오인되어 내원하여 흉부 전산화 단층촬영 및 혈관 조영술을 통하여 확진된 1예를 경험하였기에 문헌고찰과 함께 보고하는 바이다.

참 고 문 헌

1. Pryce DM, Sellors TH, Blair LG. Intralobar sequestration of lung associated with an abnormal pulmonary artery. *Br J Surg* 1947;35:18-29.
2. Painter RL, Billig DM, Epstein I. Anomalous systemic arterialization of the lung without sequestration. *N Engl J Med* 1968;279:866-7.
3. Pernot C, Simon P, Hoeffel JC, Worms AM, Marcon F, Prevot J. Systemic artery-pulmonary vein fistula without sequestration. *Pediatr Radiol* 1991;21:158-9.
4. Kirks DR, Kane PE, Free EA, Taybi H. Systemic arterial supply to normal basilar segments of the left lower lobe. *AJR* 1976;126:817-21.
5. Brendel AJ, Colle JP, Barat JL, Ducassou D. Radionuclide angiographic demonstration of systemic arterialization with arteriovenous fistulas. *J Nucl Med* 1983;24:228-30.
6. W. Br hlmann, D. Weishaupt, N. Goebel, E. Imhof. Therapeutic embolization of systemic arterialization of lung without sequestration. *Eur Radiol* 1998;8:355-8.
7. Campbell DC, Murney JA, Dominy DE. Systemic arterial blood supply to a normal lung. *J Am Med Assoc* 1962;182:497-9.
8. Currarino G, Willis K, Miller W. Congenital fistula between an aberrant systemic artery and a pulmonary vein without sequestration. *J Pediatr* 1975;87:554-7.
9. Scott LP, Perry LW. Systemic artery-pulmonary vein fistulas. Congenital and acquired left to left shunt. *Am J Cardiol* 1969;23:872-6.
10. Flisak ME, Chandrasekar AJ, Marsan RE, Ali MM. Systemic arterialization of lung without sequestration. *AJR* 1982;138:751-3.
11. Varma KK, Clarke CP. Congenital systemic to pulmonary arteriovenous fistula: report of a case. *Aust N Z J Surg* 1971;40:360-2.
12. White RI, Lynch-Nyhan A, Terry P, Buescher PC, Farmlett EJ, Charnas L. et al. Pulmonary arteriovenous malformation: Techniques and long term outcome of embolotherapy. *Radiology* 1988;169:663-9.
13. Savic B, Birtel FJ, Tholen W, Funke HD, Knoche

- R. Lung sequestration : report of seven cases and review of 540 published cases. *Thorax* 1979;34: 96-101.
14. Felson B. The many faces of pulmonary sequestration. *Semin Roentgenol* 1972;7:3-16.
15. Hirai T, Ohtake Y, Mutoh S, Noguchi M, Yamanaka A. Anomalous systemic arterial supply to normal basal segments of the left lower lobe : a report of two case. *Chest* 1996;109:286-9.
-