

식도암에 동반된 심막기종

전북대학교 의과대학 내과학교실

황진수, 최수미, 이흥범, 이용철, 이양근

= Abstract =

A case of Esophageal Cancer with Pneumopericardium

Jin Su Hwang, M.D., Soo Mi Choi, M.D., Heung Bum Lee, M.D., Yong Chul Lee, M.D.,
and Yang Keun Rhee, M.D.

Department of Internal Medicine, Chunbuk National University Medical school, Chunju, Korea

A diabetic 73-year-old man had admitted and examined gastrofiberscopy due to dysphagia and weight loss of 6 kg during two months. He was confirmed diagnosis of esophageal squamous cell carcinoma. During the esophgography, we found the dye spillage into pericardial space from the esophagus with air collection. A following chest roentgenogram revealed a typical pneumopericardium with pericardial air filling. Although intensive care was done, he expired 4 days later.

We report a case of typical pnemopericardium caused secondary to esophageal cancer. (Tuberculosis and Respiratory Diseases 1998, 45 : 1305-1309)

Key words : Esophageal cancer, Pneumopericardium

증례

환자 : 김○철, 남자, 73세

주소 : 약 2개월전부터 시작된 연하곤란

현병력 : 상기 병증으로 개인의원에서 시행한 내시경 상 전치하방 33cm 부위에 궤양을 동반한 돌출성 종괴가 발견되어 식도암 의증으로 전원되었다. 환자는 입원당시 흉부 압박감, 기침 및 다량의 객담 배출을 호소하였다.

과거력 : 환자는 50년동안 하루 1갑의 흡연력과 과거

력상 8년전 폐결핵으로 1년간 항결핵제 투약 후 완치되었으며, 5년전 당뇨병을 진단받은 후 약국 및 개인 의원으로부터 경구용 혈당강하제를 내원전까지 구입, 복용하였다.

가족력 : 특이사항 없음.

진찰소견 : 내원당시 체온 37.5℃, 혈압 130/70mmHg, 맥박 72회/분, 호흡수 20회/분이었다.

환자는 만성병색을 보였으며, 흉부청진에서 전 폐야의 거친 호흡음과 양측하엽의 파열수포음이 들렸다. 심장 청진상 잡음은 청취되지 않았으나, 미약한 심낭마

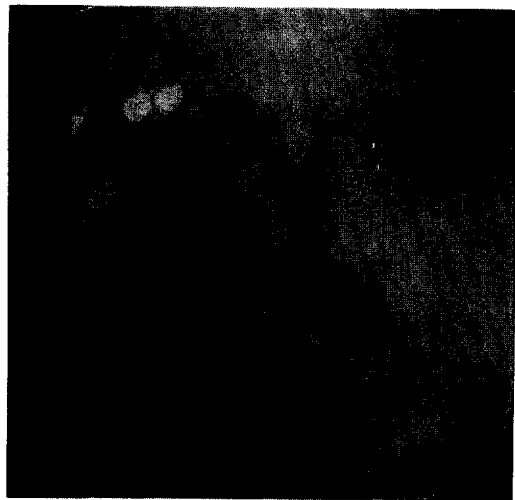


Fig. 1. Gastrobioscopy finding showed nodular ulcerative infiltration 33 cm distal from the incisor.

찰음을 들을 수 있었다. 경부 및 쇄골상부 림프절은 촉진되지 않았다. 기타 복부, 사지 및 신경학적 검사는 정상이었고, 피부에서 색소침착이나 발적 및 종피 등은 발견할 수 없었다.

검사실 소견 : 혈액학적 검사는 혈색소 11.0 g/dL, 적혈구 용적치 38%, 백혈구수 21,000/mm³로 경한 빈혈 및 백혈구 증가 소견을 보인 것 외에는 정상이었다. 일반생화학검사는 AST/ALT는 1269/1058 IU/L로 증가, BUN/Cr 101/2.8mg/dL이었으나, B형 및 C형에 대한 간염 표지자는 음성이었다. CEA 3.1 ng/mL, 공복혈당은 479 mg/dL였고 소변에서 요당이 3+였으며, 대변잠혈반응은 양성이었다. 기타 심전도상 특이 소견은 없었다.

내시경 소견 : 내원당일 실시한 십이지장 및 위내시경에서 견치 하방 33cm 부위에 궤양을 동반한 돌출성 종괴를 발견할 수 있었고(Fig. 1), 병변은 경미한 출혈을 보였다. 내시경상 저명한 기도나 종격동과의 누공은 없었다. 병변부위에서 조직검사를 시행하였으며 결과는 편평상피세포암으로 확진되었다.

방사선 소견 : 내원당시 흉부 X-선 사진상 심흉곽비가 0.67로 증가했었고(Fig. 2-A), 내원당일 심흉곽비 증가로 실시한 심장초음파에서 심막내 공기음영이나 심낭삼출액은 발견할 수 없었다. 당시 심장박출계수는 50%였다. 식도암 병기결정을 위해 내원 2일째

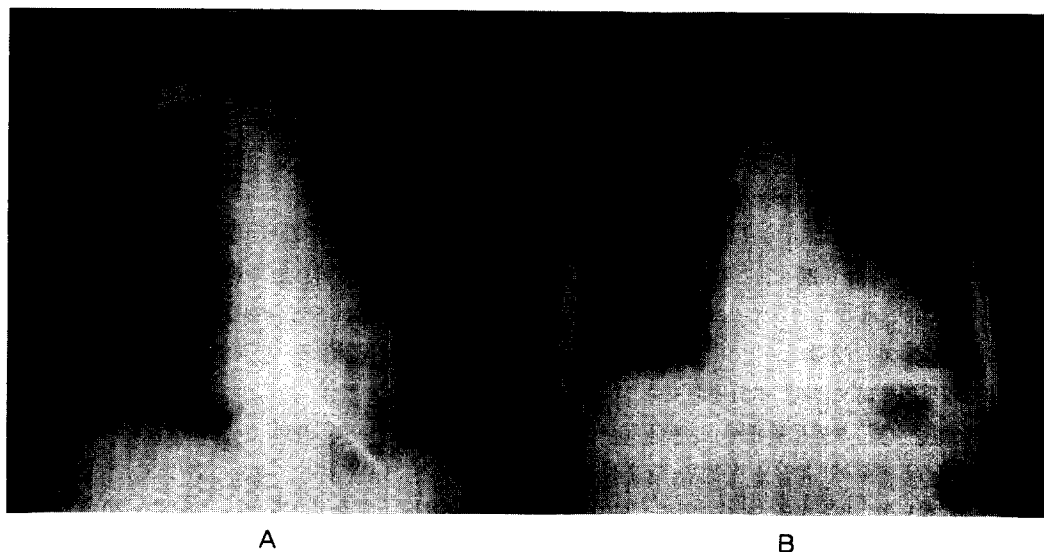


Fig. 2. Plain chest PA showed (A) marked cardiomegaly(on admission) without definitive peripheral radiolucency around the heart and (B) typical pneumopericardium.




Fig. 3. Esophagography findings showed spillage of dye into the pericardial space in the distal esophagus.

실시한 식도조영술상, 하부식도에서 종격동과 심낭내로 조영제의 누출이 확인되었다(Fig. 3). 추적 검사한 흉부 X-선 사진으로 전형적인 심막기종을 진단하였다(Fig. 2-B).

경과: 식도 편평상피세포암으로 진단 후 병기결정을 위한 검사를 실시하던중 환자는 식도암에 의한 연하곤란으로 구강내 분비물이 증가해 흡인성 폐렴이 발생하였다. 이후 호흡곤란의 악화로 식도암의 기관 및 기관지 침범을 확인하기 위한 기관지내시경은 실시할 수 없었다. 내원 4일째 기관내삽관과 집중치료를 실시했으나, 폐혈증과 급성호흡곤란증후군의 진행으로 사망하였다. 심막기종이 발생할 무렵의 진찰 소견으로는 전흉부에서 타진상 공명음과 좌하부폐야의 현저한 호흡음 감소 및 심장박동과 일치하는 특징적인 금속성 심장잡음을 들을 수 있었다. 당시 검사한 흉부 X-선 사진에서 심낭내 공기축적으로 인한 긴장성 심막기종이 관찰되었다.

고찰

심막기종은 1884년 Bricheteau¹⁾가 처음 보고하였고, 심막내에서 심장박동에 따라 발생하는 액체의 파동음을 "Bruit de moulin"(the noise made by the floats of a mill wheel as they strike the water)라고 기술한 이래, 이러한 흉부진찰 소견은 지금까지도 심막기종의 가장 중요한 진찰 소견으로 알려져있다. 이외에 흔히 발견되는 진찰소견은 전흉부에서 관찰되는 이동성 공명음과 기이맥이 있고, 긴장성 심막기종이 진행됨에 따라 호흡곤란, 중심정맥압의 상승, 저혈압 및 경부정맥의 울혈 등이 나타난다. 이러한 소견들은 심낭압이 14.5 cmH₂O (공기 60cc에 해당하는 압력)까지 나타나지 않지만, 이를 초과하면 서서히 정맥압이 증가하고 혈액순환 속도가 늦어지며 동맥압 감소가 나타나고 26.6 cmH₂O 이상이 되면서, 전형적으로 나타나게된다²⁾. 심막기종의 심전도는 대부분 정상이나 드물게 심막염에서 보이는 ST절의 상승을 관찰할 수 있고, 긴장성 심막기종으로 진행하면 전형적으로 전 심전도 유도에서 저전압과 서맥이 나타나게 된다. 이때의 서맥은 아트로핀 전처치로 예방되어지는 것으로 보아 콜린성 신경작용이 작용하는 것을 알 수 있다³⁾. 임상증상으로는 대부분 무증상이나 흉부의 국재성 혹은 방사성 통증, 호흡곤란, 발열 등이 나타난다.

Cummings 등⁴⁾은 심막기종 환자 252명을 대상으로 조사한 바, 원인으로 외상이 154명(62%)으로 가장 많았고, 인접장기와 심막과의 사이에 발생한 누공을 통해 공기나 농이 유출된 예가 62명(25%), 가스형성균에 의한 심막감염이 10명(4%), 진단 및 치료적 방법에 의한 이차적인 의인성 원인이 23명(9%)이었다고 보고하였다. 특히 미국아 특발성호흡곤란증후군에서 양압기계호흡 실시중 발생한 심막기종이 의인성 원인중 가장 많은 예를 차지하는데⁵⁾, 미국아 양압기계호흡중 발생한 심막기종의 기전은 폐포압이 대기압 이상으로 증가하면, 폐포파열이 일어나고, 이때 유출된 공기가 폐간질조직을 따라 폐문과 종격동을 거

쳐 심낭내로 축적되어 발생한다⁶⁾. 종격동에 도달한 기체가 심낭내로 유입되는 통로는 조직학적으로 외측심막 (parietal pericardium)과 내측심막 (visceral pericardium)이 폐정맥 기시부에서 불완전하게 연결되고 종격동에 도달한 기체가 이 두 심막사이의 공간을 통해 유입된다⁷⁾.

심막기종은 흉부 X-선 사진으로 진단 가능한데, 종격기종과의 감별점으로 심막기종은 공기 음영이 심낭내에 국한되고 (Halo of pericardium), 측위에서 심낭내 공기의 위치이동을 관찰할 수 있다⁸⁾. 또한, 심막의 해부학적 분포로 보아 대동맥궁 상부나 좌폐동맥의 원위부위 및 기정맥 (Azygos vein)의 부착부 상방에서 발견되는 공기음영은 종격기종임을 알 수 있고⁹⁾ 심장하부의 공기음영은 종격기종이나 기종과 구별되는 심막기종의 특징적 소견이다⁸⁾. 한편, 소량의 심막기종은 종격기종이나 기종과 감별이 어려운데 Gelderene 등¹⁰⁾은 경증 심막기종에서 “Transverse Band of Air” 징후와 “Triangle of Air” 징후를 발표하였다. “Transverse Band of Air” 징후는 전후 흉부 X-선 사진에서 심막횡동(transverse sinus of pericardium)내 공기축적으로 나타나는 소견으로 우측폐동맥 기시부에서 좌측으로는 좌심방까지 가로잇는 공기음영의 띠를 말하며, “Triangle of Air” 징후는 측면흉부 X-선 사진상 흉골후면에서 삼각형 모양의 공기음영을 말하는데, 전경계는 흉골후면의 지방조직(retrosternal areolar tissue), 하경계는 폐동맥간(pulmonary trunk), 후경계는 상행대동맥의 전면으로 구분되는 영역을 말한다. 하지만 이런 징후들이 유용하지 못하거나 또는, 의심스러운 경우에는 좌측위 사진에서 공기음영의 이동양상으로 감별할 수 있다.

일반적으로 소량의 공기가 심낭내에 있는 무증상 심막기종은 보존적 치료요법 외에 특별한 처치는 필요없지만, 일단 긴장성 심막기종이 발생하면 내경이 큰 카테터로 천자하여 일차적 감압을 실시한 후, 흉골점상하부를 통한 심낭내 흉관(24 French tube)삽입술을 실시하는 것이 현재까지 치료의 근간이 되고 있으며¹¹⁾, 신생아 양압호흡에 의한 심막기종 치료는 심낭천자 실시

시 후 기계호흡을 마칠 때까지 튜브를 통한 지속적 배액을 하는 것이 좋다고하나, 성인에 비해 사망율은 매우 높은 것으로 알려져 있다⁴⁾.

요 약

심막기종은 드문 질병이고 성인에서는 대부분 그 원인이 외상성으로 알려져 있으나, 저자들은 최근 식도 편평상피암에 동반된 전형적인 심막기종을 경험하였기에 문헌 고찰과 함께 이를 보고하는 바이다.

참 고 문 헌

1. Bricheteau : Observat d'hydropneumopericarde accompagne d'un bruit de fluctuation perceptible a l'orielle. Arch Gen Med 4 : 334, 1844
2. Adock JD, Lyons RM, Barnwell JB : The circulatory effects produced in a patient with pneumopericardium by artificially varying the intrapericardial pressure. Am Heart J 19 : 283, 1940
3. Hnggins CB, Broderick TW, Edwards DK, Shumarker A : The hemodynamic significance of massive pneumopericardium in preterm infants with respiratory distress syndrome. Radiology 133 : 363, 1979
4. Cummings RG, Wesly RLR, Adams DH, Lowe JR : Pneumopericardium resulting in cardiac tamponade. Ann Thorac Surg 37 : 511-18 1984
5. Katzir D, Klinovsky E, Kent V, Shucir A, Gilboa Y : Spontaneous pneumopericardium : case report and review of literature. Cardiology 32 : 305-308, 1989
6. Mansfield PB, Graham CB, Beckwith JB, et al : Pneumopericardium and pneumomediastinum in infant and children. J Pediatr Surg 8 : 691, 1973
7. Macklin CC : Transport of air along sheaths of

- pulmonic blood vessels from alveoli to mediastinum : clinical implications. Arch Intern Med 64 : 913, 1939
8. Stephen M. Bejvan, J. David Godwin : Pneumopericardium : Old signs and New Sings : AJR 166 : 1041, 1996
9. Choe, Y H, Im, J G, Park, J H et al : The anatomy of the pericardial space : a study in cadavers and patients. AJR, 149 : 693, 1987
10. W F C Van Gelderen : Stab wounds of the heart : two new signs of pneumopericardium. Br J Radiol 66 : 794, 1993
11. William A Hymes, Kamal M Itani, Matthew J Wall et al : Delayed tension pneumopericardium after thoracotomy for penetrating chest trauma. Ann Thorac Surg 57 : 1685, 1994
-