

원발성 폐육종 1예 : 이상성 활막육종(Biphasic Synovial Sarcoma)

가톨릭대학교 의과대학 내과학교실, 임상병리학교실*

송소향, 이관형, 오정환, 문화식, 송정섭, 박성화, 김경미*, 이안희*

= Abstract =

A Case of Primary Pulmonary Sarcoma with Morphologic Features of Biphasic Synovial Sarcoma

So Hyang Song, M.D., Kwan Hyung Lee, M.D., Jeong Hwan Oh, M.D.,
Hwa Sik Moon, M.D., Jeong Sup Song, M.D., Sung Hak Park, M.D.,
Kyoung Mee Kim, M.D.*, Anhi Lee, M.D.*

Department of Internal Medicine, Clinical Pathology,
Catholic University Medical College, Seoul, Korea*

Synovial sarcoma is a malignant soft tissue neoplasm that occurs frequently in the extremities of young adults, near large joints. The lung is a common site of metastasis but an extremely unusual primary site for synovial sarcoma. We report an unusual case of primary synovial sarcoma that arose in the lung of a 59-year-old woman. The tumor had histologic and immunophenotypic features consistent with biphasic synovial sarcoma. These features included of an intimate admixture of cytokeratin and epithelial membrane antigen(EMA)-positive neoplastic epithelial cells and vimentin-positive fibroblast-like spindle cells. The patient had a closed thoracomy drainage and doxycycline pleurodesis for malignant loculated effusion and showed tumor extension in the left whole lung 4 months after pleurodesis. This case is an usual addition to the small number of published reports on primary pulmonary synovial sarcoma. The distinctive features of this neoplasm allow it to be distinguished from a variety of primary and metastatic malignancies in the lung. (Tuberculosis and Respiratory Diseases 1998, 45 : 1284-1289)

Key words : Biphasic synovial sarcoma, Lung tumor, Cytokeratin, EMA, Vimentin.

서론

활막육종은 청장년층 성인의 사지에 호발하는 연부조

직의 악성종양이다¹⁾. 활막육종은 관절낭, 활액낭, 인대 등 관절주위에서 호발하며^{2,3)}, 인두, 후두, 구강, 혀, 이하선 등의 두경부, 식도, 종격동, 폐 등의 흉부

및 복벽 등과 같이 활막과 관련없는 부위에서 발생하기도 한다^{4,5,6}). 폐는 활막육종의 흔한 전위부위이지만, 폐에 원발하는 활막육종은 극히 드물다. 활막육종은 조직학적으로 크게 1) 단상성 섬유성(monophasic fibrous), 2) 단상성 상피성(monophasic epithelial), 그리고 3) 이상성(biphasic) 활막육종으로 분류한다⁷). 미국에서는 폐에 원발한 단상성 활막육종이 몇례 보고되었고⁸), 국내에는 폐에 원발한 이상성 활막육종이 1례 보고되었다⁷). 저자들은 조직학적으로 면역학적으로 이상성 활막육종의 형태를 가진 원발성 폐육종 1례를 경험하였기에 이를 문헌고찰과 함께 보고하는 바이다.

증 례

환 자 : 박○주, 여자 59세

주 소 : 좌측흉통 및 기침

현병력 : 환자는 내원 4개월전부터 좌측흉통, 기침, 객담 및 5 Kg의 체중감소 등의 증상으로 개인병원에 내원하여 시행한 흉부 X-선상 좌측폐의 다수의 종괴 및 흉수액이 있어서 본원으로 전원되었다.

과거력 및 가족력 : 특이 사항 없음.

이학적 소견 : 입원당시 혈압 120/70 mmHg, 맥박 76회/회, 호흡수 20회/분, 체온 36℃였으며, 만성병색을 보였다. 두경부진찰에서 결막은 창백하지 않았고 공막에는 황달이 없었으며 구강에 이상소견 없었으며, 촉진되는 목의 임파선 비대는 없었다. 흉부소견상 좌측하폐야에서 호흡음이 감소되었고, 정상 심박수에 심잡음은 없었다. 복부소견상 정상잡음에 압통은 없었고, 간비대, 비장비대의 소견은 없었으며 사지에 이상소견은 없었다.

검사실 소견 : 말초혈액 검사상 혈색소 11.1 g/dl, 헤마토크릿 32.8%, 백혈구 6,500/mm³(호중구 60.4%, 림프구 31%, 단핵구 6.8%, 호산구 1.4%), 혈소판 395,000/mm³이었다. 혈청전해질 및 생화학검사와 소변검사는 정상이었다. 혈청 AFP 1.3 ng/ml, CEA 1.0 ng/ml, CA19-9 3.2 U/ml, CA125

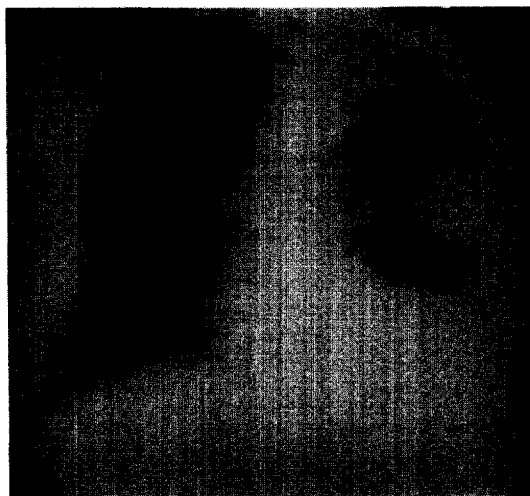


Fig. 1. Chest PA shows large well-defined ovoid homogenous masses at left lung fields. The mass at the superior segment of left lower lobe shows pleura-based mass, suggesting loculated pleural effusion. Left hemidiaphragm is marked elevated and left costophrenic angle is blunted.

126 U/ml이었다. 흉막천자 소견은 백혈구 1,900/mm³(호중구 19%, 림프구 79%, 기타 2%), 적혈구 310,000/mm³이었고 단백질 4.9 g/dl, 알부민 2.9 g/dl, 당 163 mg/ml, LDH 1507 IU/l였고, 흉막액 CEA는 0.6 ng/ml였다.

방사선학적 소견 : 단순 흉부 X-선상 좌폐야에 다수의 경계가 뚜렷하고 둥근 커다란 종괴들이 관찰되었고, 좌폐 하야에 흉수액 저류소견이 관찰되었다(Fig. 1). 흉부전산화단층촬영에서는 좌상엽에 4×3×3 cm 크기의 불규칙하고 불균질하게 조영되는 종괴가 있었고, 좌하엽에 작은 종괴들이 보였다. 다양한 크기의 잘 조영되는 다수의 결절들이 좌측의 벽측 흉막 및 종격동 흉막을 따라 관찰되었고 좌측 흉강 및 종격동에 연하여 다량의 소방상의 늑막액 저류소견을 보였다. 좌폐는 허탈되었고 종격동 임파선 비대소견은 없었다(Fig. 2). 복부 및 골반 전산화단층촬영에서는 이상소견 없었고, 골동위원소촬영에서도 이상소견이

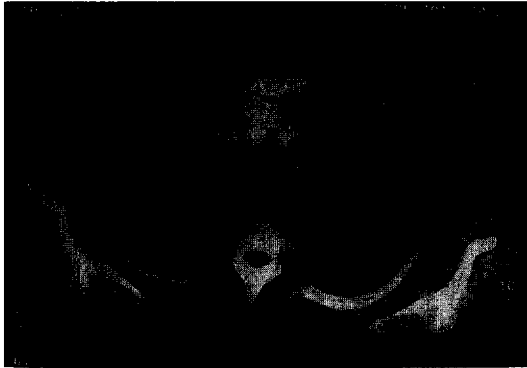


Fig. 2. Chest CT shows an about 4×3×3 cm sized, irregular and well enhancing mass at the LUL. Massive loculated pleural effusion with enhancing wall is noted in left hemithorax and mediastinum.

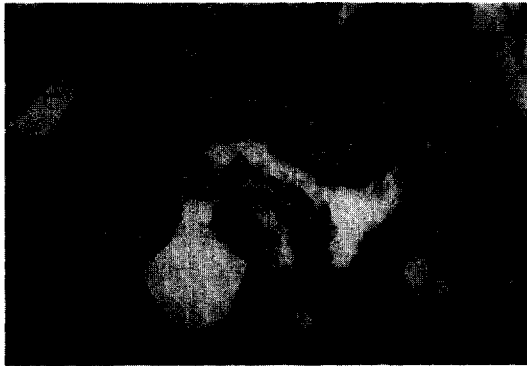

Fig. 3. Primary pulmonary synovial sarcoma, showing characteristic biphasic pattern of epithelial cells and fibroblast-like spindle cells. The epithelial cells are characterized by large, round, vesicular nuclei and moderate amount of pale-staining cytoplasm with distinctly outlined cellular borders. The fibroblast-like spindle cells around epithelial cell nests showed moderate cellularity of well oriented, rather plump, spindle-shaped cells with small amounts of indistinct cytoplasm and oval to spindle vesicular nuclei.

없었다.

병리학적 소견 : 좌상엽 폐종괴에 대해 전산화단층촬영

영하 흡입세포진 검사 및 폐생검을 시행하였다. 광학 현미경소견상 종괴는 섬유아세포모양의 방추세포(spindle cell)로 뭉뚱히 배열되어 있었고, 그사이에 군데군데 상피세포로 구성된 선(gland)이 보여서 이상성 형태(biphasic pattern)을 보이고 있다. 섬유아세포모양의 방추세포는 잘 배열되고, 중등도의 세포충실성을 보였고, 둥글고 소량의 뚜렷하지 않은 세포질, 둥글거나 약간 가름한 수포성(vesicular) 핵을 보였다. 이 방추세포는 역형성(anaplastic)이지 않았고, 유사분열 활성도(mitotic activity)는 1~2/×10 HPF 정도였다. 상피세포는 둥글고 수포성(vesicular) 핵, 창백하게 염색되는 세포질, 세포내 국소적인 유리질화(hyalinization) 소견을 보였다(Fig. 3). 면역조직화학염색에서 cytokeratin 및 EMA(epithelial membrane antigen, 상피세포막항원)에 대해서 상피세포부위에서 양성, vimentin은 방추세포부위에서 양성소견을 보였고, S100 protein에 대해서는 음성, CD34에 대해 음성소견을 보였다(Fig. 4). 조직에서 상피세포와 방추세포 두가지가 나타나는 이상성을 보이며 면역조직화학염색상 EMA, vimentin, cytokeratin 양성으로 폐에 원발한 이상성 활막육종으로 진단되었다.

임상경과 및 치료 : 악성종괴를 흉관삽입하여 배출시켰고, 항암제 치료하도록 권유하였으나 환자가 원하지 않아서 더 이상의 치료를 받지 않고 퇴원하였다. 4개월 뒤 호흡곤란과 흉통으로 내원하여 검사한 흉부 X-선 사진 및 흉부초음파검사상 종괴가 자라서 좌폐야 전부를 차지하였고 우폐야와 종격동을 미는 정도로 종괴가 자라났으며 진단후 5개월만에 호흡부전으로 사망하였다.

고 찰

활막육종은 조직학적으로 잘 규명된 연부조직의 종양으로서, 호발부위는 사지, 특히 무릎 관절주위의 연부 조직이지만 이종양은 정상활막조직과 뚜렷한 연관 없이 보인다. 활막조직과 전혀 연결되지 않은 깊숙한




Fig. 4. Immunohistochemical staining for cytokeratin(A), EMA(B) and vimentin(C) in the pulmonary synovial sarcoma. The malignant epithelial cells stain positively for EMA and cytokeratin, but negative for vimentin, the surrounding fibroblast-like spindle cells stain positively for vimentin, but negatively for EMA and cytokeratin.

부위인 두경부, 식도, 후두, 이하선, 구강, 활액낭, 심장, 복벽, 종격동 등의 부위에서도 발생할 수 있다. 폐나 늑막에서 발생한 활막육종 중례가 최근에 보고된 바 있다⁷⁻¹¹⁾.

조직학적으로 크게 세가지로 분류하는데 이상성의 활막육종, 단상성 방추세포형, 단상성 상피세포형 활막육종 등이 있으며 이중 단상성 상피세포형이 가장 드물다. 이상성 활막육종은 확연히 구분되는 상피세포와 방추세포 성분이 같이 존재함으로써 쉽게 진단될 수 있으나, 단상성 방추세포형은 섬유육종(fibrosarcoma), 혈관외피세포종(hemangiopericytoma) 등과 같은 다른 육종과 감별진단하기가 어렵다. 면역조직화학염색이나 전자현미경소견이 이를 구분하는데

유용하다고 하였다¹²⁾.

폐는 많은 연부조직의 육종이 전이되는 흔한 부위이며, 원발성이나 전이성 육종의 형태학적 특징이 비슷하므로, 원발성 폐육종을 진단하기 전에 연부조직에 육종이 있는지의 유무 및 임상적 과거력을 주의깊게 관찰하는 것이 중요하다. 폐는 원발성 활막육종이 발생할 수 있는 매우 드문 부위이지만 본 증례는 광학현미경적, 면역조직화학적 소견상 연부조직의 활막육종과 비슷하며, 임상적, 방사선학적 소견으로 보아 폐 이외의 다른 부위에 침윤이 전혀 없어서 원발성 폐 활막육종으로 진단하였다. 본증례는 상피세포 부분에는 keratin, EMA 양성, 방추세포 부분에는 vimentin양성이어서, 활막육종중에서 전

형적인 이상성 형태를 가진 이상성 활막육종으로 진단되었고, CD34음성이어서 중피종(mesothelioma)과는 감별되었다. 이 종양의 조직생성과정(histogenesis)은 잘 알려지지 않았으나, 상피세포, 신경세포 또는 간엽성 세포등에서 기원한다는 등 여러 학설이 있다.

단상성 활막육종을 25례 보고한 논문⁸⁾에 의하면 환자는 흉통, 기침, 객혈, 호흡곤란의 증상이 있거나 무증상인 경우도 있고, 절제술후 전이 등의 재발까지의 기간이 10년정도까지 보고되어 이 종양의 성장속도는 느리다고 하였다. 치료는 절제 가능하다면 수술적 제거가 원칙이며, 진행된 질환일때는 항암제나 방사선 치료를 하며 다른 연부조직 육종과 비슷한 정도로 치료에 반응한다고 한다⁸⁾.

Zeren 등의 보고에 의하면⁹⁾, 원발성 폐 단상성 섬유성 활막육종 18예를 2~20년간 추적관찰하였는데, 이중에서 6명이 이 종양으로 인하여 죽었고, 4명은 전이나 재발없이 다른 원인으로 죽었고, 4명은 진단후 1~7년이상 생존하였으나 전이나 재발하였고, 4명은 수술후 전이와 재발없이 생존하여, 폐나 연부조직의 육종 모두 비슷한 정도의 생존율을 보인다^{13,14)}.

다른 폐육종과의 감별진단은 폐 섬유육종(fibro-sarcoma)은 면역조직화학검사에서 keratin, EMA 모두 음성이며, 폐 평활근육종은 세포질이 더 호산성을 보이며 근육표식자인 smooth muscle actin 및 desmin 등에 양성을 보인다. 폐방추세포암(spindle cell carcinoma)는 세포학적으로 역행성(atypia)이 심하고 침윤을 잘하며, 높은 유사분열활성도를 보이고 선암이나 편평상피암으로의 변화부위가 있으며 임파선이나 혈관등으로 전이를 보이는 경우가 많고 vimentin음성이다. 악성중피종은 muscarmine, PAS에 양성이며 hyaluronidase, diastase 소화에 내성을 보이며, CD34에 양성이며 예후가 나쁘다. 폐아세포종(pulmoanry blastoma)은 악성 선과 악성 간엽의 두 성분으로 구성된 종양인데 상피세포 성분이 자궁내막모양의 선으로 구성되어 있다^{8,9)}.

본 증례는 광학현미경적, 면역조직화학적 소견상 연부조직의 활막육종과 비슷하며, 활막육종중에서 섬유아세포모양의 방추세포(spindle cell)과 상피세포로 구성된 선(gland)이 같이 보였고, 상피세포 부분에는 cytokeratin과 EMA 양성, 방추세포부분에는 vimentin양성이어서 전형적인 이상성 형태를 가진 육종으로 진단할 수 있었다. 임상적, 방사선학적 소견으로 보아 폐 이외의 다른 부위에 침윤이 전혀 없어서 전형적인 이상성 형태를 가진 원발성 폐활막육종으로 진단하였다. 본 환자에서는 악성흉막액의 흉관삽입 배액 이외의 치료는 받지 않았는데 그 4개월후 종괴가 자라서 좌폐야 전부를 차지하였고 우폐와 종격동을 미는 정도로 종괴가 자라났으며 점점 진행되어 진단후 5개월만에 사망하였다.

요 약

저자들은 59세 여자환자에서 조직학적으로 면역화학적으로 이상성 활막육종의 형태를 가진 원발성 폐육종 1예를 경험하였기에 이를 문헌 고찰과 함께 보고하는 바이다.

참 고 문 헌

1. Enzinger FM, Weiss SW : Soft Tissue Tumors. ed 3. pp757, St. Lous, MO : Mosby, 1995
2. Park GT, Ariel IM : Synovial sarcoma(malignant synovioma). A resport of 60 cases. Surgery 28 : 1047, 1960
3. Russell WO, Cohen J, Enzinger FM, Hajdu SI, Heise H, Martin RG : A clinical and pathologic staging system for soft tissue sarcomas. Cancer 40 : 1562, 1977
4. Massarelli G, Tanda F, Salis B : Synovial sarcoma of the soft palate : Report of a case. Hum Pathol 9 : 341, 1978
5. Witkin GB, Miettinen M, Rosai J : A biphasic

- tumor of the mediastinum with features of synovial sarcoma. A report of four cases. *Am J Surg Pathol* 13: 490, 1989
6. Fetsch JF, Meis JM : Synovial sarcoma of the abdominal wall. *Cancer* 72: 469, 1993
7. Yoon GH, Park SY, Kang GH, Kim OJ : Primary pulmonary sarcoma with morphologic features of biphasic synovial sarcoma : A case report. *J Korean Med Sci* 13: 71, 1998
8. Zeren H, Moran CA, Suster S, Fishback NF, Koss MN : Primary pulmonary sarcoma with features of monophasic synovial sarcoma : A clinicopathologic and ultrastructural study of 25 cases. *Hum Pathol* 26: 474, 1995
9. Kaplan MA, Goodman MD, Satish J, Bhagavan BS, Travis WD : Primary pulmonary sarcoma with monophasic synovial sarcoma and chromosome translocation t(X;18). *Am J Clin Pathol* 105: 195, 1996
10. Gaentner E, Zeren EH, Fleming MV, Colby TV, Travis WD. Biphasic synovial sarcoma arising in the pleural cavity : A clinicopathologic study of five cases. *Am J Surg Pathol* 20: 36, 1996
11. Gaentner E, Zeren EH, Fleming MV, Colby TV, Travis WD : Biphasic synovial sarcoma arising in the pleural cavity : A clinicopathologic study of five cases. *Am J Surg Pathol* 20: 36, 1996
12. Ordonez NG, Mahfous SM, Mackay B : Synovial sarcoma : An immunohistochemical and ultrastructural study. *Hum Pathol* 21: 733, 1990
13. Roth JA, Enzinger FM, Tannenbaum M. Synovial sarcoma of the neck : A follow-up study of 24 cases. *Cancer* 35: 1243, 1975
14. Massarelli G, Tanda F, Salis B : Synovial sarcoma of the soft palate : Report of a case. *Hum Pathol* 9: 341, 1978
-