

□ 원 저 □

기관지결핵의 흉부전산화단층촬영소견 및 기관지경소견과의 비교

서울대학교 의과대학 내과학교실 및 폐연구소 보라매병원 내과* 및 방사선과*** 삼성의료원 방사선과**

이재호*, 윤혜경**, 송재우***, 유철규, 정희순*, 김영환, 한성구, 심영수

= Abstract =

Chest CT Finding and Its Comparison with Bronchoscopic Finding in Endobronchial Tuberculosis

Jae Ho Lee, M.D.,* Hye Kyung Yoon, M.D.,** Jae Woo Song, M.D.,***
Chul-Gyu Yoo, M.D., Hee Soon Chung, M.D.,* Young Hwan Kim, M.D.,
Sung Koo Han, M.D., Young-Soo Shim, M.D.

*Department of Internal Medicine & Lung Research Institute, Seoul National University College of Medicine,
Seoul, Korea Department of *Internal Medicine & ***Radiology, Seoul Municipal Boramae Hospital,
Seoul, Korea **Department of Radiology, Samsung Medical Center, Seoul, Korea*

Background : Endobronchial tuberculosis(ET) is still relatively common disease in Korea. We intended to evaluate the length of endobronchial lesion, peribronchial thickness, luminal irregularity and associated mediastinal lymph node enlargement with Chest CT to get information for such aggressive treatment as electrocautery, laser therapy and so on of bronchial stricture in ET, and also to compare the change of Chest CT finding with that of bronchoscopic finding after one month of anti-tuberculosis treatment.

Method : We performed CT in 26 patients who were diagnosed as ET by bronchoscopy at Boramae Hospital from November 1991 to March 1996. After classifying ET into seven subtypes according to bronchoscopic finding, we analyzed the CT finding of each subtype. And we followed up the bronchoscopy, CT, and PFT after one month of anti-tuberculosis treatment, and compared the change of CT findings with those of bronchoscopic findings in nine patients.

Results :

Age of the patients was from 17 to 73 years old, and the ratio of male to female was 1 : 25 with absolute female predominance.

The site(s) of bronchial involvement by tuberculosis is one in 14 cases, two in nine cases and three in one

*본 논문은 1995년도 보라매 병원의 개별임상연구보조비의 지원으로 이루어졌음.

case, respectively, and the left main bronchus was the most frequently involved site (13 cases for multiple involvements and 7 cases for single involvement among 26 cases).

The length of bronchial involvement by tuberculosis which was measured by CT was from 10 to 55 mm, and there was a tendency that the length of involved lesion in fibrostenotic type was shorter than that of actively caseating type.

Bronchial stricture on CT was noticed in 25 (96%) cases and the range of severity was from total occlusion to near-normal and also showed wide variation even though the subtype of ET was same.

The increase of peribronchial thickness which was measured by CT, was noticed in 21 cases (91%) among 23 cases (in which the measurement was possible), and there was no improvement of peribronchial thickness in those cases which showed little improvement in bronchial stricture despite anti-tuberculosis treatment.

There was no difference in the luminal irregularity of involved bronchi on CT in relation to bronchoscopic subtypes.

The mediastinal lymph node enlargement, defined as the diameter of lymph node was larger than 1cm on CT, was detected in 20 cases (77%), and right side was more frequently involved (L : R = 1 : 5.2). The CT finding usually showed extrinsic bronchial compression but showed direct invasion in two cases which were bronchoscopically classified as tumorous type.

When follow-up bronchoscopy and CT was performed after one month of anti-tuberculosis treatment in nine patients, CT showed significant improvement in peribronchial thickness and mediastinal lymph node enlargement. Bronchial stricture was also improved in 6 cases but aggravated in 3 cases despite anti-tuberculosis therapy. In two cases which were classified as fibrostenotic type by bronchoscopy, CT showed significant improvement in bronchial stricture, interestingly.

Conclusion : We concluded that the role of Chest CT was complimentary to bronchoscopy in ET, since CT was useful in evaluating the length of bronchial involvement, peribronchial thickness, and mediastinal lymph node enlargement.

Key words : Endobronchial tuberculosis, ET(endobronchial tuberculosis), Bronchoscopy, CT(computed tomography)

서론

기관지결핵은 발생빈도가 전체 폐결핵환자의 약 10% 내외^{1~3)}로 알려져 있는 비교적 흔한 질환으로 발생기전으로는⁴⁾ 객담에 의한 기관지벽으로의 균이식, 결핵에 이환된 종격동림프절의 기관지벽으로의 직접적인 침식, 균의 혈행성 및 림프행성전파 등이 제시되고 있다. 기관지결핵은 천식 등 다른 질환과 혼동되는 수가 많고^{4~7)} 단순 흉부방사선검사상 정상인 경우도⁸⁾ 있어

서 진단이 쉽지 않으며 치료가 늦으면 기관지협착이라는 불가역적이고 심각한 후유증을 일으키기 때문에^{9,10)} 기관지경검사에 의한 조기진단의 중요성이 강조되고 있다. 그러나 조기발견이 안되어 치료가 지연되어 기관지협착이 일단 발생하면 회복이 어렵고 협착의 정도가 심한 경우에는 무기폐나 기관지확장증⁹⁾ 등이 생기게 되는데 이에 대한 치료방법으로 스텐트삽입¹¹⁾, 레이저요법이나 전기소작법¹²⁾, 풍선험장요법^{13~15)} 등의 적극적 치료나 기관지성형술¹⁶⁾이 고려되고 있다. 이러

한 적극적인 치료를 위해서는 협착된 정도 뿐만 아니라 협착부위의 길이, 침범된 기관지벽 및 주위 조직의 변화유무, 주변 종격동림프절의 종대 및 기관지벽의 침범 및 압박 등을 아는 것이 중요하다.

그러나 기관지경검사만으로는 폐쇄되거나 협착된 병변의 원위부를 관찰하기 어렵고 질환에 침범된 기관지의 외벽 및 그 주위조직의 변화를 알 수 없으며 주위 림프절의 변화 및 침범정도도 평가할 수 없다는 단점이 있다¹⁷⁾. 이런 문제점들을 해결하고자 최근까지 여러 연구자들이 흉부 전산화단층촬영(CT, computed tomography)을 시행하여 그 소견을 기관지경소견과 비교하였는데^{18~20)} 대부분의 연구가 기관지경소견과 CT소견을 단순 비교했거나 내강의 협착과 치료 경과중의 협착의 호전여부에 중점을 두었으며 CT촬영의 추적에서도 치료기간이 대상환자들마다 일정하지 않은 상태에서 이루어진 것이 많았다. 최근에 저자들은 기관지결핵환자들을 기관지경검사로 추적검사하여 기관지결핵이 계속 일정한 형태로 있는 것이 아니라 결핵병변의 진행과정이나 치료경과에 의해서 계속 변하다가 결국 호전되거나 섬유화성 협착에 의한 반흔화에 이른다는 것을 발표하였다²¹⁾. 따라서 저자들은 기관지경에 의한 기관지결핵의 각 아형도 CT검사상 병변의 차이를 분명히 보이며 치료경과중에 변화가 있을 것이라고 추정하였다. 기관지결핵을 기관지경소견에 따라 분류하고 CT소견을 통해서 기관지내경의 협착뿐 아니라 병변의 길이, 기관지벽 및 그 주위조직의 비후정도, 기관지점막의 불규칙정도, 종격동림프절의 종대 등을 살펴본다 기관지결핵의 각각의 아형에 따른 CT소견의 차이점 및 변화를 알아보려고 하였고 가능하면 항결핵요법 시작후 5~6주에 기관지경 및 CT를 다시 시행하여 기관지결핵의 아형의 변화에 따른 CT소견의 변화를 알아보려고 다음과 같은 연구를 시행하였다.

대상 및 방법

1991년 11월부터 1996년 3월까지 서울특별시립 보

라매병원에서 기관지경검사를 시행하여 주기관지나 엽기관지의 기도내부에 병변이 있고 조직생검을 통하여 기관지결핵으로 확진된 환자중 항결핵제에 의한 치료시작 전이나 치료시작후 1주내에 흉부 CT 및 폐기능검사를 시행한 26명의 환자를 대상으로 하였다. 26명 모두 치료시작후 4주~5주에 기관지경 및 폐기능검사를 추적 시행하였고, 9명에서는 치료시작후 5~6주에 흉부 CT촬영을 추시하였는데 이 기간 이후에 CT촬영을 시행한 경우는 연구대상에서 제외하였다. 엽기관지보다 원위부에 병변이 있거나 기관에 주 병변이 있던 경우는 대상에서 제외하는 것을 원칙으로 하였지만 주기관지에 병변이 있고 이것이 기관의 원위부까지 연결된 경우는 연구대상에 포함시켰다.

기관지 결핵의 분류는 저자들이 1991년에 제안한 분류법을 기준으로^{21~22)} 건락성 괴사형, 섬유성 협착형, 종양형, 부종-출혈형, 궤양형, 괴립형, 비특이성 기관지염형의 일곱가지 아형으로 분류하였다. 환자의 병변에 두가지 이상의 아형이 공존하는 경우는 기도내부의 병변이 더 심한 아형으로 분류하였으며 한가지 아형으로 분류하기 힘들 경우에는 두가지 유형을 같이 표기하였다.

Sensor Medic사의 Model 2200기종을 이용하여 노력성폐활량 및 1초시노력성호기량을 측정하여 폐기능검사의 지표로 삼았으며²³⁾ 흉부 CT촬영은 Model Cytec 3000을 이용했는데 기관지경으로 확인된 기관지내의 병변부위는 절편두께 5mm간격으로 촬영했고 그 이외의 부위는 절편두께 10mm간격으로 촬영하였다. 촬영기법은 조영제인 Ultravist 300을 사용하여 100cc를 검사직전에 정맥주사해서 조영제증강 CT영상을 얻었다. 기관지병소의 CT소견은 mediastinal window setting에서 분석하였는데, 흉부 CT촬영의 판독은 방사선과 전문의 2명이 각자 독자적으로 1차 판독을 하였고 두 검사자간의 판독에 차이가 있을 경우에는 두 판독자가 같이 판독하고 상의한 후에 최종 결론을 내렸다. 판독기준을 보면 기관지협착의 길이는 필름상에서 횡단하는 기관지일 경우에는 그 길이를 필름에서 직접 측정했으며 종주하거나 경사진 주행을 하

는 기관지인 경우에 5mm 간격으로 촬영한 필름에서 협착을 보인 필름의 수를 세어서 협착의 길이를 계산하였다. 기관지내강의 협착정도는 가장 협착이 심한 기관지병변부위의 내경을 같은 필름내의 반대편에 상응하는 기관지내경으로 나누어 그 비율로 표시했으며 기관지벽 및 주위조직의 비후정도는 이화된 기관지벽 및 기관지벽주위의 연부조직두께를 필름상에서 직접 측정하였는데 기관지 점막내부에서부터 주변 연부조직의 가장 외측부위까지의 길이가 2mm미만은 Grade 1으로, 2mm이상 5mm미만은 Grade 2로, 5mm이상 10mm미만은 Grade 3로, 10mm이상은 Grade 4로 정의했다. 기관지점막의 불규칙정도는 기관지 내면의 결절정도(nodularity)를 주관적으로 판단하여 Grade 0에서부터 Grade 3까지 4단계로 분류하였으며 림프절의 크기는 장경을 필름상에서 직접 측정하여 10mm이상을 의미있다고 보고 그 수 및 위치, 내부의 모양, 조영증강상태 등을 기록하였다. 환자들에게는 아이나, 리팜피신, 에탐부톨, 피라진아미드 또는 스트렙토마이신의 4제 복합요법으로 기관지 결핵에 대한 치료를 시작하였는데 치료 4주까지 스테로이드(체중 1kg당 1mg의 프레드니솔론)를 병용 투여하였다. 치료시작과 같은 시기에 흉부 CT촬영을 시행한 26명의 환자중 CT촬영은 9명에서만 추적 시행할 수 있었는데 이 9명의 환자들을 대상으로 폐기능검사 및 기관지경에 의한 결핵병변의 변화를 살펴보고 아형을 결정하였으며 흉부 CT촬영소견에서의 기관지내 병변의 협착정도 및 그 주위조직, 림프절의 크기 등을 측정하여 그 변화를 알아 보고 기관지경소견의 변화와 비교하였다.

통계처리는 SPSS통계프로그램을 이용하여 Wilcoxon signed rank test를 이용하였다.

결 과

환자들의 구성은 Table 1과 같은데 연령은 17세에서 73세까지의 분포를 보였으며 20대가 12명으로 가장

Table 1. Age and sex distribution

Age	Number
10~20	1
21~30	12
31~40	2
41~50	4
51~60	2
61~70	3
71~80	2
Sex	M : F = 1 : 25
total	26

Table 2. Location of endobronchial tuberculosis lesion

1 Site involvement			
LLL	1	RUL	3
Lmain	7	Rmain	1
LUL	2		
2 Site involvement			
LMain+LLL	2	RUL+LLL	1
Rmiddle+RLL	1	Lmain+LU	3
Rmiddle+RBI	2		
3 Site involvement			
LMain+LUL+LLL			1
RMain+RBI+Rmiddle			2

많았다. 성별로는 남자가 1명인데 반해 여자가 25명으로 압도적으로 많았다.

대상환자들의 기관지병변은 Table 2와 같은데 한개의 기관지만을 침범한 경우가 14명으로 가장 많았고 두곳의 기관지를 침범한 경우가 9명, 세곳의 기관지를 침범한 경우가 3명이었으며 좌측 기관지를 침범한 경우가 16명, 우측 기관지를 침범한 경우가 9명이었고, 양측 기관지를 모두 침범한 경우는 1명이었다.

기관지병변의 침범길이는 Table 3과 같은데 10mm를 침범한 경우가 1명이었고 15mm가 4명, 25mm가

Table 3. Length of endobronchial lesion in relation to initial bronchoscopic finding

Length(cm)	Bronchoscopic finding						
	AC*	AC+Gr [#]	AC+FS ^{**}	FS	T ^s	NB ^{**}	HE ^{ss}
1.0							1
1.5	1			1	1	1	
2.5	3		1	1			
3.0	2			1			
3.5				2			
4.0	2						
5.0	1						
5.5	3	1					
sum	12	1	1	5	1	2	1
unmeasurable				2	1		
total							26

* : Actively caseating type ** : Nonspecific bronchitic type
 # : Granular type ** : Fibrostenotic type
 s : Tumorous type ss : Hyperemic edematous type

Table 4. Patency of endobronchial lesion in relation to initial bronchoscopic finding

Patency(%)	Bronchoscopic finding						
	AC*	AC+Gr [#]	AC+FS ^{**}	FS	T ^s	NB ^{**}	HE ^{ss}
≤ 10				3	1		1
11~20	1		1	1			
21~30	1						
31~40	1			1			
41~50	3	1		2			
51~60	1						
61~70	1					1	
71~80						1	
81~90	3				1		
91~100	1						
sum	12	1	1	7	2	2	1
total							26

* : Actively caseating type ** : Nonspecific bronchitic type
 # : Granular type ** : Fibrostenotic type
 s : Tumorous type ss : Hyperemic-edematous type

Table 5. Thickening of peribronchial cuff of endobronchial lesion in relation to initial bronchoscopic finding

Thickening (grade)	Bronchoscopic finding						
	AC*	AC+Gr*	AC+FS**	FS	T ^s	NB**	HE ^{s s}
0	1				1		
1	2						
2	5			1		1	
3	2	1	1	3		1	1
4	2			1			
sum	12	1	1	5	1	2	23
unmeasurable				2	1		3
total							26

* : Actively caseating type

: Granular type

s : Tumorous type

** : Nonspecific bronchitic type

** : Fibrostenotic type

s s : Hyperemic edematous type

Table 6. Degree of luminal irregularity of endobronchial lesion in relation to initial bronchoscopic finding

Irregularity (grade)	Bronchoscopic finding						
	AC*	AC+Gr*	AC+FS**	FS	T ^s	NB**	HE ^{s s}
0	2				1		
1				1			
2	7	1		2		2	1
3	3		1	2			
sum	12	1	1	5	1	2	23
unmeasurable				2	1		3
total							26

* : Actively caseating type

: Granular type

s : Tumorous type

** : Nonspecific bronchitic type

** : Fibrostenotic type

s s : Hyperemic edematous type

5명, 30mm가 3명, 35mm가 2명, 40mm가 2명, 50mm가 1명, 55mm가 5명이었으며 폐엽의 완전허탈에 의해 길이의 측정이 불가능했던 경우는 3명(1명은 종양형, 2명은 섬유성 협착형)이었다. 기관지경소견에 따른 기관지결핵의 아형은 건락성 괴사형이 12명으로 가장 많았고 섬유성 협착형이 7명, 비특이

성 기관지염형이 2명, 종양형이 2명, 부종-충혈형이 1명이었고 기관지결핵의 두 아형이 비슷한 정도로 있어서 어느 한 아형으로 분류가 어려웠던 경우가 2명이었으며 궤양형은 1명도 없었다. 기관지경소견에 따른 기관지결핵의 아형간에 침범길이를 비교해보면 활동성이 있는 건락성 괴사형에 비해 병변의 경과가 많

Table 7. Number and location of lymph node enlargement on initial CT finding

No. of ≥ 1 cm L/N		Patient (Number)	
0		6	
1		3	
2		6	
3		3	
4		2	
5		4	
6		2	

Left L/N (pt. number)		Right L/N (pt. number)	
2L	1	2R	10
4L	3	4R	9
6	1	5	2
8L	2	7*	13
10L	3	8R	3
11L		10R*	9
		11R*	7

* : central necrosis with ring enhancement

이 진행된 섬유성 협착형의 경우가 침범길이가 짧은 것을 알 수 있었다.

병변이 있는 기관지의 협착정도는 Table 4와 같은데 10% 이하의 개통성(patency)을 보인 경우에서부터 90% 이상의 개통성을 보인 경우까지 다양했으며 41~50%의 개통성을 보인 예가 6명으로 가장 많았다. 아형에 따른 차이를 보면 건락성 괴사형의 경우는 12명중 50%인 6명에서 기관지내강의 50% 이상이 개통성을 보인 반면에 섬유성 협착형은 무기폐를 포함하여 측정가능하였던 7명 모두가 50% 미만의 개통성을 보였다.

결핵에 이환된 기관지 및 주위조직의 비후정도는 Table 5와 같은데 5~10mm가 9명으로 가장 많았고 무기폐를 보인 3명에서는 측정이 불가능하였다. 건락성 괴사형은 Grade 0에서 Grade 4까지 다양한 정도

의 기관지벽비후를 보인 반면에 섬유화가 있는 협착형은 Grade 2이상의 비후를 보였고 종양형은 주위 기관지벽의 비후를 관찰할 수 없었다.

기관지내부의 점막의 불규칙도는 Table 6과 같은데 무기폐를 보인 3명을 제외하고 아형에 따른 차이는 관찰되지 않았으며 종양형에서는 기관지점막의 이상을 관찰할 수 없었다.

병변주위의 림프절종대는 10mm 이상을 비정상적으로 정의할때 Table 7과 같은 결과를 얻었는데 림프절종대를 보인 환자들은 26명중 20명으로 77%였으며 환자에 따라 1개에서 6개까지의 림프절종대를 보였다. 가장 높은 빈도를 보인 림프절은 ATS분류상으로 2R, 4R, 7, 10R 등이었다. 3명에서는 CT상 각각 7, 10R, 11R부위의 림프절종대가 내부에 중심성괴사로 생각되는 낮은 음영도 및 환상조영증강소견을 보였고 이중 2명에서는 림프절종대가 기관지를 직접 압박하고 있었다.

흉부 CT촬영을 항결핵제에 의한 치료시작후 5~6주에 추적 시행한 9명에서 기관지경소견의 변화와 CT소견의 변화를 비교한 결과는 Table 8 및 Fig. 1~3과 같다. 대부분의 환자에서 기관지경소견은 치료시작 4~5주에 섬유성 협착형으로 변했는데 흉부 CT소견상 기관지벽의 비후와 점막의 결절정도, 림프절종대, 폐기능은 9명 모두에서 비슷하거나 호전되는 양상을 보인 반면에 기관지내강의 협착정도는 6명에서는 호전된 반면에 3명에서는 오히려 악화되는 양상을 보였다. 악화된 예들은 대개 기관지 및 주위조직의 비후정도도 호전되지 않았음을 알 수 있다. 특히하게도 치료초기에 기관지경소견상 섬유성 협착형으로 분류된 경우중 2예가 기관지내강의 협착정도가 많이 개선된 결과를 보여주었지만 기관지내강의 호전여부와 폐기능의 변화와는 상관관계가 없었다. CT추적검사를 시행한 9명의 환자들의 폐기능검사소견의 변화 및 CT소견의 변화는 Table 9와 같은데, 치료후 기관지벽의 비후와 림프절의 종대는 의미있게 호전되었지만 폐기능 및 기관지내강의 협착, 점막의 불규칙도에는 의미있는 변화가 없었다.

Table 8. Change of CT finding of endobronchial tuberculosis in relation to change of bronchoscopic finding

Change of Bronchoscopic type	patency (%)		peri. cuff (grade)		mucosal irre. (grade)		enlarged L/N (number)		FVC (L)	
	Tx(-)	(+)	Tx(-)	(+)	Tx(-)	(+)	Tx(-)	(+)	Tx(-)	(+)
① AC*→FS**	55	40	2+	2+	3+	2+	6	1	2.38	2.99
② AC→ACFS*	25	17	1+	1+	2+	2+	0	0	2.88	2.78
③ AC→ACFS	50	57	2+	2+	2+	1+	2	0	3.0	3.3
④ ACFS→FS	67	83	3+	2+	3+	3+	3	0	2.4	2.36
⑤ AC→FS	10	17	4+	3+	2+	2+	1	0	2.2	2.17
⑥ AC→FS	75	54	2+	2+	2+	2+	2	0	2.36	2.56
⑦ FS→FS	50	90	4+	3+	3+	3+	5	0	1.77	1.7
⑧ AC→FS	33	67	4+	2+	3+	2+	2	0	1.76	2.98
⑨ FS→FS	33	67	3+	2+	3+	2+	3	0	2.85	3.3

* : Actively caseating type ** : Fibrostenotic type

* : Mixed form of actively caseating- and fibrostenotic-type




Fig. 1. Changes of chest CT findings in actively caseating type of endobronchial tuberculosis before(a) and after(b) treatment. There were marked improvement in bronchial narrowing, peribronchial cuffing and parenchymal nodules after anti-tuberculosis treatment. Lingular segmental bronchi of left upper division, which had not visualized before treatment, could be seen after treatment.

고 찰

기관지결핵에서 흉부 CT촬영의 역할에 대해선 그동안 많은 연구들이 있었다. 대부분의 연구결과 흉부 CT촬영은 기관지경검사와 더불어 기관지결핵의 진단

및 추적에 매우 유용하며 기관지경검사의 단점을 보완하는 역할을 하는 것으로 알려져 있다¹⁸⁾. 1990년도¹⁸⁾ 등은 흉부 CT촬영의 진단적 유용성에 대하여 폐양, 울혈, 미묘한 내강변화 등을 관찰하는데 있어서는 기관지경에 비해서 민감도가 떨어지지만 심한 호흡

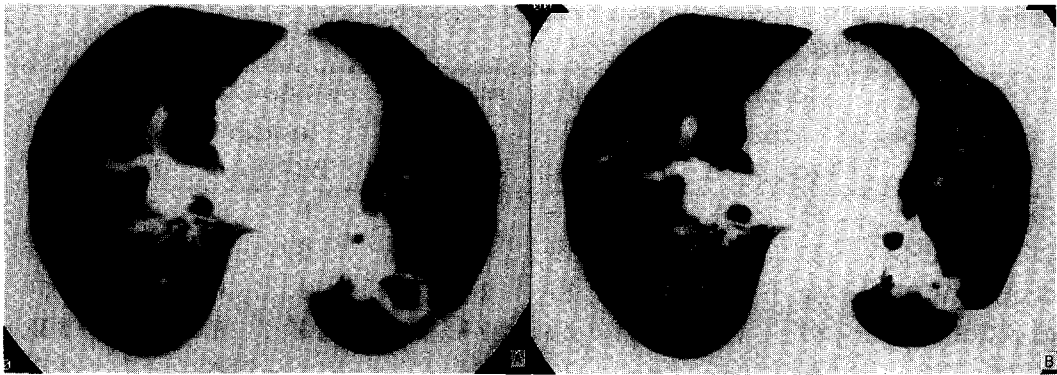

Fig. 2. Changes of chest CT findings in actively caseating type of endobronchial tuberculosis before(a) and after(b) treatment There were marked improvement in bronchial narrowing and peribronchial cuffing, and contraction of cavity after one month of anti-tuberculosis treatment

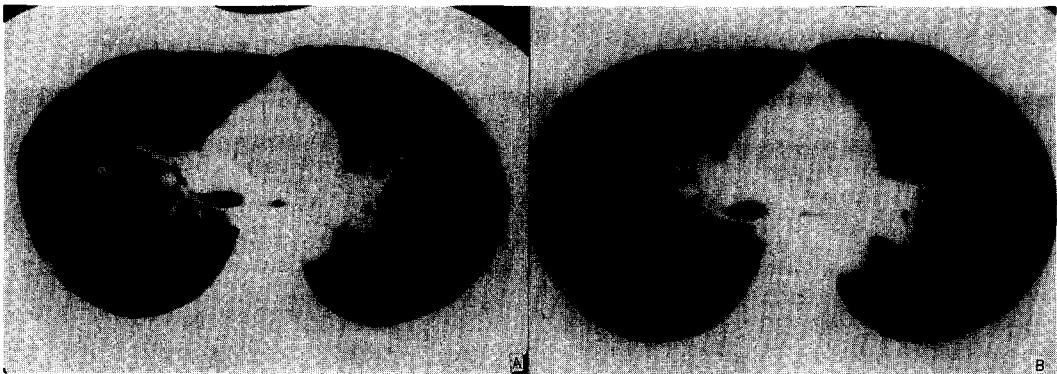


Fig. 3. Changes of chest CT findings in fibrostenotic type of endobronchial tuberculosis before (a) and after(b) treatment There was no significant change in luminal narrowing of left main bronchus despite of anti-tuberculosis treatment

곤란으로 기관지경검사를 할 수 없는 환자에서의 기관지병소의 관찰이 가능하고 기관지경으로 평가하기 곤란한 말단 기관지병소를 평가할 수 있다고 주장하였다. 이들은 또한 기관지결핵의 CT 소견으로 기관지병변에 의한 기도내부의 협착 및 주위 림프절에 의한 압박, 내강폐쇄, 기관지벽의 두께증가, 기관지주위 지방조직의 소실 및 기관지주위의 연부조직, 기관지의 조영증강효과 등을 보고하였고 강²⁰⁾ 등은 기관지결핵의 CT소견을 Naidich²⁴⁾ 등의 제안에 의거하여 협착의

경우는 smooth narrowing, irregular narrowing, focal nodular narrowing으로, 기도폐쇄의 경우는 V-shaped obstruction, smooth tapered obstruction, abrupt amputation 등으로 분류했을때 대부분 내과적 치료로 호전되었고 단지 1예의 V-shaped obstruction만이 변화되지 않았다고 하였다.

그러나 위의 연구들은 대부분 영상에 중점을 두어서 실제 협착이 진행된 기관지결핵환자들에게 필요한 적극적 치료를 고려할때 필요한 CT소견에 관해서는 미

Table 9. Comparison of PFT value and CT finding between before- and after 1 month of-treatment(n=9)

parameter	before Tx.	after Tx.	p value
FVC(% predicted)	76.8±11.9	79.1±14.9	NS
FEV1(% predicted)	68.0±11.2	72.0±14.9	NS
FEV1/FVC(%)	76.3±9.9	72.0±10.7	NS
Peribronchial cuff(grade)	2.06±0.73	2.78±1.09	p<0.05
Narrowing(%)	56.9±23	45.3±26	NS
Mucosal Irregularity(grade)	2.11±0.60	2.55±0.53	NS
enlarged L/N	2.67±1.9	0.11±0.33	p<0.05

진한 점이 있었다. 따라서 저자들은 기관지성형술, 풍선확장술, 전기소작요법 등의 적극적인 치료를 염두에 두고 CT소견을 분석하였다. CT 및 기관지경의 추적 검사시점을 치료후 1개월로 정한 것은 기관지경소견이나 폐기능상의 변화가 치료후 1개월에 가장 많은 것으로 관찰된 저자들의 연구결과^{21, 23)}를 바탕으로 하였다. 그러나 연구자들중에는 유의한 폐실질병변의 호전이 치료후 최소 2개월이후에 관찰되었다는 점을 들어서 CT의 적절한 추적검사시기를 치료후 2개월이 적당하다고 주장하기도 한다¹⁹⁾. CT의 다른 문제점으로는 스캔이 되는 위치가 검사자에 따라 또는 환자의 호흡상태에 따라서 달라지고 또한 기관지의 주행방향이 일정하지 않아 평행으로 찍히기도 하고 종주하거나 사선방향으로 찍히기도 하기 때문에 절대적인 수치화가 어렵다는 점이다. 본 연구에서는 이런 문제점들을 최소화하기 위해 한명의 검사자가 스캔부위를 결정했고 환자가 최대한 흡기한 상태에서 촬영을 했으며 기관지내강의 협착이 있는 경우에는 병변이 있는 기관지를 병변이 없는 반대편의 기관지와 비교하여 상대적인 수치로 표시하였다.

대상환자들은 연령상 20대, 30대가 14명으로 가장 많아서 기관지결핵의 호발연령이 20~30대의 젊은 연령층이라는 기존의 보고들과 일치된 결과를 얻었으나 성비에 있어서는 남자가 26명중 1명에 불과하여 전체적인 기관지결핵환자들의 성비와는 다를 수도 있을 것이다.

침범된 기관지의 위치를 보면 좌측 주기관지를 침범한 경우가 13명(단독으로는 7명)으로 가장 많았는데 이는 도¹⁸⁾, Watanabe¹⁶⁾등의 연구와 일치하는 결과이며, 기관지결핵 병변이 좌측을 침범한 경우가 16명으로 우측을 침범한 9예보다 상대적으로 많았는데 좌측의 발생빈도가 비슷하거나 우측이 우월했던 연구들과는¹⁷⁾ 차이가 나지만 연구자들중에는 좌측을 주로 침범한 경우를 발표한 경우도^{18, 27)} 있었다.

병변을 기관지경소견에 의해 분류해보면 기관지내의 병변자체에 의한 경우가 24명이었고 주위 림프절의 침범에 의한 병변이 2명이었는데, 기관지내의 병변은 기관지경소견에 따른 분류상 건락성 괴사형이 12명, 섬유성 협착형이 7명으로 두 개의 아형이 26명의 대상환자중 73%인 19명으로 대다수를 차지하였다. 그리고 종격동림프절이 기관지벽을 뚫고 기도내부로 돌출된 중앙형은 7.7%인 2명으로 Lee¹⁹⁾, 김²⁵⁾등이 보고한 20.5%, 23%의 빈도보다는 적었다. 정²¹⁾등의 연구에 따르면 기관지경에 의한 추시상 건락성 괴사형은 대부분의 예에서 내과적 치료에도 불구하고 섬유성 협착형으로 이행하였다. 따라서 본 연구의 대상환자들의 기관지병변은 염증이 있으면서 비교적 후기의 경과를 보이는 활동성 병변에서 비가역적인 섬유화병변까지를 주로 반영하고 있다고 할 수 있겠다.

기관지내경의 감소를 기준으로 CT촬영에서 추정된 기관지병변의 길이는(Table 3) 10mm에서 55mm까지의 분포를 보였는데 기관지경소견에 따른 분류상

섬유성 협착형에서는 건락성 피사형의 경우보다 그 침범된 길이가 전반적으로 짧아서 중심부위를 제외한 주변의 병변은 치료에 의해서 협착을 일으키지 않고 호전됐음을 시사해준다. 그러나 기관지 점막병변의 경우에 CT촬영은 진단의 정확도가 기관지경에 비해 떨어지므로¹⁸⁾ 실제병변의 범위는 더 클 수가 있겠다. 또한 본 연구에서는 기관지병변의 길이를 측정하는데 있어서 병변이 관찰된 필름의 수를 세어서 간접적으로 판단했기 때문에 오차가 생겼을 가능성도 배제할 수 없으므로 나선형 전산화단층촬영(spiral CT)을 이용하여 기관지를 종축이나 사선방향으로 절단후 병변의 길이를 직접 측정하는 것이 보다 정확할 것으로 보인다. CT촬영에 의한 추적검사에서 기관지병변의 길이를 비교하는 것은 앞서의 문제점과 더불어 촬영위치가 일치해야만 변화를 정확히 평가할 수 있다는 문제도 있어 본 연구에서는 CT촬영에 의한 추적검사에서 병변의 길이는 비교하지 않았다.

CT촬영으로 측정한 기관지협착정도는 정상에서부터 기관지의 완전폐쇄에 이르기까지 다양했는데 기관지경소견에 따른 아형으로 나누어 비교해보면 정상인 100%에서부터 10% 정도의 개통성에 이르기까지 다양한 분포를 보이고 있고 4예에서는 10% 미만의 개통성을 보이는 것을 알 수 있다. 그러나 Table 8에서 보면 기관지경검사상 비가역적인 섬유화단계라고 판단되어 섬유성 협착형으로 분류되었던 2예(7번 및 9번 환자)는 CT검사로 추적했을때 각각 50%에서 90%, 33%에서 67%로 기관지내강의 협착이 호전되는 것을 볼 수 있었다. 반면에 9명중 3명은 지속적인 약물요법에도 불구하고 내강의 협착이 오히려 진행되었는데 기관지결핵의 초기에는 활동성병변에 의해서 기관지협착이 발생하지만 병변의 경과중 반흔화가 나타나기 시작하면 비특이적인 육아종의 형성 등으로 협착이 진행되는 것으로²⁶⁾ 생각된다. 이런 결과들은 기관지경에 의한 육안적 소견만으로는 기관지결핵의 추후경과를 정확히 판단하기가 어려우며 기관지주위 조직이 협착에 중요한 변수가 된다는 것과 약물요법 이외의 적극적인 기관지결핵의 치료는 가능하면 질병

경과 후기에 시행되어야함을 암시한다.

기관지벽의 비후정도(Table 5)는 26명중 80.1%인 21명에서 관찰되었는데 기관지벽의 두께를 측정할 수 없었던 3예를 제외하면 21명은 91%를 차지하는데, 이 결과는 도 등¹⁸⁾의 보고인 60%보다 높았다. 이 원인으로는 대상환자의 차이에서 기인할 수도 있지만 기관지벽의 비후여부를 본 연구에서는 절대적인 수치로 2mm이상으로 정한데 비하여 도 등의 연구에서는 정상 우측 주기관지의 후벽과 비교하여 정했기 때문이라고도 생각할 수 있다. 특이한 점은 종양형에 의한 경우는 기관지벽의 비후가 관찰되지 않았는데 이런 소견은 종양형 기관지결핵의 발병기전이 기관지벽으로의 균의 침범에 의해 발생하는 다른 아형들과는 다를음을 시사한다. CT촬영으로 추적해 본 결과 기관지벽의 비후는 약물치료에 의해서 유의하게 호전되는 것을 알 수 있는데 일반적으로 약물치료중에 기관지내강의 협착정도에 큰변화가 없거나 악화되었을 경우에는 기관지벽의 비후정도도 변화가 없었다. 따라서 기관지벽의 염증정도가 병의 경과중에 기관지협착정도를 결정하는 중요한 요인이라는 것을 알 수 있었다.

기관지내강의 불규칙정도는 26명의 환자중에서 77%인 20명에서 관찰되었는데, 기관지의 완전폐쇄로 인해 평가가 불가능하였던 3예 그리고 기관지경검사상 종양형이었던 1예 및 건락성 피사형 2예에서는 CT소견상 점막의 이상소견을 발견할 수 없었다. 건락성 피사형 2예에서는 기관지경검사상 뚜렷한 기관지내강내 병변이 있었으므로 기관지경에 의한 육안적 관찰보다 CT촬영의 예민도가 떨어짐을 알 수 있었다. 또한 CT촬영에 의한 기관지내의 불규칙 정도는 결핵 병변뿐만 아니라 기관지내의 분비물 등에 의한 것일 수도 있어서 특이도도 떨어질 것으로 생각된다.

10mm이상의 의미있는 종격동 림프절종대는 77%인 20명에서 관찰되었는데 그중 3명에서는 내부에 저음영 및 주위 조영증강효과 등의 소견을 보였고 3명중 2명은 기관지를 외부에서 내부로 압박하는 양상을 보였다. 이들 2명은 기관지경검사상에서도 기관지를 직접 침범하는 종양형으로 분류되었는데 이런 소견

은 기관지결핵의 병인에서 림프절종대가 기관지를 직접 침입하는 것이 발생기전이 된다는 증거이다. 종격동림프절의 종대는 2R, 4R, 10R 등 우측 부위가 좌측 부위에 비해서 많았는데 이런 소견은 임²⁷⁾, 도¹⁸⁾ 등의 기존의 보고와 같았다. 종격동림프절의 종대는 항결핵제치료후 1개월의 CT추적검사에서 급속한 호전양상을 보여 항결핵치료가 가장 민감한 반응을 보였다. CT촬영을 추적하였던 환자들의 폐기능검사성적은 항결핵제에 의한 치료후 4주에 의미있는 변화가 없었는데 이런 결과는 저자들이 68명의 기관지결핵환자를 대상으로 폐기능검사성적을 추적했을때 치료후 1개월에 의미있는 향상을 보였다는²³⁾ 것과는 상이한 결과이다. 이런 결과는 아마도 병변이 더 심하고 진행된 경우의 소수환자들만이 연구대상이 된 데서 기인한 선택의 오류였을 가능성이 크다. 위의 결과에서 보듯이 림프절종대는 약제에 의한 치료에 빨리 호전되며 림프절의 기관지침범에 의해 폐쇄양상을 보일 때에도 침범하는 기관지벽의 비후가 없기 때문에 전기소작법 등을 시술한 이후에도 섬유화에 의한 협착등 후유증이 적을 것으로 추정된다. 그러나 섬유성 협착으로 귀결된 기관지내 병변은 기관지경소견보다 실제로 침범된 길이가 길고 기관지벽 및 주위조직의 비후가 남아 있어서 레이저나 전기소작술에 의한 치료에도 불구하고 좋은 결과를 기대하기 어려울 수 있다. 기관지벽의 비후는 일반적으로 치료중에 호전되는 양상을 보이지만 앞서 지적했듯이 적극적 치료의 대상이 되는 경우, 즉 기관지협착의 호전이 적거나 오히려 악화되는 경우는 기관지비후도 변화가 없으므로 전기소작요법이나 레이저요법등을 시행할 때 역설적으로 기관지벽이 천공될 위험성을 다소나마 줄이는 역할을 할 수도 있을 것으로 생각된다. CT소견상 병변의 발생위치가 좌측 주기관지에 가장 많고 병변의 길이가 55mm까지 이를 수도 있다는 사실은 기관지결핵의 수술적 치료에 상당한 제약을 가져올 것으로 보인다. 즉 병변을 제거해서 폐기능을 호전시키고 협착후의 기관지합병증 등을 예방하려면 병변부위를 모두 제거하는 것이 가장 이상적인데 병변이 클 경우에는 이런 두가지 목적을 모두 만

족시키기가 쉽지 않다는 것이다. 실제로 Watanabe 등¹⁶⁾의 경험에서도 폐기능을 유지하거나 호전시키면서 침범된 기관지병변을 최대한 제거하려면 sleeve resection같이 어려운 수술법을 사용하여 폐기능을 최대한 보전하는 시술이 행해져야 할 것으로 보인다¹⁶⁾. 최근 온¹⁴⁾ 등은 기관지결핵에 의한 협착병변을 풍선 카테터를 이용하여 치료한후 다수에서 폐기능의 향상을 보였다고 발표했는데 이와는 반대로 시술후의 기도벽의 지지성이 상실되어 만족스럽지 못한 결과를 보고한 경우도 있다¹³⁾. 이는 병변자체나 섬유화가 진행된 상태 등이 다른 데에서 기인한 것으로 기관지병변중 일부분만이 심한 협착을 보이는 경우에는 풍선카테터가 효과가 있을 것으로 생각되며, 온 등을 포함한 대부분의 연구에서도 지적했듯이 풍선카테터요법은 섬유화가 진행된 상태에서는 치료성적이 좋지 않으므로 이 경우에는 스텐트삽입술로 좋은 결과를²⁸⁾ 기대할 수 있을 것으로 보인다. 그러나 기도협착이 일부분만에 국한되어 풍선카테터요법이나 스텐트요법²⁸⁾의 적용이 되는 증례에는 한계가 있고 본 연구에서도 나타났다듯이 섬유화가 된 상태라고 판단되었던 경우가 약물치료만으로 호전되는 경우도 있어서 더 많은 증례를 통한 경험축적이 필요한데, 방법론적으로는 전향적인 연구로 기존의 횡단면의 촬영에 의지하는 conventional CT가 아니고 기관지의 종주를 종축 및 사선방향에서 정확히 측정할 수 있고 입체적인 영상이 가능한 spiral CT가 사용되어야 할 것으로 판단된다.

요 약

연구배경 :

기관지결핵에서 항결핵치료 전에 기관지경 및 CT검사를 시행하고 기관지경소견에 따른 기관지결핵의 아형별로 CT소견을 비교하여 CT의 역할에 대해서 알고자 하였고 치료후 1개월에는 기관지경 및 CT검사를 추시하여 기관지경소견에 따른 기관지결핵의 아형이 변함에 따라 CT소견은 어떤 변화를 보이는지를 알아 보고자 하였다.

방 법

1991년 11월부터 1996년 3월까지 보라매병원에서 기관지경 및 조직검사를 통해 기관지결핵으로 확진된 26명을 대상으로 치료전에 CT를 시행하여 기관지경 소견에 따른 아형을 구분하고 CT소견을 비교하였고 이중 9명에서는 항결핵치료후 1개월에 기관지경, CT 및 폐기능검사를 추적 검사하여 기관지경의 소견에 따른 CT소견의 변화와 폐기능의 변화를 알아보고 다음과 같은 결과를 얻었다.

결 과 :

대상환자들은 총 26명이었고 연령은 17세에서 73세의 분포를 보였으며 성별로는 남성이 1명, 여성이 25명으로 여성이 압도적으로 많았다.

대상환자들의 기관지병변은 1곳을 침범한 경우가 14예, 2곳을 침범한 경우가 9예, 3곳을 침범한 경우가 3예 였고, 이환된 위치는 좌측 주기관지를 침범한 경우가 13예(단독침범 7예 포함)로 가장 많았다.

이환된 기관지의 길이는 10mm에서 55mm까지 다양하였고 섬유성 협착인 경우에는 이환된 길이가 건락성 괴사형에 비해서 짧았다.

기관지의 협착은 26명중 25명(96%)에서 관찰되었는데 폐엽의 허탈에서부터 경미한 협착에 이르기까지 다양했으며, 일반적으로 섬유성 협착인 경우에는 협착의 정도가 건락성 괴사형에 비해서 심했다.

기관지주위조직의 비후는 측정가능했던 23명중 21명(91%)에서 관찰되었는데 섬유성 협착인 경우의 비후의 정도가 건락성 괴사형에 비해서 심했다.

기관지점막의 불규칙성도는 각 아형별로 의미있는 차이를 보이지 않았다.

중격동림프절의 종대는 26명의 환자중 77%인 20명에서 관찰되었으며 우측에서 우월하게 관찰되었고(1:5.2), 2예에서는 종대된 림프절이 기관지벽을 침입하여 기관지경검사상 종양형으로 분류되었다.

항결핵치료후 1개월에 기관지경과 CT를 추적 검사했을때 기관지벽주위의 비후 및 중격동림프절의 종대는 유의하게 호전되었으며 기관지내강의 협착은 9명중 6명에서 호전된 반면 3명에서는 오히려 악화되었

다.

결 론 :

기관지결핵에서 CT검사는 기도자체의 병변의 길이, 기도협착의 정도 및 기도주위조직의 비후, 중격동림프절종대 등의 소견을 잘반영하므로 기관지경검사와 상호 보완되는 역할을 한다.

참 고 문 헌

1. Ip MSM, So SY, Lam WK, Mok CK. Endobronchial tuberculosis revisited. *Chest* 89: 727. 1986
2. Jokinen K., Palva T, Nuutinen J. Bronchial findings in pulmonary tuberculosis. *Clin Otolaryngol* 2: 139, 1977
3. Shulutko ML, Kaxak TI, Tarasov AS. Chapter 9, Tuberculosis, In Lukomsky GI(Ed.) *Bronchology*, 1st Ed., p287, St Louis, CV Mosby Co 1979
4. 한성구. 폐결핵. 한용철 임상호흡기학, 초판, p 165, 서울, 일조각 1990
5. Watanabe Y, Murakami S, Iwa T. Bronchial stricture due to endobronchial tuberculosis. *Thorac Cardiovasc Surg* 36: 27, 1988
6. Williams DJ, York EL, Nobert EJ, Sproule BJ. Endobronchial tuberculosis presenting as asthma. *Chest* 93: 836, 1988
7. Matthews JI, Matarese SL, Carpenter JL. Endobronchial tuberculosis simulating lung cancer. *Chest* 86: 642, 1984
8. Lee JH, Park SS, Lee DH, Shin DH, Yang SC, Yoo BM. Endobronchial tuberculosis, clinical and bronchoscopic features in 121 cases. *Chest* 103: 990, 1992
9. Warren W, Hammond AE, Tuttle WM. The diagnosis and treatment of tuberculous tracheobronchitis. *Am Rev Tuberc* 37: 315, 1938
10. Eloesser L. Bronchial stenosis in pulmonary tu-

- berculosis. *Am Rev Tuberc* 30 : 123, 1934
11. Han JK, Im JG, Park JH, Han MC, Kim YW, Shim YS. Bronchial stenosis due to endobronchial tuberculosis : successful treatment with self-expanding metallic stent. *AJR* 159 : 971, 1992
 12. 정희순, 현인규, 한성구. 종양형 기관지결핵에서 기도협착에 대한 기관지경적 전기소작요법. 결핵 및 호흡기질환 38 : 347, 1991
 13. 임정기, 한문희, 박재현, 한성구, 김건열. 벌룬(Balloon)을 이용한 기관지 협착 확장술. 대한방사선 의학회지 24 : 100, 1988
 14. 온준상, 이영실, 윤상원, 등. 협착성 기관지 결핵의 풍선카테타요법(II). 결핵 및 호흡기질환 43(5) : 701, 1996
 15. 정희순, 한성구, 심영수, 등. 기관지결핵에 의한 기도협착에서 풍선카테터를 이용한 기도확장요법. 결핵 및 호흡기질환 38 : 236, 1991
 16. Watanabe Y, Murakami S, Iwa T. Bronchial stricture due to endobronchial tuberculosis. *Thorac. cardiovasc. Surgeon* 36 : 27, 1988
 17. 윤세라, 전우기, 심재찬, 김호균, 한창열, 염호기. 성인의 기관지결핵의 전산화단층촬영 소견 : 기관지경과의 비교. 대한방사선의학회지 34(1) : 63, 1996
 18. 도영수, 임정기, 한준구, 김원홍, 한만청, 김주완. 기관 및 기관지 결핵의 CT소견. 대한방사선의학회지 26(2) : 322, 1990
 19. Lee KS, Kim YH, Kim WS, Hwang SH, Kim PN, Lee BH. Endobronchial tuberculosis : CT features. *J Comput Assist Tomogr* 15 : 424, 1991
 20. 강병철, 김상진, 김형중. 기관지결핵환자의 내과적 치료중 또는 치료후의 기관지변화에 대한 전산화 단층촬영 소견. 대한방사선의학회지 32(1) : 77, 1995
 21. 정희순, 이재호. 활동성 기관지결핵에서 치료 경과에 따른 기관지경소견의 변화. 결핵 및 호흡기질환 42(1) : 25, 1995
 22. 정희순, 이재호, 한성구, 등. 기관지결핵의 기관지경소견에 따른 분류. 결핵 및 호흡기질환 38 : 108, 1991
 23. 정희순, 이재호. 기관지결핵의 임상상 및 폐기능검사에 관한 연구. 결핵 및 호흡기질환 43(2) : 147, 1996
 24. Naidich DP, Lee JJ, Garay SM, McCauley DI, Aranda CP, Arthur DB. Comparison of CT and fiberoptic bronchoscopy in evaluation of bronchial disease. *AJR* 148 : 1, 1987
 25. Kim YH, Kim HT, Lee KS, Uh ST, Cung YT, Park CS. Serial Fiberoptic bronchoscopic observations of endobronchial tuberculosis before and early after antituberculosis chemotherapy. *Chest* 103 : 673, 1993
 26. Leslie SS, Richard FS, Robert FS. Endobronchial tuberculosis : Serial fiberoptic bronchoscopy and natural history. *Chest* 91(5) : 644, 1987
 27. Im JG, Song KS, Kang HS. Mediastinal tuberculosis lymphadenitis : CT manifestations. *Radiology* 164 : 115, 1987
 28. Martinez-Bellarin JI, Diaz-Jimenez JP, Caston MJ, Moya JA. Silicone stents in the management of benign tracheobronchial stenosis. *Chest* 109 : 626, 1996