

골육종의 도약전이 진단에서 골스캔의 보완검사로서의 FDG-PET/CT: 증례 보고

FDG-PET/CT Complements Bone Scan with Respect to the Detection of Skip Metastasis of Osteosarcoma: A Case Report

천기정* • 최재걸* • 채인정 • 이대희 • 송상헌 • 김묘종 • 박종훈

고려대학교 의과대학 안암병원 정형외과학교실, *핵의학교실

골육종에서 드물게 발생하는 도약전이 병소는 불량한 예후 인자로서 중요한 연관성이 있기 때문에 골육종 환자의 광범위 절제술 시에 절제 범위에 포함되어야 한다. 따라서 수술 전 검사에서 골육종의 골수 내 침범에 대한 정밀한 평가가 필수적이며, 골스캔 검사는 도약전이의 발견에 있어서는 높은 위음성률을 보일수 있으며 자기공명영상 검사는 종양이 위치한 골 전체를 촬영하지 않는 경우 임상적인 증거가 없으면 간과하기가 쉽다는 단점이 있다. 이에 저자들은 주 종양 부위만을 포함한 국소 자기공명영상 촬영과 골스캔에서 발견되지 않았으나 FDG-PET/CT에서 도약 전이가 진단된 대퇴 원위부의 골육종 증례에 대해 문헌 고찰과 함께 보고하고자 한다.

색인단어: 도약 전이, 골육종, F-18 FDG-PET/CT, 골스캔

골육종은 도약 전이를 야기할 수 있는 종양으로 잘 알려져 있으며 그 가능성은 약 25% 까지도 보고되고 있으며,¹⁾ 골육종 환자에서 도약전이의 유무는 높은 국소 재발률과 낮은 무병생존율²⁾ 그리고 짧은 생존기간과 연관이 있다고 알려져 있다.³⁾ 한편 ^{99m}Tc-MDP 흡수율은 뼈의 조골 활동을 반영하므로 골스캔은 조골성 전이의 진단에 효과적이지만 다발골수종의 골수내 병변, 전이성 신세포암종, 골육종의 도약전이 같은 경우에는 민감도가 낮은 단점을 갖고 있는 것으로 알려져 있다.⁴⁾ 도약병소에 대한 골스캔의 높은 위음성률은 골육종의 치료결과에 중요한 영향을 줄 수 있다. 이에 저자들은 기본 방사선 검사(plain radiographs)나 골스캔에서 보이지 않고 초기 시행한 자기공명영상 촬영 범위에 포함되지 않았던 근위부 도약 전이 병소가 있는 대퇴 원위부 골육종의 증례를 보고하고자 한다.

관절의 통증을 동반한 운동 제한을 주소로 타 병원을 거쳐서 전 원되었다. 신체 검사상 우측 대퇴골 원위부 외측에 압통을 동반한 경미한 부종이 관찰되었으며 우측 슬관절의 운동범위의 제한이나 불안정성은 없었다. 단순 방사선 검사상 전후면 촬영에서 우측 대퇴골 원위부의 골용해 병변과 골막 반응이 관찰되었다(Fig. 1). 타 병원에서 시행한 우측 대퇴골 원위부에 대한 자기공명영상에서는 골피질 외 종괴를 동반한 골수내 골간단-단부 병변이 발견

증례 보고

24세 남자환자로 특별한 외상 없이 여러 달 동안 지속된 우측 슬

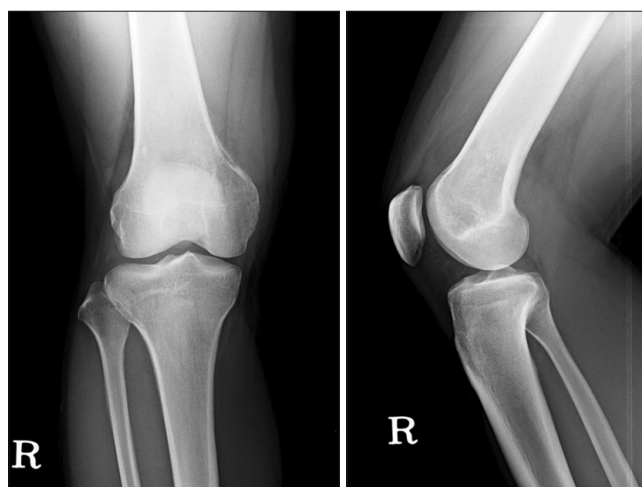


Figure 1. Plain radiographs show an osteolytic lesion of a medial aspect of distal femur in AP view.

접수일 2012년 3월 2일 심사수정일 2012년 5월 28일

게재확정일 2012년 5월 30일

교신저자 박종훈

서울시 성북구 안암동 5가 126-1, 고려대학교 안암병원 정형외과

TEL 02-920-6609, FAX 02-924-2471

E-mail pjh1964@hanmail.net

대한골관절종양학회지 : 제18권 제1호 2012 Copyrights © 2012 by The Korean Bone and Joint Tumor Society

"This is an Open Access article distributed under the terms of the Creative Commons Attribution Non-Commercial License (<http://creativecommons.org/licenses/by-nc/3.0/>) which permits unrestricted non-commercial use, distribution, and reproduction in any medium, provided the original work is properly cited."

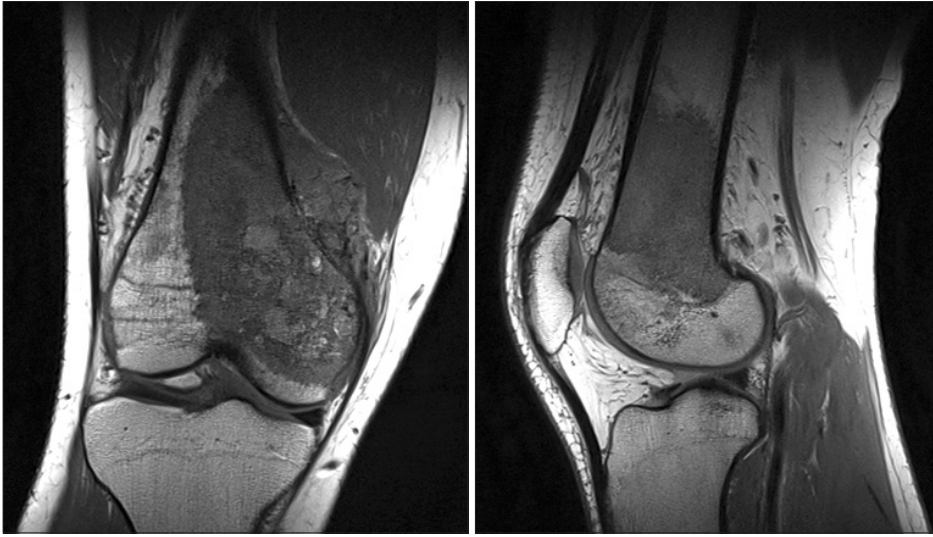


Figure 2. Coronal and sagittal T1-weighted MR image at presentation show an osteosarcoma extending approximately 10 cm from the distal femoral articular surface. There is some soft tissue extension in medial direction.

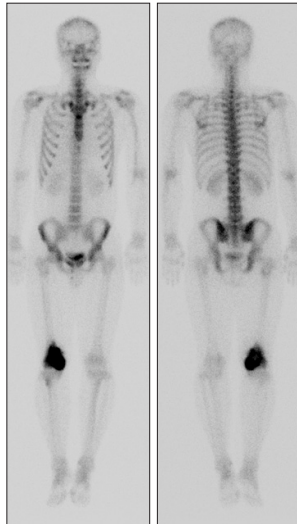


Figure 3. Whole body bone scan at presentation showing isolated area of increased uptake in medial aspect of right distal femur. There is no suspected metastatic and skip lesion.

되었으며, 주 종괴는 우측 슬관절로부터 10 cm 근위부까지 침범하였다(Fig. 2). 흉부 컴퓨터 단층 촬영과 전신골스캔(Fig. 3)에서 특이한 전이 병변은 발견되지 않았다. FDG-PET/CT에서 우측 원위 대퇴골에서 증가된 활동성이 관찰되었으며 근위부에서도 미약하나마 활동성이 증가된 종괴가 관찰되었으나 당시에는 간과되었다. 주 종괴에서 시행한 조직검사에서 전형적인 골육종으로 진단되었다. 2차례의 술 전 항암치료를 시행하였으며 근치적 광범위 절제술 전에 단순방사선검사, 전 대퇴부 자기공명영상, 골스캔, FDG-PET/CT를 시행하였다. 대퇴부 자기공명영상에서 원발 병변으로부터 9 cm 근위부에 골수 내 도약전이 병변으로 의심되는 소견이 발견되었으나(Fig. 4), 단순방사선검사와 골스캔에서는 골수내 도약병소의 증거는 보이지 않았다(Fig. 5). 그러나 FDG-

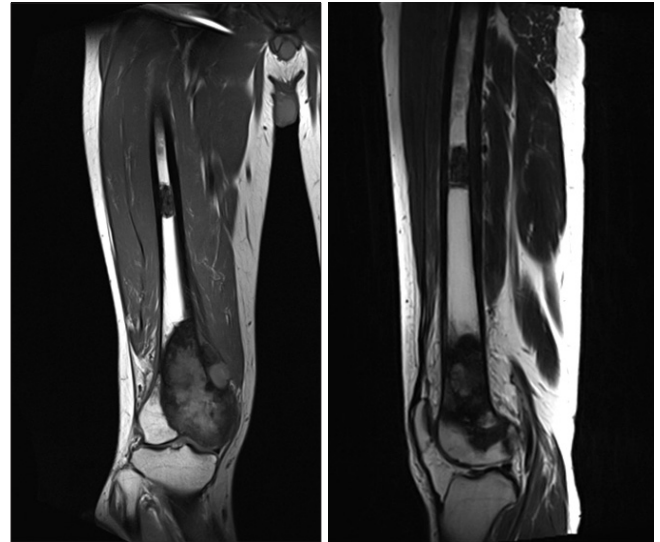


Figure 4. MR imaging of Right femur at the time of pre-operative restaging examination. T1 coronal and sagittal image of whole femur showing the skip lesion in proximal diaphysis.

PET/CT에서 대퇴부 전장 자기공명영상에서 보였던 골수내 도약병소가 관찰되었고 초기 시행하였던 FDG-PET/CT검사를 다시 확인한 결과 골수 내 도약전이를 확인할 수 있었다(Fig. 6). 수술 후 시행한 조직 검사상 도약전이 병변으로 확인되었다. 이는 골스캔의 위음성과 초기 국소 자기공명영상 촬영에서 충분한 영역을 찍지 않아 촬영 범위에 포함되지 않아 간과된 것으로 사료된다.

고 찰

항암치료의 도입과 영상 진단 장비 및 수술 방법의 발전으로 사지 구제술은 골육종의 대표적인 수술적 치료법이 되었다.⁵⁶⁾ 광범위

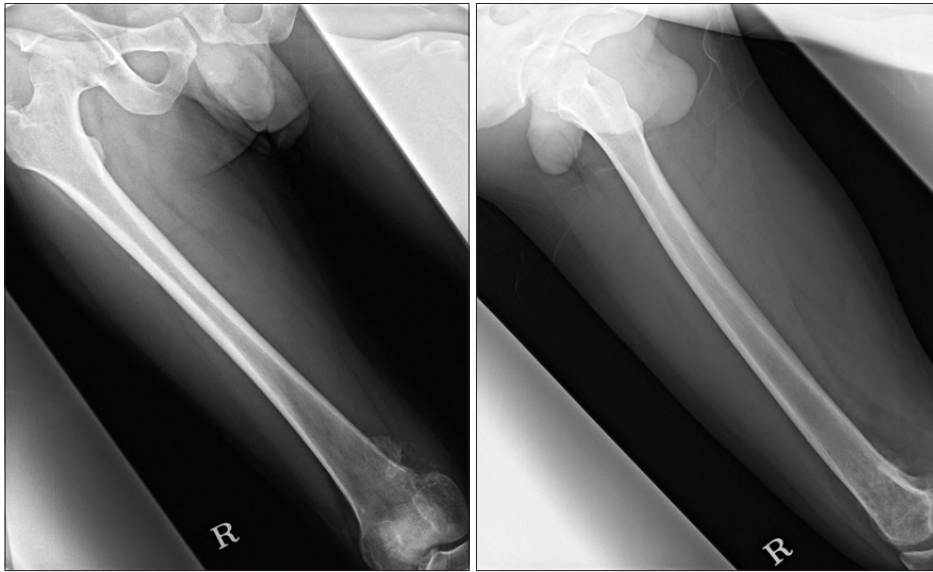
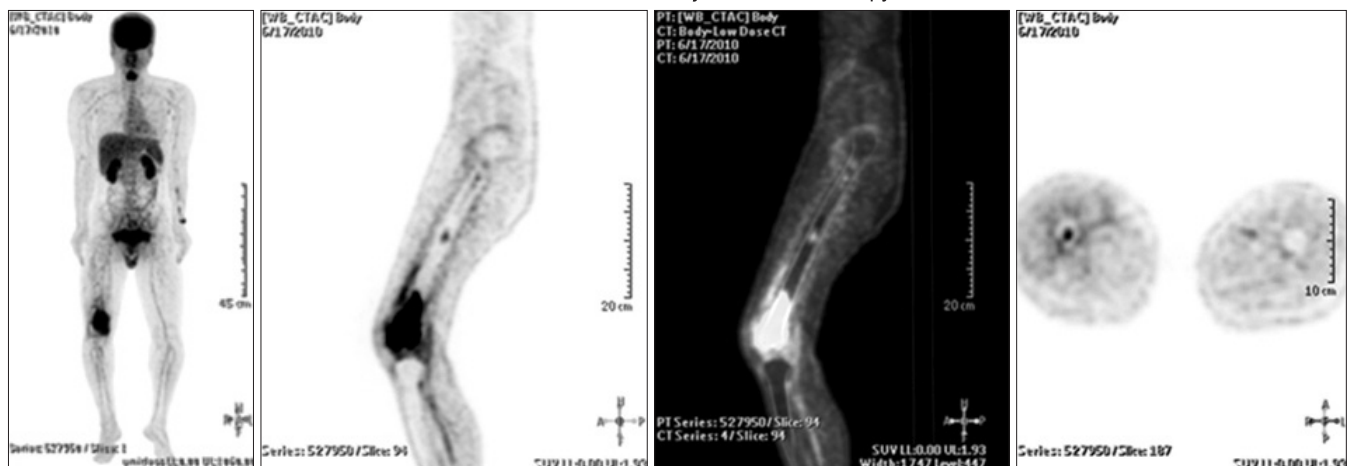


Figure 5. Plain femur AP and Lat view showing no significant skip lesion of the proximal diaphysis.

PET scan before neo-adjuvant chemotherapy



After neo-adjuvant chemotherapy

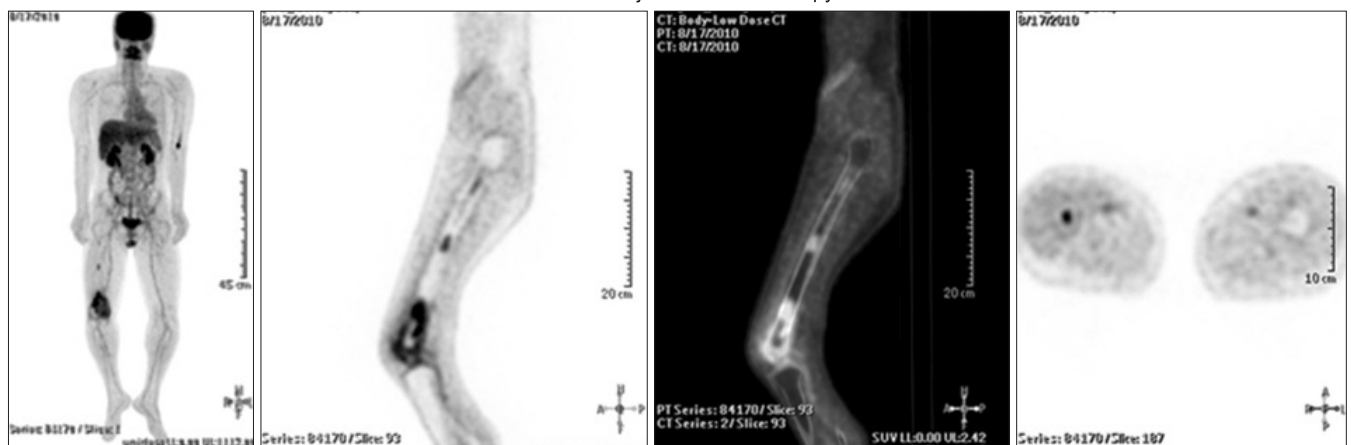


Figure 6. Initial FDG-PET scan and restaging PET scan also showing distinct skip lesion.

절제술을 전제로 하는 사지 구제술은 종양 범위에 대한 정확한 평가를 기반으로 하며 따라서 정확한 종양의 범위 평가는 최적의 치료를 위해서 필수적이라 할 수 있다. 잘못된 절제연의 평가는 부적절한 절제를 야기하고 이는 곧 국소재발로 이어질수 있기 때문이다. 도약전이란 원발 병변이 있는 골이나 관절을 넘어서 인접한 골에 조직검사상 확인된 원발 병변과 동일한 종양의 결절이 정상 조직을 사이에 두고 해부학적으로 분리된 것으로 정의한다.^{1,2)} Enneking과 Kagan에 의하면 도약전이는 국소 재발, 원격 전이, 생존율에 영향을 미치는 불량한 예후인자로서, 골육종 환자의 약 19 퍼센트 정도에서 발생한다고 보고하였다.²⁾ 또한, 도약 전이가 있는 군에서 국소 재발 및 원격 전이는 각 50%와 83%였고 도약 전이가 없는 군(18%)보다 국소(Local) 또는 주변(regional) 도약 전이가 없는 군(18%)에 보다 국소(local) 또는 주변(regional) 재발률이 높았다. 이러한 도약전이는 임상적 소견이 뚜렷하지 않아도 세심한 관찰에 의해 발견할 수 있지만, 도약 전이는 약 50% 이상의 거저 소주골이 파괴되어야 방사선 검사로 진단 가능한 것으로 알려져 있고⁷⁾ 더욱이 도약전이 병변이 공격적인 성향이 있어도 조직학적으로 골형성 활동을 보여주지 않으면 방사선 검사에서 발견될 만한 기질의 무기질 침착이 없을 수 있다는 것이 어려운 문제다. Technetium-99m methylene disphosphate (MDP)을 기본으로 한 골스캔은 골육종환자에서 도약 전이를 정확하게 진단할 수 있는 검사지만, 종종 위음성인 경우가 있다. 골스캔 검사에서 위 음성 소견으로 인한 도약전이 병변의 진단 지연은 골육종 환자 치료에 있어서 치명적인 결과를 야기할 수 있다. 한편 몇몇 저자들은 자기공명영상에 골수 침범을 조사하는 면에서 모든 다른 영상 기법에 대해 우위에 있으며 따라서 도약전이를 고려한다면 주 종양이 있는 해당 골이 모두 포함된 자기공명영상 촬영을 시행해야 한다고 주장한다.⁸⁾ 하지만 본 증례처럼 전신 골스캔이나 단순 방사선 검사에서 전이가 의심될 만한 소견이 발견되지 않는 경우 종양 주위를 중심으로 촬영된 자기공명영상 검사를 전 골이 포함된 검사로 다시 시행하기가 여의치 않는 등의 이유로 인해 자기공명영상검사의 원칙이 종종 간과되곤 한다. 최근에 많이 활용되고 있는 [¹⁸F]-2-fluoro-2-deoxy-D-glucose (¹⁸F-FDG) PET 검사는 악성과 양성 연부조직 종양을 기존의 어떤 방식보다 정확하게 감별할 수 있고, 종양의 위치와 당 대사를 묘사하여 종양의 위치를 정확히 파악할 수 있는 장점이 있다. 한 편 골스캔은 종양에 의해 골수가 침범되고 난 후의 골의 반응에 따라 나타내는 간접적인 방법인데 반해 FDG-PET 검사는 종양 그 자체의 대사에 따라 나타나는 직접적인 표현 방식이라 병의 진행과정상 전이가 골수에 국한된 시기인 초기 전이의 시점에서는 골스캔보다 진단에 우수하다고 할 수 있다.⁹⁾ 특히 골 육종 환자에서의 도약전이는 골수에 국한된 경우가 많아서 위음성이 가능한 골스캔 보다 FDG-PET 검사는 신뢰할 만한 검사라 할 수 있다. 진단 당시 시행하는 자기공

명영상 촬영은 반드시 주 병변 주위 및 해당 골이 포함되도록 촬영되어야 하며, 또한 골 스캔상 도약전이의 증거가 나타나지 않더라도 FDG-PET 검사를 통한 확인이 반드시 필요하다고 본다. ¹⁸F-FDG-PET/CT는 이미 암환자의 진단 및 병기 설정과 추시 관찰에 널리 이용되고 있으며 본 연구의 사례에서도 보듯 골육종 환자에서 도약전이의 진단에서 골스캔의 약점을 보완할 수 있는 효과적인 방법이라 할 수 있다.¹⁰⁾ 즉 ¹⁸F-FDG-PET/CT는 용해성 혹은 골수 내 골 전이 발견에 높은 민감도를 보여 골육종의 도약전이 진단에 있어 기존의 영상의학 검사 및 골스캔의 약점을 보완할 수 있는 장점이 있다.

참고문헌

1. Enneking WF, Kagan A. "Skip" metastases in osteosarcoma. *Cancer*. 1975;36:2192-205.
2. Enneking WF, Kagan A. The implications of "skip" metastases in osteosarcoma. *Clin Orthop Relat Res*. 1975;(111):33-41.
3. Wuisman P, Enneking WF. Prognosis for patients who have osteosarcoma with skip metastasis. *J Bone Joint Surg Am*. 1990;72:60-8.
4. Cheon GJ, Chung JK, Kim YK, et al. Comparison of whole body F-18 FDG PET and Tc-99m MDP bone scan for the assessment of metastatic bone lesions. *World J Nucl Med*. 2003;2:18-29.
5. Gosheger G, Gebert C, Ahrens H, Streitbuerger A, Winkelmann W, Harges J. Endoprosthetic reconstruction in 250 patients with sarcoma. *Clin Orthop Relat Res*. 2006;450:164-71.
6. Grimer RJ. Surgical options for children with osteosarcoma. *Lancet Oncol*. 2005;6:85-92.
7. Ardran GM. Bone destruction not demonstrable by radiography. *Br J Radiol*. 1951;24:107-9.
8. Berquist TH. Magnetic resonance imaging of primary skeletal neoplasms. *Radiol Clin North Am*. 1993;31:411-24.
9. Basu S, Alavi A. Bone marrow and not bone is the primary site for skeletal metastasis: critical role of [¹⁸F]fluorodeoxyglucose positron emission tomography in this setting. *J Clin Oncol*. 2007;25:1297; author reply 1297-9.
10. Hur J, Yoon CS, Ryu YH, Yun MJ, Suh JS. Accuracy of fluorodeoxyglucose-positron emission tomography for diagnosis of single bone metastasis: comparison with bone scintigraphy. *J Comput Assist Tomogr*. 2007;31:812-9.

FDG-PET/CT Complements Bone Scan with Respect to the Detection of Skip Metastasis of Osteosarcoma: A Case Report

Gi Jeong Cheon, M.D.*, Jae Gol Choe, M.D.*, In Jung Chae, M.D., Dae Hee Lee, M.D.,
Sang Heon Song, M.D., Myo Jong Kim, M.D., and Jong Hoon Park, M.D.

*Departments of Orthopedic Surgery, *Nuclear Medicine, Korea University Hospital, Seoul, Korea*

Skip lesion is not uncommon feature in osteosarcoma and considered to be importantly associated with poor prognosis factor, and thus, should be excised with the main mass. The accurate pre-operative evaluation of the intramedullary extent of osteosarcoma is essential, because it determines the level of bone resection. Among the reliable detection methods, bone scan has a drawback of high rate of false negative results and regional MRI has a difficulty to cover the whole involved lesions without clinical suspicion. The authors report a case of osteosarcoma of the distal femur with a proximal skip lesion that was not detected by either regional MR imaging or by bone scan, but which was visualized by FDG-PET/CT.

Key words: skip metastasis, osteosarcoma, F-18 FDG-PET/CT, bone scintigraphy (BS)

Received March 2, 2012 **Revised** May 28, 2012 **Accepted** May 30, 2012

Correspondence to: Jong Hoon Park, M.D.

Department of Orthopedic Surgery, Korea University Hospital, 126-1, Anamdong 5-ga, Seongbuk-gu, Seoul 136-705, Korea

TEL: +82-2-920-6609 **FAX:** +82-2-924-2471 **E-mail:** pjh1964@hanmail.net
