

## 임플란트 표면처리에 따른 골융합의 차이

황하준 · 박준봉 · 권영혁 · 허 익

경희대학교 치과대학 치주과학교실

### I. 서론

치과치료의 목표는 질병, 외상, 기형 등으로부터의 건강, 기능, 편안함, 심미, 외형을 정상적으로 회복하는 것이다. 그러나 치아상실의 수가 많고 상실기간이 오래된 환자일수록 전통방식으로 치료하기가 어렵다. 현재까지 치의학 연구는 그러한 환자를 위해 적절한 치료방법의 선택, 설계, 재료 등에 대해 진행되어 임상적용이 용이한 단계에 이르게 되었다<sup>1,4,7)</sup>.

임플란트 매식 후 치유형태 중 골융합이 치과 임플란트 시술시 가장 바람직한 치유형태로 인정되고 있지만 골조직과 임플란트의 직접적인 접촉이 전 임플란트 표면에서 일어나는 것이 아니라 골조직의 상태 및 임플란트의 종류, 표면 성상, 표면 거칠기와 수술 방법의 변화 등 주어진 환경에 따라 매우 다양한 결과로 나타나는 것으로 알려져 있다<sup>11-18)</sup>. 이렇게 다양한 요소 중 임플란트의 표면형태가 골융합 과정에 가장 큰 영향을 미치는 중요한 요소로 생각되었다<sup>12-18)</sup>.

따라서 임플란트 표면구조에 관한 연구로 초기에는 금속의 단순한 기계절삭면이 있는 임플란트 표면 구조보다 조도가 높을 것이 효과적이라는 연구결과가 많았다<sup>19-22)</sup>.

두번째 골과의 직접적인 접촉면적을 넓히기 위하여 임플란트 표면에 타이타늄 분말을 피복(plasma spray coating)법이 임상에 보고되기 시작하였다<sup>23,24)</sup>. Schroeder등(1976)<sup>23)</sup>은 티타늄 분사 피복 표면(titanium plasma-sprayed surface)이 임플란트와 골 사이에 접촉면적을 증가시킨다고 하였으며, Babbush등(1986)<sup>24)</sup>은 응력이 집중되는 곳에 타이타늄 분사 피복(titanium plasma-sprayed)을 하여 최소 화합으로써 힘의 분산에 유리하다고 보고하였다.

세번째 방법으로는 골조직의 구성성분인 수산화인염을 피복시켜 빠른 골융합을 유도하는 방법이 고안되어 생체내에서 장단점이 보고되기도 하였다<sup>13-17)</sup>. 수산화인염을 피복한 임플란트는 초기에는 골융합이 높게 나타나지만 장기간 연구에 의하면 용해되거나 떨어져 나올 수 있으며, 노출시 임플란트 주위의 염증을 야기시켜 골소실을 일으킨다는 보고가 있다<sup>13-17)</sup>.

네번째로 타이타늄의 표면에 산화알루미늄이나 산화타이타늄을 모래분사만 하거나 모래분사 후 산으로 부식하는 방법에 따른 표면처리와 골융합에 대한 연구도 보고<sup>14)</sup> 되었고, 일부학자들은 SLA표면(Sand-blasted, Large grit, Acid etched surface)으로

표면처리를 강화하여 세포의 활성을 촉진시켜 골과 임플란트의 접착을 더욱 빠르게 일으켜 치료기간을 단축할 수 있으며, 임상적으로 높은 성공률을 보고한 바 있다<sup>25)</sup>.

이번 실험에서는 서로 다른 표면처리를 한 임플란트(Implantium®, Dentium Co. 한국)를 비글견의 하악에 식립하고 조직검사를 통해 다양한 표면처리에 따른 골융합 양식 및 정도를 비교 검사 하고자 실시 하였다.

## II. 실험재료 및 방법

### 1. 실험동물 및 처치

이번 실험에서는 생후 1년 6개월에서 2년된 순종 웅성 비글견 2 마리를 사용하였다.

수술 직후 1주일 동안은 창상을 보호하기 위하여 연질사료(Mighty Dog, Frisies Co, 미국)를 주었고, 나머지 실험 전 기간 동안은 고형사료(도그라인, 대한 사료공업, 한국)를 물에 넣어 연질화시켜 공급하였다. 그리고 술후 세균감염은 예방하기 위하여 겐타미신(삼우화학공업, 한국) 2ml를 3일간 근주하였다.

### 2. 실험재료

실험에 사용한 임플란트는 직경 3.4mm, 길이 6mm인 순수 타이타늄 절삭면 임플란트(Pure titanium machined surface implant : Implantium®, Dentium Co. 한국), 산처리면 임플란트(Acid treated surface implant : Implantium®, Dentium Co. 한국)와 알루미늄 분사와 산처리면 임플란트( $Al_2O_3$ (50~100  $\mu$ m) blasted with acid treated surface implant : Implantium®, Dentium Co. 한국)를 사용하였다.

### 3. 실험방법

#### 1) 부분 무치악의 형성

Zoletil(Virbac, 프랑스) 3ml를 정맥주사하여 전신

마취 한 다음 국소 마취하에서 좌우 제1, 2, 3, 4 소구치를 고속절삭용 카바이드버를 이용하여 이개부위에서 분리 절단하고 치조골에 손상이 가지 않도록 조심스럽게 발치후 발치와를 보호하기 위해 흡수성 봉합사로 봉합하였다.

#### 2) 임플란트의 식립

치아발거 3개월 후에 Zoletil(Virbac, 프랑스) ml를 정맥주사하여 전신마취 한 다음 임플란트 식립을 할 부위에 1:80000 epinephrine이 포함된 2% 리도카인(유한양행, 한국)을 침윤마취하고 견치의 원심면에서 제 1 대구치의 근심면까지 치조정 절개를 하여 전충관막을 형성하였다. 견치의 원심면과 제 2 대구치 사이에 3개의 표면처리가 다른 임플란트를 좌우 측에 각각 식립하였다.

#### 3) 조직준비 및 검경

실험동물을 임플란트 매식후 1개월, 3개월에 각각 전신마취하고 0.1M 인산염 완충용액에 혼합된 2.5% glutaraldehyde를 경동맥을 통하여 관류고정 하여 희생시켰다.

임플란트가 포함되게 조직을 절제한 후 동일 고정액에 1주일간 추가 고정하였다. Hematoxylin- eosin stain 용액에 3일간 침적하여 염색을 시행하고 4℃에서 70% 에탄올에 3일, 100%에탄올에 3일, Xylene 1일, 95% 에탄올 3일 100%에탄올 1일의 순서로 탈수하고 그 후 Osteo-Bed Bone Embedding Media(poly-science, Inc., 미국)의 Osteo-Bed resin solution-catalyst mix에 6일간 침투시켜 포매하였다. 포매한 수지는 37℃ 항온기에서 3일간 경화시키고, 경화완료 2일이 지난 후 박절하였다. 박절은 경조직 절단기(Crystal cutter, Mar, 일본)로 500  $\mu$ m 두께로 자른 후 Exakt Appar- tebau (Norderstedt, 독일)으로 10  $\mu$ m으로 마무리 후 광학현미경으로 검경 및 분석하였다.

#### 4) 골 융합율(Bone-to-implant contact ratio) 분석

골과 임플란트의 골 융합율을 구하기 위해 먼저 광학 현미경( $\times 100$ )하에서 사진(코닥필름, 미국)촬영을 하였다. 사진을 배열시킨 후 오차를 줄이기 위해

Ortho-trace(RMO, 미국)를 이용하여 임플란트의 전체 외형을 투사(tracing)하였다. 이 후 Digital curvimeter(koizumi sokki Co, 일본)로 임플란트의 전체 외형의 길이를 측정하고 골융합된 부분의 길이를 측정하여 백분율로 계산하여 골융합율을 계산하였다.

### III. 실험성적

#### 1. 주사전자현미경적 소견

순수 절삭면에서는 일정한 방향으로 평행하게 주행하고 있는 얇은 골과 융선을 보였으며, 산 처리 표면에서는 순수 절삭면에 비해 좀 더 규칙적이고 깊어진 양상을 볼 수 있다. 알루미늄 분사와 산 처리 표면에서는 규칙적인 홈과 융기가 관찰되었다(Figure 1,1a,1b).

#### 2. 식립 후 1개월 후 조직소견(×20)

기존골측에서 임플란트의 표면으로 신생골의 침가를 관찰할 수 있었다. 특히 알루미늄 분사와 산 처리면에서 비처리 표면보다 많은 골의 침가가 보이며, 골융합율은 순수절삭면-23.67%, 산 처리면-29.5%, 알루미늄 분사와 산 처리면-33.58%로 분석되었다(Figure 2,2a,2b).

#### 3. 식립 후 3개월 후 조직소견(×20)

시간의 경과함에 따라 임플란트 표면으로의 골 침가가 표면 전체 표면으로 증가됨을 관찰할 수 있었다. 또한 임플란트의 근단 부위에 골침가가 보였다. 골융합율은 순수절삭면-43.89%, 산 처리면-35.54%, 알루미늄 분사와 산 처리면-56.33%로 분석되었다(Figure 3,3a,3b).

#### 4. 식립 후 1개월 후 조직소견(×100)

골융합은 부분적으로 혈관계와 임플란트가 직접 접하고 있는 부위도 존재하였다. 신생혈관을 따라

임플란트 표면으로의 골침가가 관찰되었다(Figure 4,4a,4b).

#### 5. 식립 후 3개월 후 조직소견(×100)

임플란트와 골 경계의 혈관계의 감소가 관찰되며, 주위골과의 접합은 더욱 견고하게 융합되어 보였다. 알루미늄 분사와 산 처리면에서 하버시안관과 볼크만관 주위의 치밀골들이 관찰되었다(Figure 5,5a,5b).

### IV. 총괄 및 고찰

임플란트는 표면의 특성 및 표면피복과 관계없이 골융합을 이룰 수 있는 능력을 가지고 있지만, 이러한 표면구조의 차이가 세포의 부착과 골과 임플란트의 접촉량에 영향을 미칠 수 있다고 알려져 왔다<sup>26-27)</sup>. 알루미늄 분사와 산 처리 표면은 다른 임플란트 표면에 비해 골융합이 높았으며, 융합된 골의 성숙도 우수하였다. 이는 골과의 접촉을 높여 치유기간을 줄이며, 보다 빠른 초기 부하(early loading)를 기대할 수 있다. 이번 실험에서는 순수절삭면, 산 처리면, 알루미늄 분사와 산 처리면 등 서로 다른 표면처리를 한 임플란트를 비글견에 식립 한 후 골융합을 비교하였다. 비글견은 1개월, 3개월에 희생시켰으며, 측정기를 이용하여 골융합율을 분석, 비교하였다. 골융합율은 알루미늄 분사와 산 처리면에서 기계절삭면 표면보다 높게 나타났다. 이는 기능적 부하를 가하기 전 치유기간을 단축시킬 수 있다는 의미로 해석할 수 있다.

치과임플란트의 역사는 오래되었으며, 1887년에는 백금 포스트를 둘러싼 도재로 만든 치아를 사용하였다<sup>2)</sup>. 이후 1938년 Stock<sup>3)</sup>은 외과용 코발트-크롬 몰리브덴 합금으로 이루어진 임플란트를 소개하였으며 골과 임플란트의 치유에 대한 연구가 이후 꾸준히 계속되었다<sup>9)</sup>.

스웨덴의 정형외과의사인 Br emark이 골융합의 개념을 발표하였는데, 이는 광학현미경 수준에서 임플란트의 표면과 살아있는 골의 직접적인 접촉으로

정의하였다<sup>41)</sup>. 이러한 골융합의 개념은 Br emark이 골수의 혈류량을 측정하는 중 타이타늄 계측 장치가 골과 결합한다는 사실에서 착안하여 만들어졌다<sup>28)</sup>. 그리고 임플란트 식립 술식에 대한 여러 가지 방법이 시도되면서, 타이타늄 나사형 임플란트에서 조직학적, 임상적으로 좋은 결과를 얻게 되었다. 임플란트 표면의 최외곽 분자층은 골융합 과정의 핵심 요소로 알려져 있으며, 세포와 산화막의 반응이 소수의 분자층에서만 일어남으로써 이 분자층에 나타나는 구성요소의 변화는 임플란트의 생적합성과 골융합에 영향을 줄 수 있다<sup>40)</sup>. 그러므로, 임플란트 제작과정에서 여러가지 방법으로 산화막의 두께를 변화시킬 수 있으며 미세한 변화가 임상결과에 큰 영향을 줄 수 있다<sup>40)</sup>. 골과의 접촉면적 증대를 통한 초기 고정 확보와 교합력의 효과적인 분산이 장기간의 임플란트 성공을 보장한다고 하였다<sup>39)</sup>. 이런 사실과 더불어 임플란트 표면구조에 의해 골융합의 강도향상과 치료기간을 단축시키는 것이 최신의 연구경향으로 되고 있다<sup>41)</sup>. Buser등(1991)<sup>30)</sup>은 돼지를 이용한 실험에서 골과 임플란트간의 3주와 6주 후의 골융합을 조사에서 SLA 표면은 52-58%로 타이타늄 분사 표면과 순수 절삭면에 비해 높게 나타났다고 하였다. 골융합은 임플란트의 식립 후 단절되었던 혈관이 재문합되면서 시작된다. 이후 신생혈관을 따라 골모세포의 확산과 부착은 신생골을 생성하고, 임플란트 표면으로 넓혀져 부분적으로 골융합이 생긴다. 임플란트와 골과의 융합에는 여러 가지 보고들이 있다<sup>31)</sup>.

상피세포들은 모래분사에 의해 생긴 규칙적인 구 형태의 거친면에 성공적으로 이주, 증식, 부착될 수 있다고 보고하였다<sup>31)</sup>. Cochran등(1996)<sup>32)</sup>은 SLA 임플란트 치관부에서 골의 흡수가 적다는 것을 관찰하였으며, 이를 통해 SLA 표면의 골전도성이 높다는 것을 제시하였다. Bowers등(1992)<sup>33)</sup>은 거칠고 불규칙적 모래분사 표면에 부착세포가 높게 나타났다고 보고하였다. Keller등(1994)<sup>34)</sup>은 거친면의 임플란트에 골모세포가 높은 수준으로 접촉함을 확인하였다. 이번 실험에서도 알루미늄 분사와 산처리면에서 신생혈관계의 분포가 다른 표면에 비해 임플란트 주위에 높게 배열됨을 관찰할 수 있었다. Cooper등(1999)<sup>35)</sup>

은 가공처리된 타이타늄 표면, 산화타이타늄 분사처리 표면, 타이타늄 분사피복 표면의 3가지 형태의 임플란트를 가지고 골모세포 배양실험을 시행하여 임플란트의 표면구조에 따라 골아세포의 세포간질내 단백질의 표현되는 양과 광화되는 양이 달라진다는 것을 보고하였다. Martin등(1995)<sup>36)</sup>은 표면 성상의 균일성과 표면거칠기의 양상이 세포분화와 석회화에 영향을 주고, 거친면의 임플란트에서 기질형성과 고도의 교원질 형성이 관찰되었다고 보고하였다.

Predecki등(1972)<sup>37)</sup>은 표면의 거칠기는 혈관과 신생골의 침입을 허용하고 골침착에 중요한 의의를 갖는다고 보고하였다. 또한 Thomas등(1985)<sup>38)</sup>은 거친면의 임플란트에서 골접촉이 높다고 보고하였다. 이번 실험의 결과에서 시간이 경과함에 따라 균일한 거친면을 갖는 알루미늄 분사와 산 처리면에서 많은 골접촉과 성숙된 골을 관찰할 수 있었다. 이러한 결과를 토대로 신생골의 유도과 주위혈관의 재생이 빠르게 되면, 골융합도 신속히 진행될 수 있다. 임플란트 표면은 산화알루미늄 입자나 산화타이타늄 입자로 분사시 거친 표면이 홈과 패인 자국으로 형성된다. 그러나, 너무 거친 표면은 표면의 산화막 붕괴에 따른 타이타늄 이온의 누출(ionic leakage)을 일으켜 골과의 직접적인 접촉을 방해하게 된다. 따라서 너무 거친 표면을 감소시키기 위해서 뿐만 아니라 임플란트 주위골에서의 빠른 치유를 위하여 산으로 표면처리를 하였다. 이렇게 함으로써 임플란트 표면에는 미세한거칠기가 형성되어 주위세포와의 반응이 증대되어 골과의 치유가 촉진되었다<sup>13-15)</sup>. 화학적 부식은 표면 거칠기가 증가 할 수 있는 다른 과정이다<sup>39)</sup>. 1996년에는 산처리를 한 임플란트가 소개되었다. 기계연마면 임플란트와 비교시 회전 제거력에 대한 저항이 4배 더 크다고 하였다<sup>40)</sup>. 또한 SLA 표면이 조직 계측학적, 생역학적인 실험에서 매우 우수한 결과를 나타내었다. Buser등(1998)<sup>41)</sup>은 3종류의 서로 다른 표면구조를 가진 형태의 타이타늄 나사형 임플란트를 이용하여 회전 제거력을 측정한 결과, SLA 표면이 기계연마 표면보다 8~10배나 높은 수치를 보였다고 하였다.

현재 치과 임플란트의 성공과 실패는 임플란트의

표면과 표면의 미세한 형태학적 구조와 연관된다고 하였다. 표면의 형상 및 성상을 개선하여 조기결합이 얻어져 영구적으로 그 상태가 지속되는 골접착부, 강한 접착을 갖는 결합조직접착부, 프라그가 붙기 어렵고 접착력이 강한 상피조직접착부위를 갖고, 생체의 어떤 상태에도 대응할 수 있는 임플란트의 개발이 기대되고 있다. 또한 이러한 연구와 노력으로 치료기간의 단축과 골밀도가 희박한 치조골에서도 높은 수술 성공률을 기대할 수 있을 것이다. 특히 이번 연구에서는 임플란트에 여러 가지 표면처리를 하여 골융합 정도를 비교해 보고자 동물을 대상으로 조직검사는 하였으나 회전 제거력 실험, 전단강도에 대한 기계역학적인 평가는 시행하지 못하였다. 따라서 앞으로 임상적인 접근과 기계역학적인 평가, 그리고 이를 객관화할 수 있는 측정방법 등이 발전되어 임플란트 식립시 장기적인 성공률을 가질 수 있도록 많은 연구가 필요할 것으로 사료된다.

## V. 결론

생후 1, 5-2년 된 웅성 비글견 2마리를 이용하여 소구치 발치 후 형성된 좌우측 하악 무치악 부위에 직경 3.4mm 길이 6mm의 순수 타이타늄 절삭면 임플란트, 산처리면 임플란트, 알루미늄 분사와 산처리면 임플란트를 식립 후 1개월, 3개월에 각각 희생시켜 비탈회 표본을 제작하였고, 이를 조직학적 검사를 통하여 비교 관찰하여 다음과 같은 결론을 얻었다.

1. 알루미늄 분사와 산처리 표면은 순수 타이타늄 절삭면과 산처리 표면에 비해 1개월 후 높은 골융합을 보였다.
2. 알루미늄 분사와 산처리 표면은 순수 타이타늄 절삭면과 산처리 표면에 비해 1개월에서 3개월이 경과함에 따라 보다 높은 골융합을 보였다.
3. 알루미늄 분사와 산처리 표면은 순수 타이타늄 절삭면과 산처리 표면에 비해 3개월 후 융합된 골의 성숙도가 우수하였다.

결론적으로 알루미늄 분사와 산처리 표면( $Al_2O_3$

(50~100 $\mu$ m)blasted with acid treated surface)은 골과의 접촉을 높여 치료기간의 단축과 높은 수술성공을 기대할 수 있을 것으로 생각된다.

## VI. 참고문헌

1. Brånemark, P.I., Hansson, B.O., Adell, R., Breine, U., Lindstrom, J., Hallen, O. and Ohman, A. : Osseointegrated implants in the treatment of the edentulous jaw. Experience from a 10-years period. Scand. J. Plast. Reconstr. Surg., 11(suppl. 16): 1-132, 1977.
2. Harris LM : An artificial wonders. Oral Implant., 16: 57-63, 1990.
3. Stock AE : Experimental work on dental implantation in the alveolus. Am J Orthod Oral Surg., 25: 5, 1939.
4. Adell, R., Lekholm, U., Rockler, B., and Brånemark, P.I. : A 15-year study of osseointegrated implants in the treatment of edentulous jaw. Int. J. Oral Surg., 10: 387-416, 1981.
5. Zarb, G.A., and Schmitt, A. : The longitudinal clinical effectiveness of osseointegrated dental implants. The Toronto study: part I, surgical results. J. Prosthet. Dent., 63: 451- 457, 1990.
6. Ericsson, I., Lekholm, U., Brånemark, P.I., Lindhe, J., Glantz, P.O., and Nyman, S. : A clinical evaluation of fixed bridge restorations supported by the combination of tooth and osseointegrated titanium implants. J. Clin. Periodontol., 13: 307-312, 1986.
7. Meffert, R.M., Langer, B., and Fritz, M.E. : Dental Implants : A Review. J. Periodontol., 63: 859-870, 1992.
8. Albreksson, T., Zarb, G.A., Worthington, P., and Ericsson, R.A. : The long-term efficacy of currently used dental implants : A review and prognosis criteria for success. Int. J. Oral Maxillofac. Implants., 1: 11-25, 1986.

9. Albrektsson, T., Dahl, E., and Enbom, L. : Osseointegrated oral implants. A Swedish multi-center study of 8,139 consecutively inserted Nobelpharma implants. *J. Periodontol.*, 59: 287-296, 1988.
10. Cochran DL : A comparison of endosseous dental implant surfaces. *J. Periodontol.* 70 : 1523-1539, 1999.
11. Albrektsson T, Zarb G, Worthington D, Erickson RA : The long term efficacy of currently used dental implants. *Int J oral Maxillofac Implants* 1 : 11-25, 1986.
12. Hobo, S., Ichida, E., and Garcia, L. T. : Osseointegration and Occlusal Rehabilitation. Quintessence Co. pp21-32. 1989.
13. Brånemark, P-I, Zarb, G. A., Albrektsson, T. : Tissue integrated prosthesis. osseointegration in clinical dentistry. Chicago:Quintessence Publishing Co., Inc., 1985.
14. Gottlander, M., and Albrektsson, T. : Histomorphometric studies of hydroxylapatite-coated and uncoated CP titanium threaded implants in bone. *Int. J. Oral. Maxillofac. Implants.*, 6; 399-404, 1991.
15. Gottlander, M., and Albrektsson, T. : A Histomorphometric study of unthreaded hydroxylapatite coated and titanium coated implants in rabbit bone. *Int. J. Oral. Maxillofac. Implants.*, 7:485-490, 1992.
16. Denissen, H. W., Kalk, W., Nieuport H. M., Maltha, J. C., and Hoofe, A. : Mandibular bone response to plasma-sprayed coatings of hydroxylapatite. *Int. J. Prosthodont.*, 3: 53-58, 1990.
17. Oonishi, H. Yamamoto, M., Ishimura, H. Tsuji, E., Kushitani S., Aono, M., and Ukon, Y : The Effect of Hydroxylapatite coating on Bone Growth into porous titanium alloy implants. *J. Bone. Joint. Surg.*, 71-B:213- 216, 1989.
18. Wennerberg, A., Ektessabi, A., Albrektsson, T., Johansson, C., and Andersson, B. : A 1-year follow-up of implants of differing surface roughness placed in rabbit bone. *Int. J. Oral. Maxillofac. Implant.*, 12;486-494, 1997.
19. Albrektsson, T., Brånemark, P.I., Hansson, H.A., and Lindström, J. : Osseointegrated titanium implants. *Acta. Orthop. Scand.*, 52: 155-170, 1981.
20. Jaffin, R.A., and Berman, C.L.: The excessive loss of Figure fixtures in type IV bone: a 5-year analysis. *J. Periodontol.*, 62: 2-4, 1991.
21. Jemt, T. : Implant treatment in resorbed edentulous upper jaw. A three-year follow-up study in 70 patients. *Clin. Oral Impl. Res.*, 4: 187-194, 1993.
22. Jemt, T., Chai, J., Harnett, J., Heath, M.R., Hutton, J.E., Johns, R.B., McKenna, S., McNamara, D.C., van Steenberghe, D., Taylor, R., Watson, R.M., and Hermann, I. : A 5-year prospective multi-center follow-up report on overdentures supported by osseointegrated implants. *Int. J. Oral Maxillofac. Implants.*, 11: 291-298, 1996.
23. Schroeder, A., Pohler, O., and Sutter, F. : Gewebereaktion auf ein Titan-Hohlzylinderimplat mit Titan-Spritzschichtoberfläche. *Schweiz Monatsschr Zahnheilkd*, 86: 713-727, 1976.
24. Babbush, C.A., Kent, J.N., and Misiek, D.J. : Titanium plasma-sprayed(TPS) screw implants for the reconstruction of the edentulous mandible. *J. Oral Maxillofac. Surg.*, 44: 274-282, 1986.
25. Scacchi, M., Merz, B.R., and Schär, A.R. : The development of the ITI® DENTAL IMPLANT SYSTEM, Part 2: 1998-2000: Steps into the next millenium. *Clin. Oral Impl. Res.*, 11(Suppl.): 22-32, 2000.
26. Brunette, D.M. : The effects of implant surface topography on the behavior of cells., *Int. J. Oral*

- Maxillofac. implants., 3: 231-246, 1988
27. Albrektsson, T. and Sennerby, L. : The state of the art in implants. *J. Clin. Periodontol.*, 18: 474-484, 1991.
  28. Brånemark, P.I. Osseointegrated implants in the treatment of the edentulous jaw: experience from a 10-year period. *Scand J Plast Reconstr Surg.*, 16: 95-102, 1992
  29. Kishi Y, Matsuo M, Kirigaya M, Oohara K, Terauchi Y, Tou K, Takahashi K : Regeneration of gingival microvascular architecture on the interface of endosseous titanium implants., *Jpn J Oral Biol*, 37: 162-166, 1995.
  30. Buser D, Shenk RK, Steinemann S : Influence of surface characteristics on bone integration of titanium implants A histomorphometric study in miniature pigs. *J Biomed Mater Res.*, 25:889, 1991.
  31. Michaels CM, Keller JC, Stanford CM, Solursh M : In vitro cell attachment of osteoblast-like cells to titanium. *J Dent Res.*, 68: 276, 1988.
  32. Cochran D, Numminkoshi P, Higinbottom F, Hermann J, Makins S, Buser P. Evaluation of endosseous titanium implant with a sandblasted and acid-etched surface in the canine mandible : radiographic results. *Clin Oral Implants Res.*, 7: 240-252, 1996.
  33. Bowers KT, Keller J, Randolph BA, Wick DG, Michaels CM. : Optimization of surface micro-morphology for enhanced osteoblast responses in vitro. *Int J Oral Maxillofac Implants.*, 7: 302-310, 1992.
  34. Keller JC, Stanford CM, Wightman JP, Draughn RA, Zaharias R. : Characterization of titanium implant surface III. *J Biomed Mater Res.*, 22: 145-158, 1988.
  35. Cooper, L.F., Masuda, T., Whitson, S.W., Yliheikkilä, P. and Felton, D.A. : Formation of mineralizing osteoblast cultures on mac- lined, titanium oxide grit-blasted and plasma-sprayed titanium surfaces. *Int. J. Oral Maxillofac. Implants.*, 14:37-47, 1999.
  36. Martin JY, Schwartz Z, Hummert TW, Schraub DM, Simpson J, Lankford Jr J, Dean DD, Cochran DL, Boyan BD : Effect of titanium surface roughness on proliferation, differentiation, and protein synthesis of human osteoblast-like cell(MG63). *J Biomed Mater Res.*, 29: 389-401, 1995.
  37. Predecki P, Stephan JE, Auslaender BA, Mooney VL, Kirkland K : Kinetics of bone growth into cylindrical channels in aluminum oxide and titanium. *J Biomed Mater Res.*, 6: 375-400, 1972.
  38. Thomas KA, Cook S : An evaluation of variables influencing implant fixation by direct bone apposition. *J Biomed Mater Res.*, 19: 875-901, 1985.
  39. Wennerberg A, Albrektsson T, Andersson B, Kroll JJ : A histomorphometric evaluation of screw-shaped implants each prepared with two surface roughnesses. *Clin Oral Implants Res.*, 8: 622-633, 1998.
  40. Klokkevold PR, Nishimura RD, Adachi M, Caputo A : Osseointegration enhanced by chemical etching of the titanium surface : A torque removal study in the rabbit. *Clin Oral Implants Res.*, 8: 442-447, 1997.
  41. Buser D, Nydegger T, Hirt HP, Cochran DL, Nolte LP : Removal torque values of titanium implants in the maxilla of miniature pigs : *Int J Oral Maxillofac Implants.*, 13: 611-619, 1998.

## 사진부도 설명

Figure 1. SEM( $\times 800$ )

1. Pure titanium machined surface shows irregular grooves and ridges.

1a. Acid treated surface shows regular grooves and ridges

1b.  $\text{Al}_2\text{O}_3$ (50~100  $\mu\text{m}$ )blasted with acid treated surface shows

Figure 2. Histologic features 1 month after implant installation ( $\times 20$ )

2 Pure titanium machined surface

2a. Acid treated surface

2b.  $\text{Al}_2\text{O}_3$ (50~100  $\mu\text{m}$ )blasted with acid treated surface

Note the osseointegration in part

Figure 3. Histologic features 3 month after implant installation ( $\times 20$ )

3 Pure titanium machined surface

3a. Acid treated surface

3b.  $\text{Al}_2\text{O}_3$ (50~100  $\mu\text{m}$ )blasted with acid treated surface

Note the mature bone formation

Figure 4. Histologic features 1 month after implant installation ( $\times 100$ )

4 Pure titanium machined surface

4a. Acid treated surface

4b.  $\text{Al}_2\text{O}_3$ (50~100  $\mu\text{m}$ )blasted with acid treated surface shows osteon.

Note the new bone formation

Figure 5. Histologic features 3 month after implant installation ( $\times 100$ )

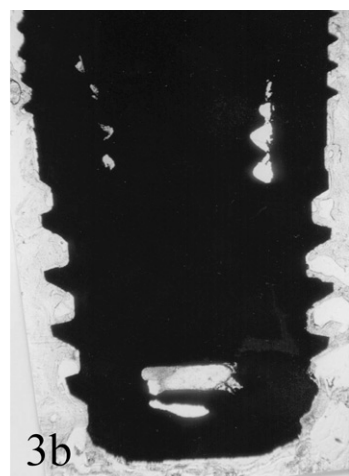


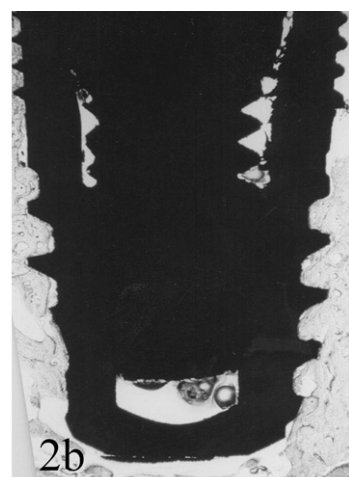
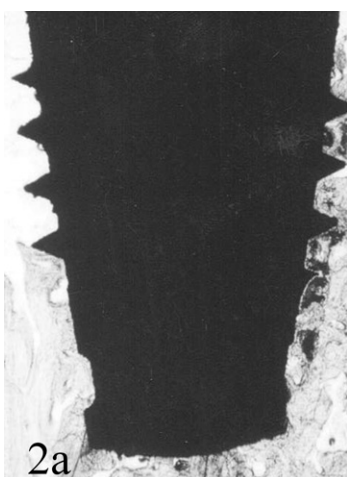

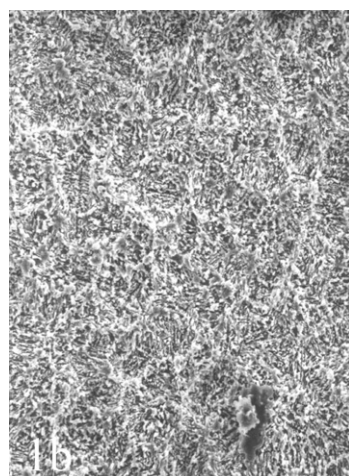

5 Pure titanium machined surface

5a. Acid treated surface

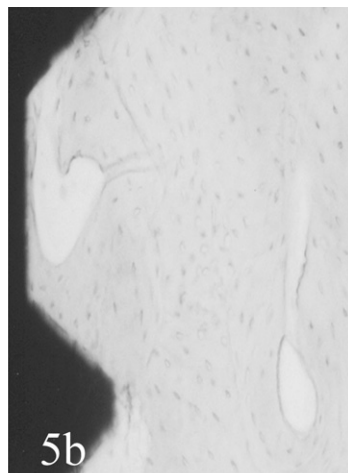
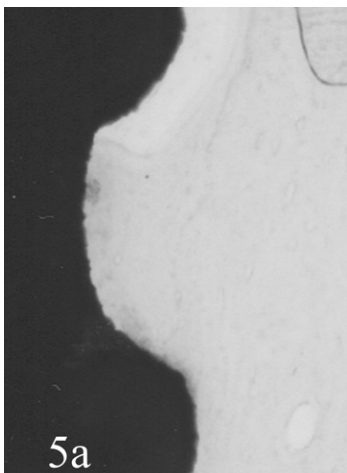
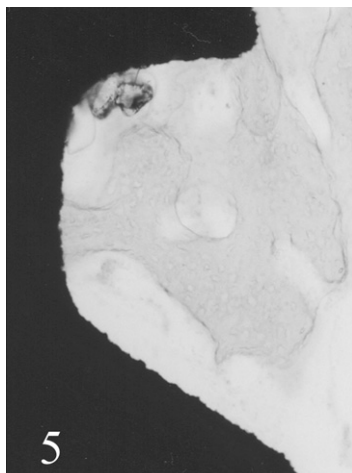
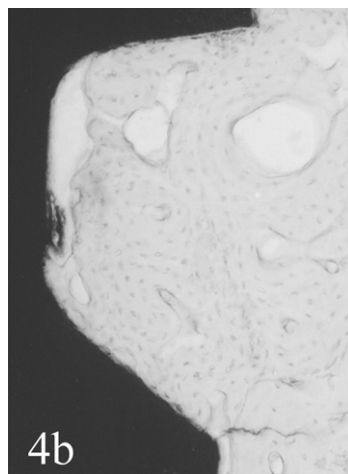
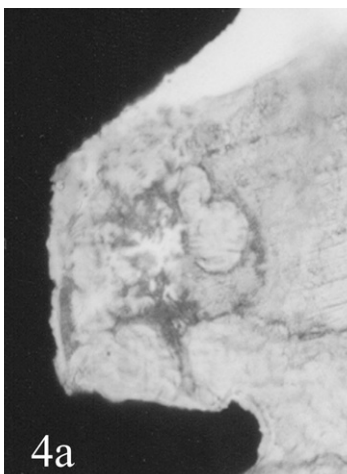
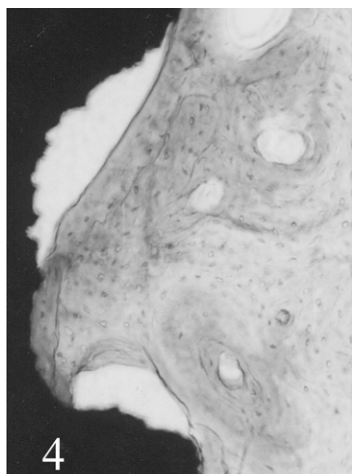
5b.  $\text{Al}_2\text{O}_3$ (50~100  $\mu\text{m}$ )blasted with acid treated surface shows formation of compact bone around haversian canal.



# 사진부도 (I)



사진부도(Ⅱ)



## Comparision of Osseointegration Depending on Surface Treatment

Ha-Jun Hwang, Joon-Bong Park, Young-Hyuk Kwon, Yeek Herr

Department of Periodontology, Kyung Hee University, Seoul, Korea

The present study was performed to evaluate histomorphological difference in various surface-treated implants in beagle. Implants(Implantium<sup>®</sup>, Dentium Co. Korea) with pure titanium machined surface, acid treated surface, and Al<sub>2</sub>O<sub>3</sub>(50~100  $\mu$ m)blasted with acid treated surface were used in this study. All mandibular premolars of 1.5~2 year old male beagle dogs were extracted. At 3 months after extraction, the implants( $\varnothing$  4mm, l 6mm) were installed. The beagle were sacrificed at 1, 3 months after installation and then tissues including implants were prepared for non-decalcified specimens. These specimens were analyzed comparatively under light microscope.

The results of this study were as follow

1. Higher rate of osseointegration were showed in the Al<sub>2</sub>O<sub>3</sub>(50~100  $\mu$ m)blasted with acid-treated surface.
2. Increased osseointegration were showed in the Al<sub>2</sub>O<sub>3</sub>(50~100  $\mu$ m)blasted with acidtreated surface with time.
3. Higher maturation of integration were showed in the Al<sub>2</sub>O<sub>3</sub>(50~100  $\mu$ m)blasted with acid-treated surface.

In conclusion, surface treatment of Al<sub>2</sub>O<sub>3</sub>blasted with acid might be considered to shorten healing time and improve success rate as increasing contact of implant and bone.

---

Key words : surface-treated implant, pure titanium machined surface acid treated surface, Al<sub>2</sub>O<sub>3</sub>(50~100  $\mu$ m) blasted with acid treated surface