

폐암이 치주 조직에 전이된 증례보고

신지연 · 한수부 · 황광세 · 계승범

서울대학교 치과대학 치주과학교실

I. 서 론

구강은 악성 질환에 직접 노출되기 쉬운 곳으로, 악성 종양의 구강내 전이는 50대에서 가장 빈번하게 발견되며¹⁾, 주로 구강 내에서는 치은과 치조점막(54.8%), 혀(27.4%)에서 발견되며, 그 외 편도, 구개, 입술, 협점막, 구강저에서도 종종 볼 수 있다. 치주 조직으로의 전이 빈도는 성차를 보여서 남성에서는 폐 (35.5%), 신장 (16%), 피부(15%) 순이고, 여성에서는 유방(24%), 생식기(17%), 폐 순이다^{2~4)}. 남성에서 폐암의 전이가 두드러진 것은 흡연 빈도와 밀접한 관계가 있고, 최근에는 여성도 흡연 인구가 늘고 있어 폐암의 빈도와 전이 모두 증가 추세이다.

구강내 악성 종양의 1% 정도는 신체 다른 부위의 원발성 부위로 부터 전이된 것이며, 이 1% 중 10-25% 정도가 폐에서 기원한 것으로 조사되었다^{4~7)}. 그러나, 원발성 폐암이 치은으로만 전이되는 경우는 극히 드물고, 원발성 병소가 발견되기 전에 구강 내에서 전이 병소를 먼저 발견한 경우도 보고된 증례의 20-50%에 달한다^{6, 7, 11)}.

본 증례의 환자는 좌측 폐의 Pancoast's tumor로 우측 입파절로의 전이 후, 곧 우측

상악 치은으로 전이가 나타난 경우이다. Pancoast's tumor는 폐 첨부의 폐암이 경부 교감 신경총을 포함해 기도 주위의 신경구조로 침범해 완신경의 분포 부위에 심한 동통과 특징적인 Horner's syndrome(enophthalmos, ptosis, miosis, anhidrosis) 이 나타나는 질환이다¹³⁾.

II. 증 례

88세의 남자 환자가 좌반신 마비로 서울대학교 병원 재활의학과에 입원해 있던 중, 1995년 4월 10일 상악 우측 제 2 대구치와 상악 우측 제 1 소구치 사이의 부종 및 동통으로 본과에 의뢰되었다. 부종은 몇 개월 전부터 시작되었으나, 동통이 없어 방치해 둔 상태였고 내원 당시는 동통으로 저작이 힘들다고 호소하였다.

구강 검사 결과 상악 우측 제 2 대구치와 제 1 소구치 사이에 붉은색의 3×3cm 정도의 광범위한 육아 조직 양상의 병소가 관찰되었으며, 상악 우측 제 1 대구치는 1년 전쯤 발거하였다고 하였으며, 상악 우측 제 1 소구치, 제 2 소구치, 제 2 대구치는 각각 1도 정도의 동요도를 보였다. 그러나, 방사선 소견상 골의 파괴는 거의 존재하지 않았으며 단지

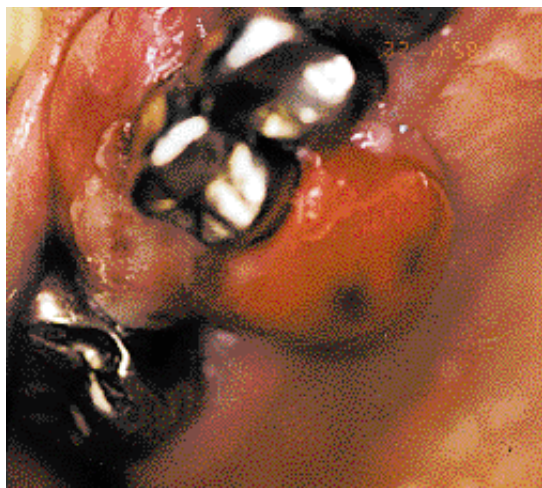

그림 1 Clinical photograph of metastatic lesion. The lesion between #14 and #17 teeth was excised, but showed rapid regrowth after 2 weeks.

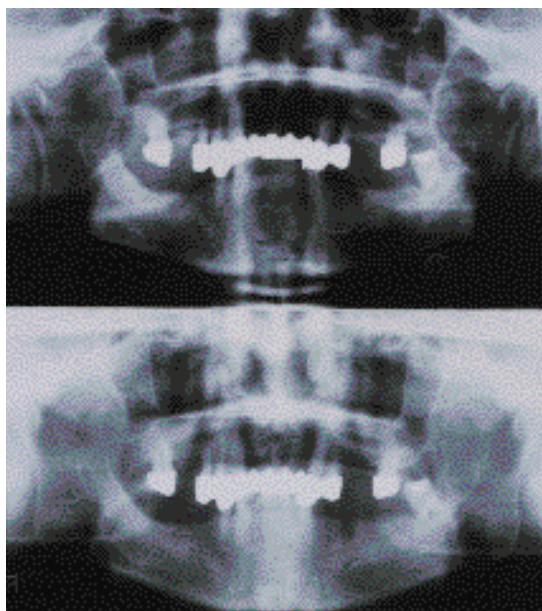


그림 2 Panoramic radiograph. Upper radiograph was taken before surgical excision (95. 4. 10.) and lower one was taken 10 days later(95. 4. 19.).

연조직만이 희미하게 관찰되었다. 내원 당일에 응급 처치를 위해서 절개를 시행하였으나 농이 흘러 나오지 않았으며, 출혈 성향이 심

하여 조직을 절제 후 봉합을 하고 생검을 시행하였다.

생검 결과 폐암이 구강내로 전이된 미분화된 악성 종양으로 진단되었으며, 2주 후(95. 4. 24.) 재내원시 병소가 급속도로 다시 재발해 원래 크기 정도에 달하였고 인접치의 동요도가 심하게 증가되어 있었다. 생검 진단명을 확인한 후 의과적 병력을 알아본 결과 본 환자는 경부 동통으로 물리 치료를 받다가 우연히 왼쪽 폐의 폐암(Pancoast's Tumor)을 발견하여 방사선 치료를 하던 중 1995년 3월 좌반신 마비에 이어, 곧이어 오른쪽 임파선으로의 전이가 와 항암 치료를 중단하고 재활 의학과에 입원해 있는 상태였다.

조직병리학적 소견은 상피 직하방에 세포 성분이 많은 종양세포의 군집이 보이고, 상피는 염증에 의해 자라 들어가는 양상을 보였다. 종양세포는 다양한 형태를 띠어 핵이 진하고 핵소체가 뚜렷하지 않으며 호산성의 세포질을 갖는 세포들과 vesicular한 핵과 뚜렷한 핵소체, 풍룬한 세포질을 갖는 세포들이

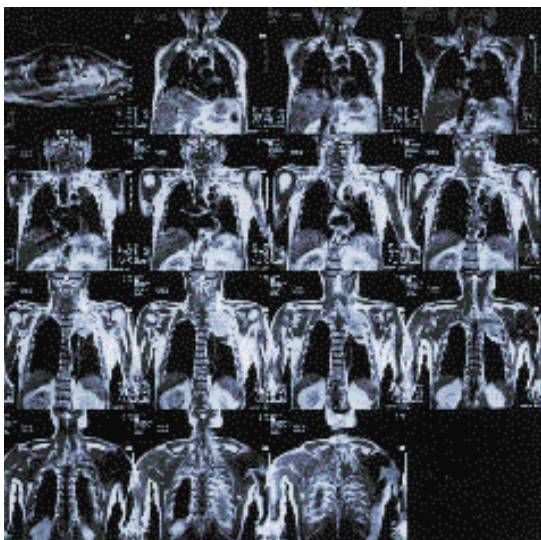


그림 3 Magnetic Resonance Imaging(MRI) photograph from coronal section. Note the left apical mass of lung.

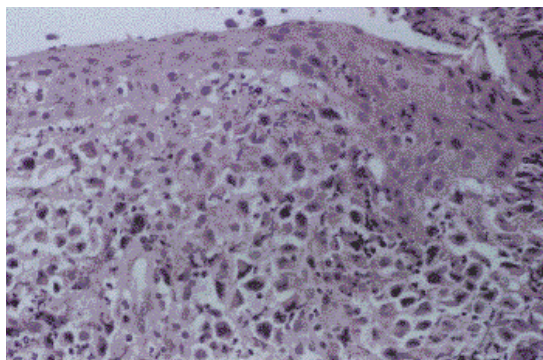


Fig 4a Histologic view of the gingival lesion(H-E Stain, × 40) Note the continuous epithelial layer and inflammatory infiltration in connective tissue.

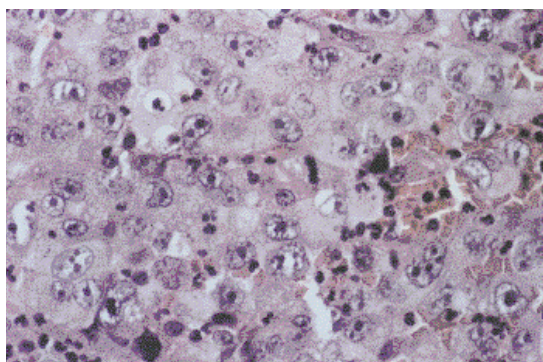


Fig 4b Higher magnification from Fig 4a(H-E Stain, × 400) The cancer cells were pleomorphic and dyskeratotic. The cells have 2 or more nuclei, not showing squamous or glandular differentiation. It was diagnosed as undifferentiated carcinoma.

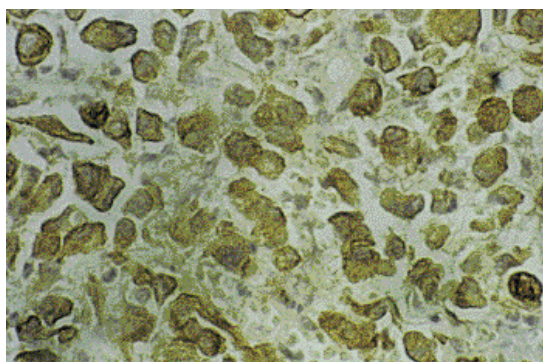


그림 5 Immunohistochemical stain with cytokeratin. The response is positive and it means that the cells are epithelial origin.

관찰되었다. 이러한 세포들은 두 개의 핵 또는 여러 개의 핵을 갖고 있었지만, squamous or glandular differentiation을 보이지는 않았다. 종양 세포 사이사이에는 심한 호중구의 침윤이 있었다.

면역조직화학적 검사를 위해 특이 염색을 한 결과, cytokeratin(+), S-100(-), Leukocyte Common Antigen(-), Desmin(-)의 소견을 보여 상피 기원의 악성 종양인 것으로 추정된다.

III. 고찰

구강내 전이는 종양이 전신적으로 확산되고 있는 상태의 환자의 1%에서 발견되고, 50대에 보통 발견되어진다. 하악골수가 가장 흔하게 발생하는 전이 병소이고, 특히 암세포는 주로 혈관을 따라 전이되므로, 조혈조직이 풍부한 구치부에 호발한다.

치은에 전이된 악성 종양은 급성장 하는 육아종성 조직으로, 환자들은 주로 동통과 부종, 발치 후 치유가 되지 않는다는 등을 주소로 내원을 한다. 따라서 Pyogenic granuloma, Benign soft tissue tumor, Abscess, Epulis 등과 감별진단을 요한다^{2, 4, 10, 11}). 치은은 구강내에서 전이된 암세포의 군락화가 가장 흔한 곳으로, 치아가 전이에 중요한 역할을 하는 것으로 보인다. 그 증거로 유치악 환자에서는 부착 치은에 79%의 전이를 보이지만, 무치악 환자에서는 혀나 치조 점막에 균등한 분포를 보였다. 본 증례의 환자는 초진시에는 병소가 연조직에 국한되어 있다가, 2주 후 재검시는 인접치들의 동요도가 크게 증가한 것으로 보아 치주 조직으로 확산된 것으로 보인다.

폐암의 경우는 50 % 정도의 환자에서 객담에 있는 악성 종양세포 반응 검사 결과 양성 반응을 보인다^{11, 12}). 즉, 폐암의 전이의 기전은 객담에 섞여있던 악성 종양 세포가 구강 점막의 개방상에 seeding되는 것과 혈관계 전이로 요약할 수 있다. Batson⁸⁾은 순환하던 암세

포가 구강 내에 도달하면 단순한 기계적 인자나 특정한 국소 인자(예 : 혈관내피세포면과 노출된 기저막의 부착물질)에 의해 만성 염증 상태의 부착 치은의 풍부한 모세혈관망에 포착된다고 하였다. 특히 염증 치은의 새로이 생성되는 모세혈관은 기저막이 분열되어 있어, 성숙된 혈관보다 종양세포가 보다 더 통과하기 쉽다.

본 증례의 환자에 상피의 궤양이 없이 연속적인 것은 전이된 병소라는 것을 입증하며, cytokeratin(+)인 것은 상피 기원의 종양이라는 것을 의미한다. 또한, 외과적 절제 후 급속도로 재발하면서 치주 조직으로까지 확산된 원인으로는 종양 조직이 완전히 제거가 되지 않았고, 창상 치유를 위해 신생 혈관 조직이 왕성하고 혈액 공급이 풍부한 것 등으로 추측된다.

치료법의 가장 흔한 방법은 방사선 치료이고 종종 방사선 치료와 수술 요법을 병행하기도 하며, 화학 요법을 추가시키기도 한다. 그러나, 전이된 병소는 원발성 병소의 단지 일부분에 지나지 않고 더우기 말기에 발현되므로 치료법은 단지 증상 완화에 지나지 않고 예후도 대체적으로 불량하다. 특히, 폐암의 경우는 대개 구강 내에서 전이 병소 발견 후 수주에서 수개월 이내에 사망한다^{4, 10, 11, 14}).

참고 문헌

1. Alandez J, Llanes F, Herrera JI, Carasol M, Bascones A. Metastatic lung carcinoma involving the periodontium. J Periodontol 1995 ; 66 : 896-898.
2. Cranin N, Bernan S, Tucker N. Renal cell carcinoma of the mandibular periodontium. Oral Surg Oral Med Oral Pathol 1966 ; 21 : 626-631.
3. Sauner JR, Ramin JE, Yang CH. Carcinoma of the lung metastatic to the

- gingiva. J Oral Surg 1979 ; 37 : 103-106.
4. Staalsen NH, Nielsen JS. Bronchogenic metastasis to the gingiva. Oral Surg Oral Med Oral Pathol 1992 ; 74 : 561-562.
5. Barr CE, Dym H, Weingarten LA. Metastatic mucous-producing adenocarcinoma of the gingiva. J Oral Surg 1980 ; 101 : 53-54.
6. Meyer I, Shklar G. Malignant tumors metastatic to mouth and jaws. Oral Surg Oral Med Oral Pathol 1965 ; 20 : 350-362.
7. Zachariades N. Neoplasms metastatic to the mouth, jaws and surrounding tissues J Craniomaxillofac Surg 1989 ; 17 : 283-290.
8. Batson OV. The function of the vertebral veins and their role in the spread of metastasis. Ann Surg 1940 ; 112 : 138-149.
9. Nagy JA, Brown LF, Senger DR. Pathogenesis of tumor stroma generation : a critical role for leaky blood vessels and fibrin deposition. Biochim Biophys Acta 1989 ; 948 : 305-326.
10. Haziotis JC, Constantinidou H, Papanpyotou PH. Metastatic tumors of the oral soft tissue : Review of the literature and report of a case. Oral Surg Oral Med Oral Pathol 1973 ; 36 : 544-550.
11. Kaugars GE. Lung Malignancies metastatic to the oral cavity. Oral Surg Oral Med Oral Pathol 1981 ; 51 : 179-186.
12. Niejadlik, DC. Sputum : Clinical diagnosis by laboratory methods, 15th ed.

- W.B. Saunders 1974 ; 1252-1253.
13. Robbins. Pathologic basis of disease, 4th ed. W.B. Saunders 1989 ; 801-802.
14. Shafer, Hine, Levy. Oral Pathology 4th ed. W.B. Saunders 1983 ; 213-215.

Metastatic Lung Carcinoma Involving the Periodontium : Report of a case

Ji-Yearn Shin, Soo-Boo Han, Kwang-Se Hwang, Seung-Beom Kye
Dept. of periodontology, College of Dentistry, Seoul National University

The oral cavity is easily accessible for direct exposure of a malignant disease. 1 percent of the oral malignant tumors are of metastatic origin and approximately 10 percent to 25 percent of the 1 percent fraction originate from the lungs.

A case of metastatic lung carcinoma to the gingiva in a 88-year-old male is reported.

He complained of pain and swelling between right maxillary 1st premolar and 2nd molar. Although surgical excision of the lesion has been done, the gingival lesion developed as a quickly growing mass and recurred 2 weeks after surgical excision.

The gingival mass was histopathologically diagnosed as an undifferentiated carcinoma. Epithelial layer was continuous without ulceration and it seems that the cancer cells are originated from primary tumor. Infiltrated cancer cells were pleomorphic and dyskeratotic. The cells had 2 or more nuclei, not showing squamous or glandular differentiation. Immunohistochemical study revealed the cells originated from the epithelial cells. The prognosis is poor, because prognosis depends on surgical elimination of the primary tumor.

Key Words : Metastasis, Lung cancer, Undifferentiated carcinoma