

## 신생아에서 급성 복증으로 발현된 Meckel 게실 1예

경상대학교 의과대학 소아과학교실, \*진단방사선학교실, †병리학교실

임재영 · 장선화 · 조재민\* · 고경혁† · 박은실  
서지현 · 박찬후 · 우향옥 · 윤희상

### A Case of Meckel's Diverticulum Presented with Acute Abdomen in a Newborn

Jae Young Lim, M.D., Sun Hwa Jang, M.D., Jae Min Cho, M.D.\*,  
Gyung Hyuck Ko, M.D.†, Eun Sil Park, M.D., Ji Hyun Seo, M.D.,  
Chan Hoo Park, M.D., Hyang Ok Woo, M.D. and Hee Shang Youn, M.D.

Departments of Pediatrics, \*Radiology and † Pathology,  
Gyeongsang National University College of Medicine, Jinju, Korea

Meckel's diverticulum is generally acknowledged to be the most prevalent congenital anomaly of the gastrointestinal tract. The preoperative diagnosis of Meckel's diverticulum is difficult, especially in neonates, because of the lesions ability to masquerade as one of a variety of much more common abdominal pathologies. Recently we experienced a case of perforated Meckel's diverticulum with mild inflammatory reaction, intestinal adhesion, and small bowel obstruction in a previous healthy 9-day-old neonate. The spontaneous perforation of Meckel's diverticulum in neonate is very rare but serious entity. The course was rapid and progressed to sepsis. So despite its varied presentation, Meckel's diverticulum should be kept in mind as a cause of acute abdomen in neonates. (**Korean J Pediatr Gastroenterol Nutr 2005; 8: 222~225**)

**Key Words:** Meckel's diverticulum, Perforation, Acute abdomen, Intestinal obstruction, Neonate

### 서 론

Meckel 게실은 소화기 선천성 기형중 가장 흔하며 전체 영아의 2~3%를 차지한다<sup>1~3)</sup>. Meckel 게실은

난황장관(omphalomesenteric duct)의 이상잔존물로 위장관에서 발생하는 가장 흔한 선천성 기형이나 대부분은 증상 없이 지내고, 5% 미만에서 출혈, 장 폐쇄, 염증, 천공 등의 합병증을 동반한다<sup>4)</sup>. Meckel 게실은 신생아나 어린 영아에서 증상이 있는 경우 30~56%가 장 폐쇄로 발현한다<sup>5~9)</sup>. 장 폐쇄를 일으키는 기전은 장염전<sup>2,7,9)</sup>, 장 유착<sup>6)</sup>, 내부 herniation<sup>9)</sup>, Littre's hernia<sup>6)</sup>, 장중첩<sup>5~9)</sup> 등이 있다. 저자들은 생후 9일 된 신생아에게서 진단되었던 Meckel 게실 1예를 경험하여 문헌고찰과 함께 보고하는 바이다.

접수 : 2005년 7월 21일, 승인 : 2005년 8월 22일  
책임저자 : 박찬후, 660-702, 경남 진주시 칠암동 92번지  
경상대학교 의과대학 소아과학교실  
Tel: 055-750-8697, Fax: 055-752-9339  
E-mail: aroma@nongae.gsnu.ac.kr

## 증 례

생후 9일된 남자 환자로 내원 전일부터 구토 증상 보이다가 내원 당일 발열이 있어 경상대학교 병원에 내원하였다. 환아는 39주 4일 정상 분만하였으며 3,720 g으로 출생하였고 내원 당시 3,540 g이었다. 환아의 어머니는 34세였고 4세인 누나가 있었으며 특별한 주산기 병력은 없었다. 병원 방문 전 까지 2시간 간격으로 모유 수유를 하며 잘 지내던 환아는 내원 전날부터 보챔 심해지며 수유를 잘 하지 못하였고 10차례 가량 담즙성 구토를 하였다. 개인 병원 방문하였으나 38°C의 발열과 수유 곤란 증상으로 패혈증이 의심되어 본원으로 전원되었다.

이학적 검사상 생체 활력징후는 맥박수 150회/분, 호흡수 51회/분, 체온 36.6°C였다. 환아는 전신적인 탈수 소견은 보이지 않았으나 복부가 팽창되어 있었고 장음이 감소되어 있었다.

초기 정맥혈 가스 분석상 pH 7.39, PCO<sub>2</sub> 37 mmHg PO<sub>2</sub> 22 mmHg bicarbonate 22 mmol/L, base excess

-1.7, 일반 혈액 검사상 혈색소 15.8 g/dL, 적혈구 용적 47%, 백혈구수 11,200/uL, 혈소판 316,000/uL 였으며 C-반응성 단백질 22.7 mg/L이었다.

복부 사진상 미만성 소장 확장 소견 보였고 장 폐쇄가 의심되었다(Fig. 1). 응급 복부 초음파를 실시한 결과 주로 상부 소장이 확장되어 있었다. 하부 소장벽 비후를 보여 장염으로 보였으며 소장 폐쇄가 의심되었다. 응급 수술 시행한 결과, 회장맹장 이행부에서 30 cm 상방으로 천공된 게실이 관찰되었으며 유착 밴드에 의한 장 폐쇄로 진단되어 게실 절제술(diverticulectomy and adhesiolysis)을 시행하였다.

수술장에서 얻은 조직은 뒤틀린 소장 조직으로 일부 내강이 열려 있고 피딩이로 덮여 있었으며, 병리 검사상 정상 장점막을 가진 천공된 Meckel 게실, 경한 게실염, 급성 복막염으로 진단되었다(Fig. 2).

환아는 수술 후 꾸준히 장 확장 소견 완화를 보이고 C-반응성 단백질도 감소하면서 호전 보였고 6병일부터 수유 시작하였다. 제10병일에 수술 부위의 염증이 발생하여 제 15병일에 부분적인 재봉합이 시행되었다. 이후 제 21병일에 완전히 호전되어 퇴원하였다.

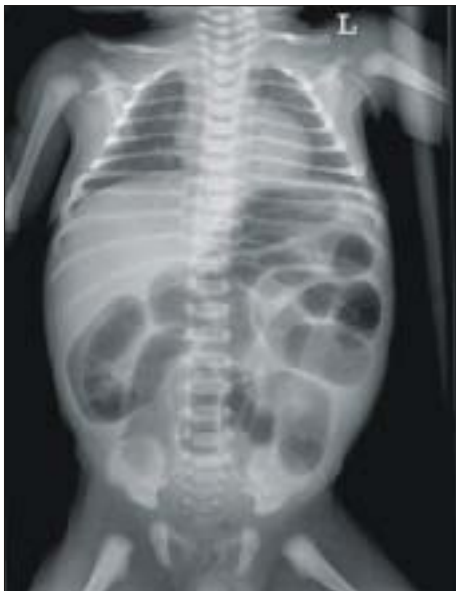

Fig. 1. Plain abdominal film revealed multiple dilated loop of small bowel.

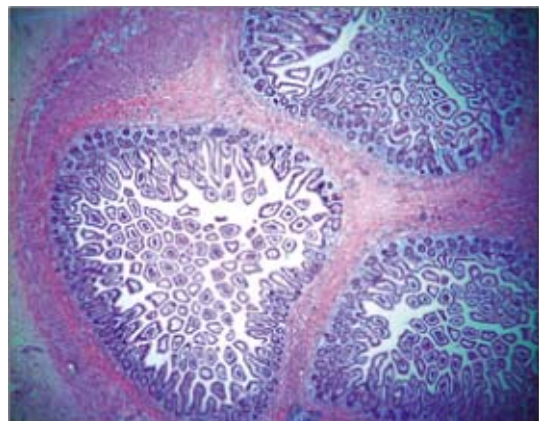


Fig. 2. Microscopic finding. The diverticulum shows normal ileal mucosa without ectopic mucosa, and mild inflammation (H&E stain, ×25).

## 고 찰

Meckel 게실은 1809년 태생기 난황장관(omphalomesenteric duct)의 해부학적, 태생학적 잔유물이라 기술되었다<sup>10)</sup>. 발생학적으로 난황장관은 태생기 7~8주에 완전히 퇴화되고 폐쇄되는데, 불완전하게 폐쇄되어 남게되는 잔유물이 Meckel 게실이다. 주로 회맹부에서 100 cm 이내의 장관막 부착 부위 반대쪽에 위치하며 나이가 젊을수록 회맹부에 가깝게 위치한다<sup>11)</sup>.

본 증례는 회맹부에서 상방 30 cm에서 발견되었으며, 자발적으로 게실이 천공되고, 천공된 게실에 주위 장기가 유착되어 장 폐쇄가 유발된 경우이다.

신생아시기에 장 천공은 괴사성 위장관염, 장 폐쇄나 선천성 거대 결장 같은 위장관의 기계적 폐쇄가 주요한 원인이다. 또한 장 천공의 유발인자로는 주산기 가사, 비위관 영양으로 인한 물리적 손상, 산모의 산전 스테로이드 사용, 교환수혈 등이 있다. Meckel 게실의 천공은 게실염이나 이소성 점막 때문에 발생하나 자발적으로도 발생한다.

본 증례는 만삭아로, 태어나서 증상 발현 전까지는 건강하였고, 장 천공을 유발할 주산기 가사나 교환수혈 등의 요인이 없었다. 생후 8일째 발현한 급성 위장관 폐쇄 및 패혈증 증상을 보여 급성 복증과 비슷한 임상양상을 보였다.

지금까지 위와 같은 임상 증상을 보고한 증례는 세계적으로 3예가 보고될 정도로 드물다<sup>12~14)</sup>. 이중 1예에서는 게실염과 이소성 점막을 보였으며 2예에서는 이소성 점막이 없이 게실염만 보였다. Mackey와 Dineen은 50년간 그들이 경험한 Meckel 게실 증례 중 단 1예에서만 게실 천공과 복막염이 있었다고 보고하였다<sup>11)</sup>. 본 증례의 병리 소견 상 Meckel 게실의 염증 소견이 심하지 않고 이소성 점막이 없었기 때문에 자발적 Meckel 게실 천공이라 볼 수 있고 이후 장 유착 및 복막염으로 진행 하였다고 볼 수 있다.

신생아시기에 자발적 Meckel 게실 천공은 매우 드물지만 심각한 질환이다. 본 증례의 임상경과는 매우 급속하여 위장관 폐쇄 증상을 보이고 난 후 바

로 전신적 패혈증을 보였다. 저자들은 자발적으로 게실이 천공되고 주위 장관과 유착되어 장 폐쇄가 유발된 경우를 수술적 절제술로 진단 및 치료하였다.

Meckel 게실의 임상발현 양상은 굉장히 다양하여 신생아에서 진단이 어려우며 다른 질환으로 오진되기 쉽고 임상경과가 급속히 진행할 수 있으므로, 신생아 시기에 급성 복증 증상을 보일 때, 드물지만 Meckel 게실을 감별 진단하는 것이 필요하다.

## 요 약

출생 후 건강하게 지내던 중 생후 9일째 급성 복증 및 장 폐쇄의 증상으로 내원한 남아에서 시험적 개복술 시행하여, Meckel 게실 천공과 장 유착을 발견하고 수술적으로 제거한 후 회복된 증례이다. 병리 소견상 경한 게실 염과 정상 장 점막 소견을 보여 자발적 Meckel 게실 천공이라고 추정 되는 증례이다. 신생아시기에 자발적 Meckel 게실 천공은 매우 드물지만 심각한 질환이다. 따라서 신생아 시기에 급성 복증 증상을 보일 때 반드시 감별 진단 목록에 Meckel 게실을 포함시켜야만 한다.

## 참 고 문 헌

- 1) Cserni, G. Gastric pathology in Meckel's diverticulum. Review of cases resected between 1965 and 1995. *Am J Clin Pathol* 1996;106:782-5.
- 2) Edmonson JM. Johann Friedrich Meckel the younger: Meckel's diverticulum. *Gastrointest Endosc* 2001;54:19A-20A.
- 3) Peoples JB, Lichtenberger EJ, Dunn MM. Incidental Meckel's diverticulectomy in adults. *Surgery* 1995; 118:649-52.
- 4) Fa-Si-Oen PR, Roumen RM, Croiset van Uchelen FA. Complications and management of Meckel's diverticulum- a review. *Eur J Surg* 1999;165:674-8.
- 5) Meguid M, Canthy T, Erasiklis AJ. Complications of Meckel's diverticulum in infants. *Surg Gynecol Obstet* 1974;139:541-4.
- 6) Michas CA, Cohen SE, Woolfman EF Jr. Meckel's diverticulum: should it to be excised incidentally at operation? *Am J Surg* 1975;129:682-5.

- 7) Moore T, Johnston AO. Complications of Meckel's diverticulum. Br J Surg 1976;63:453-4.
- 8) Schlicke CP, Johnston EV. Experiences with Meckel's diverticulum. Surg Gynecol Obstet 1968;126:91-3.
- 9) St-Vil D, Brandt ML, Panic S, Bensoussan AL, Blanchard H. Meckel's diiverticulum in children; a 20-yea review. J Pediatr Surg 1991;26:1289-92.
- 10) Turgeon DK, Barnett JL. Meckel's diverticulum. Am J Gastroenterol 1990;85:777-81.
- 11) Mackey WC, Dineen PA. Fifty year experience with Meckel's diverticulum. Surg Gynecol Obstet 1983; 156:56-64.
- 12) Zahraa J, Abu-Ekteish F, Al Bassam AR, Nosir AA. Perforated Meckel's diverticulum in a neonate mimicking necrotizing enterocolitis. Pediatr Emerg Care 2003;19:418-9.
- 13) Kumar P, Ojha P, Singh UK. Spontaneous perforation of Meckel's diverticulum in a neonate. Indian Pediatr 1998;35:906-8.
- 14) Gandy J, Byrne P, Lees G. Neonatal Meckel's diverticular inflammation with perforation. J Pediatr Surg 1997;32:750-1.