

## 건강한 소아에서 발생한 식도 칸디다증 1예

예수병원 소아과

조 요 셉 · 박 신 애 · 최 경 단

### A Case of Esophageal Candidiasis in a Healthy Child

Joseph Jo, M.D., Sin Ae Park, M.D. and Kyung Dan Choi, M.D.

Department of Pediatrics, Presbyterian Medical Center, Jeonju, Korea

Esophageal candidiasis is an opportunistic infection, often reported in patients who have acquired immune deficiency syndrome (AIDS), a neoplastic disease, or undergoing protracted antibiotic therapy. Impaired cell mediated immunity was often considered as the major predisposing factor in patients of esophageal mucosal colonization of *Candida spp.* However, it is increasingly reported that the occurrence of esophageal candidiasis with no underlying disease or immune suppression. We have experienced a case of esophageal candidiasis in a 15-year-old girl who was immunologically normal and have no underlying disease and whose main symptoms were epigastric and retrosternal pain with dysphagia. This case suggests the possibilities of candidal infections in children without predisposing factors such as immune compromised conditions, so it will be needed to differentiate the esophageal candidiasis among healthy children with symptoms of odynophagia and dysphagia. (*Korean J Pediatr Gastroenterol Nutr* 2005; 8: 269~274)

**Key Words:** Esophageal candidiasis, *Candida albicans*

### 서 론

식도 칸디다증은 선천성 혹은 후천성 면역 결핍

접수 : 2005년 7월 29일, 승인 : 2005년 8월 31일

책임저자 : 최경단, 560-750

전북 전주시 완산구 중화산동 1가 300번지

예수병원 소아과

Tel: 063-230-8924, Fax: 063-230-8926

E-mail: ccaedan@yahoo.co.kr

본 증례 보고는 2004년 제54차 대한소아과학회 추계학술대회에서 포스터 발표되었음.

증후군, 악성 종양 등 면역기능에 장애를 초래할 수 있는 기저 질환이 있거나, 항암제, 스테로이드, 면역억제제 같은 약물의 장기 사용 등 방어 기전이 손상될 때 병발하는 기회감염의 하나로 알려져 왔다. 최근 들어 유발 요인이 없는 정상 성인에서 보고가 늘고 있으나 소아에서의 보고는 아직 드물다. 성인의 경우, Kodosi 등<sup>1)</sup>에 의한 보고에서, 상부 위장관 증상이 있는 환자 370명 중 7.3 %에서 식도 칸디다증이 발견되었는데 면역 정상인이었다고 하며, Naito 등<sup>2)</sup>의 보고에서도 식도 칸디다증이 있는 41명 중 7명이 면역 정상이었다. Cortes 등<sup>3)</sup>도 식도 칸디다증

환자의 29%이 면역 정상이었다고 한다. 소아의 경우, 국외 보고로는 Rahhal 등<sup>4)</sup>의 면역 기능이 정상인 소아에서 발생한 식도 칸디다증에 대한 보고가 있을 뿐이고, 국내 보고로는 김과 장<sup>5)</sup>의 보고가 있는 정도이다. 면역 기능이 정상일 뿐만 아니라 선행하는 기저 질환이 없는 건강한 소아에서 발생한 식도 칸디다증 1예를 경험하였기에 보고하는 바이다.

## 증 례

환 아: 채○○, 여아, 15세

주 소: 상복부 복통, 연하통, 흉골 후부통

현병력: 평소 건강하게 생활하던 15세 된 여아가 최근 1개월간의 상복부 복통과 1주일간의 연하통 및 흉골 후부통을 주소로 내원하였다.

과거력 및 가족력: 환아는 재태 기간 40주, 출생 체중 3.1 kg으로 자연 분만되었으며, 7년 전에 뇌수막염으로 입원 치료받은 이외에는 건강하게 지내왔다. 염증성 장 질환이나 결핵을 비롯한 가족력상의 특이 사항은 없었다.

진찰 소견: 키는 167 cm (90~97th percentile)이고 몸무게는 52 kg (50~75th percentile)이었다. 결막에 이상 소견이 없었으며 구강이나 생식기에 궤양이 보이지 않았다. 심장 박동은 규칙적이었고 심잡음 청진되지 않았으며 양폐에 고른 호흡음을 보였다. 복부는 부드럽고 팽만이 없었으며 간과 비장 및 이상 종물은 촉진되지 않았고 장음도 정상이었다.

검사 소견: 일반 혈액 검사는 혈색소 13.1 g/dL, 백혈구 6,100/mm<sup>3</sup> (중성구 52.5%, 림프구 39.2%), 혈소판 288,000/mm<sup>3</sup>이었다. 혈청 생화학 검사는 Na 142 mEq/L, K 4.4 mEq/L, Cl 109 mEq/L, 총 빌리루빈 0.7 mg/dL, AST/ALT 15/8 IU/L, 혈청 총 단백 7.9 g/dL, 알부민 4.8 g/dL였다. Perinuclear anti neutrophil cytoplasmic antibody, rheumatoid factor, antinuclear antibody는 음성이었고, 혈청 칸디다 항원, cytomegalic virus IgM, herpes simplex virus IgM, human immunodeficiency virus 검사는 음성이었다. 결핵 반응 검사는 음성이었고, 혈중 IgG 1210 mg/dL (608~1,572), IgA 157 mg/dL (70~312), IgM 196 mg/dL (56~352),

IgD 6 mg/dL (0~8), IgE 28 IU/mL (0~170)와 C3 175 mg/dL (83~177), C4 40 mg/dL (15~45)는 정상 범위였다. 혈액, 소변, 대변 배양 검사도 음성이었다.

방사선 소견: 흉부 단순 촬영 검사, 복부 단순 촬영 검사 및 복부 초음파 검사는 이상소견이 없었다. 입원 5병일에 시행한 식도 조영 방사선 검사에서 위식도 문합부 5 cm 상방에 불규칙한 점막 표면과 좁아진 내강이 관찰되었다(Fig. 1).

내시경 소견: 상부 위장관 내시경 검사에서 하부 식도에 종축 방향으로 다발성의 깊은 궤양이 동반된 식도염 소견이 관찰되었다(Fig. 2).

조직 소견: 식도 조직에서 궤양과 함께 조직 내로 침습하고 있는 군사가 관찰되었다(Fig. 3).

치료 및 경과: 상부 위장관 내시경 검사로 식도 칸디다증을 진단하였고 조직 검사에서 이를 확인하였다. Fluconazole과 proton pump inhibitor (PPI)를 사용하여 증상이 소실되었으며, 입원 10병일에 퇴원

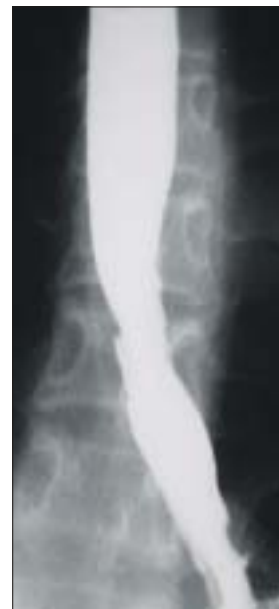
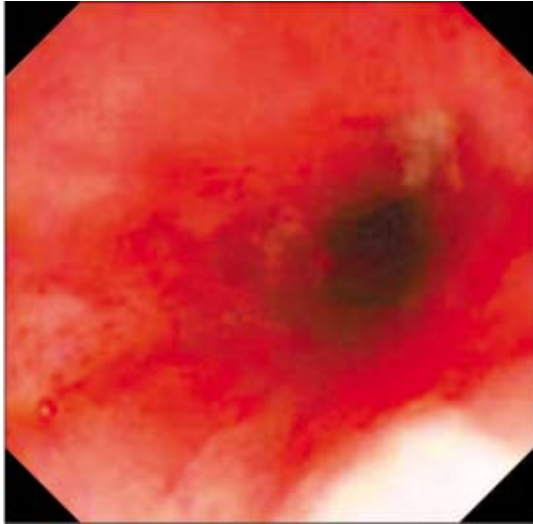
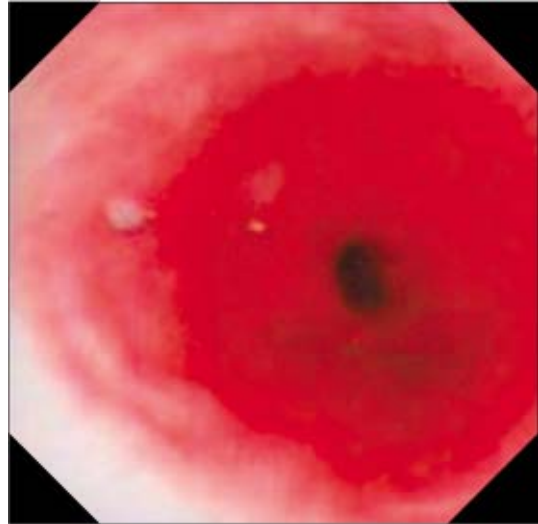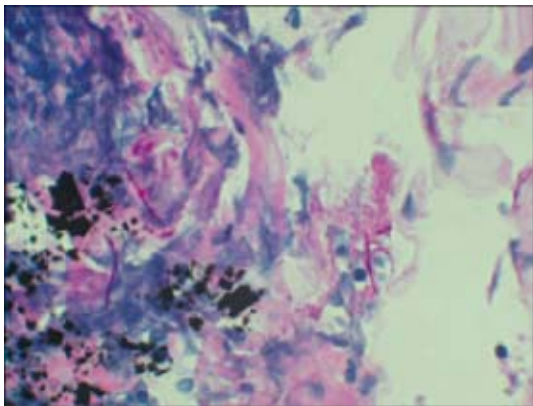
Fig. 1. Barium esophagogram shows typical irregular mucosal ulceration with diffuse luminal narrowing of the lower esophagus.



**Fig. 2.** Endoscopic finding shows a couple of deep and shallow ulcers with white plaques in the lower esophagus.



**Fig. 4.** Four weeks later, follow up endoscopic finding shows disappearance of ulcers and white plaques.



**Fig. 3.** Pathological finding of esophageal biopsy shows candidial hyphae invading the squamous epithelium (H&E stain, ×400).

하였다. Fluconazole을 4주간 경구 투여한 후 재시행한 상부 위장관 내시경 검사상 완치된 소견이 관찰되었다(Fig. 4).

## 고 찰

칸디다증은 식도의 가장 흔한 감염이고, 그 빈도

는 후천성 면역 결핍 증후군의 발생과 장기 이식을 받는 사람의 수가 늘어감에 따라 증가하고 있다. *Candida albicans*는 건강한 사람의 약 30% 내지 50% 정도에서 구강 인두에서 발견되며, 식도 칸디다증의 가장 흔한 원인균이다. 칸디다는 출아하는 효모, 위균사와 균사의 다양한 모습을 가진 진균이다. 칸디다의 다른 종들도 식도염을 일으킬 수 있는데, *C. tropicalis*, *C. parapsilosis*, *C. krusei*, *C. glabrata* 등이 있다. 이들 흔하지 않은 칸디다 종들은 면역 기능 장애가 있는 환자에서 더 자주 볼 수 있다. 칸디다는 구강과 대장에 상재하는 진균으로, 식도염은 진균의 직접적인 확장보다는 진균의 연하 결과로 발생된다고 생각되기 때문에, 상부 식도보다는 하부 식도에서 더 자주 발생한다<sup>6)</sup>.

발생 요인을 전신적 요인과 국소적 요인으로 구분해 보면, 전신적 요인으로 후천성 면역 결핍 증후군, 장기 이식<sup>7,8)</sup>, 혈액종양학적 질환, 부신 부전이나 당뇨, 갑상선 기능 저하증 같은 내분비 질환, T-세포 면역 결핍 질환의 일종인 만성 점막 표피성 칸디다증<sup>9)</sup> 등에서 식도 칸디다증이 발생하기 쉽다. 이외에도 의원성 원인으로 세포성 면역의 결핍을 야기하는 부신 피질 스테로이드<sup>10)</sup>, 면역 치료, 방사선 치료

를 받는 사람에서 호발하고, 항생제는 중성구의 기능과 정상 균총을 변화시켜 칸디다의 과도 성장을 촉진한다<sup>11)</sup>. 국소적 요인으로는 위식도 역류, 식도 협착, 식도 운동 질환<sup>12,13)</sup>, omeprazole 같은 PPI나 H<sub>2</sub> 억제제의 복용으로 인한 산도 저하<sup>14)</sup>, 약물 유발 식도 손상<sup>11)</sup> 등이 있는데, 식도 칸디다증 발생의 좋은 환경이 된다.

한편, Kodosi 등<sup>1)</sup>에 의한 초기 보고에서, 상부 위장관 증상으로 전원된 종합병원 환자 370명 중 7.3%에서 식도 칸디다증이 발견되었는데, 그 대다수는 유발 요인이 없었다. Naito 등<sup>2)</sup>의 보고에서도 식도 칸디다증이 있는 41명 중 7명이 건강한 사람이었다. Cortes 등<sup>3)</sup>도 비슷한 관찰을 보고했는데, 식도 칸디다증 환자의 29%에서 기저 요인이 없었다고 한다. Rahhal 등<sup>4)</sup>도 면역 기능이 정상인 10대 청소년에서 병발한 포진성 및 칸디다 식도염에 대하여 보고하고 있다. 면역 기능이 정상인 소아에서 발생한 식도 칸디다증에 관한 국내 보고로는 김과 장<sup>5)</sup>의 보고가 있는 정도이다. 본 환자의 경우도 선행하는 전신적 혹은 국소적 기저 질환이나 면역 결여가 없는 상태에서 발생하였다. 그러한 기저 요인이 없는 가운데 발생한 식도 칸디다증은 개인적 비위생 상태와 열악한 사회 경제적 처지에 원인이 있을 가능성도 있다고 Badarinarayanan 등<sup>15)</sup>이 언급했는데 이에 대해서는 연구가 더 이뤄져야 할 것으로 생각된다.

식도 칸디다증 환자에서 초기에 별다른 증상이 없을 수도 있다. 증상은 급성이거나 만성일 수 있으며, 보통 환자들은 연하곤란과 연하통 또는 둘 다를 호소한다. 연하곤란은 유동식보다는 고형식에서 빈번하게 발생한다. 면역 기능 장애나 후천성 면역 결핍 증후군 환자에서 후흉골 또는 등쪽 정중선에 흉통이 있다면 식도 칸디다증을 생각해야 한다. 식도 칸디다증은 구강 칸디다증 없이도 발생할 수 있으나 대부분의 면역 기능 장애 환자 특히 후천성 면역 결핍 환자에서는 구강 칸디다증이 동반된다. 협착이 발생한 환자에서는 점진적인 연하통이 수반되며, 열은 없을 수도 있고, 상복부 복통이 관찰될 수도 있다<sup>6)</sup>. 또한 오심, 구토, 또는 토혈이 있을 수 있다. 본 환자도 상복부 복통, 연하통, 흉골 후부통을

호소하였으며, 이에 상부 위장관 내시경을 시행하기로 하였다.

식도 칸디다증의 전형적인 방사선 소견은 우툴두툴한 모습의 미만성 반형이다. 더욱 진행되면 식도의 반과 부종은 정맥류처럼 보일 수도 있는 조약돌 모양으로 변화함이 특히 double-contrast films에서 관찰된다<sup>16)</sup>. 본 환자의 경우 식도 조영 방사선 사진에서 위 식도 문합부 5 cm 상방에 불규칙한 점막 표면과 식도염의 합병증으로 여겨지는 정도의 식도 협착이 관찰되었다.

상부 위장관 내시경이 식도 칸디다증의 확진법이다. 상부 위장관 내시경은 면역 기능 장애 환자에서도 시행할 수 있고, 혈소판 수치가 50,000/mm<sup>3</sup> 이상이면 안전하게 생검 조직을 얻을 수 있다. 식도 칸디다증의 전형적인 모습은 다수의 백색 반들이고, 더 심한 형태에서는 표면에 궤양이 있는 융합성의 선형 반이 보이며, 가장 심한 경우 식도 내강이 좁아져 있다. 확진은 내시경적 조직 생검이나 brush-cytology로 가능한데, 조직 생검은 출혈의 위험이 따르며, 생검된 조직에 고정액이 침투될 때 진균이 제거될 가능성이 있고, 특징적인 균사 침입 소견은 심한 증상을 지닌 일부 환자에 국한되어 나타난다는 면이 있으나, 식도암의 가능성이 있다면 반드시 해야 하며 포진성 식도염과의 감별에도 유용하다. 침범된 조직에서 균사나 위균사를 증명함으로써 확진을 할 수 있으나, 조직 배양 결과는 칸디다가 정상 균총으로서 존재하기 때문에 그 진단적 가치에 한계가 있다<sup>17)</sup>. 본 환자에서 시행한 상부 위장관 내시경 검사에서도 하부 식도에 종축 방향으로 다발성의 깊은 궤양이 동반된 식도염 소견이 관찰되었고, 식도 조직에서 궤양과 함께 조직 내로 침습하고 있는 균사가 관찰되어 식도 칸디다증으로 확진할 수 있었다. Hiatus hernia나 web, stenosis 같은 선천성 해부학적 이상이나 위식도 역류, 식도 운동 질환과 같은 기저 질환 역시 보이지 않았다.

칸디다 항원을 찾는 혈청 검사의 진단적 가치는 논란 중이다. 칸디다 균종에 대한 광범위한 노출로 인하여 칸디다증이 없는 많은 정상인에서도 칸디다 항원에 대한 혈청 항체가 발견되기 때문이다. 칸디

다균의 세포벽 mannann 항원을 찾는 radioimmunoassay가 개발되어 특이도를 보이거나 예민도가 결여되어 있다<sup>17)</sup>. 칸디다 항원에 대한 latex agglutination 검사도 이용되나 예민도가 28~90%로 다양하다. 칸디다 대사물인 arabinitol의 혈청 농도를 측정하는 gas-liquid chromatographic assay도 64~82%의 예민도를 보일 뿐이다. Greenfield 등<sup>18)</sup>은 동물 실험을 근거해서 단일 검사로는 mannann latex agglutination assay가 가장 믿을 만하다고 하면서 사람의 경우 이 방법 외에 다른 항체 검사를 같이 병용하는 것이 좋다고 하였다. 현재로서 칸디다 항원을 찾는 혈청 검사의 양성 반응이 활동적 감염이라는 확실한 증거가 되지 못하며 음성 결과가 나와도 침습적 칸디다증이 아니라고 배제할 수 없다. 본 환자의 혈청 칸디다 항원 latex agglutination 검사는 음성이었다.

식도 칸디다증은 항진균 치료에 일반적으로 신속하고 순조롭게 반응한다. Fluconazole은 imidazole 유도체인데 최소한 동물 모델에서는 흡수가 더 잘되고 더 효과적이다. 장점은 흡수에 위산이 필요하지 않고 스테로이드 생산을 저해하지 않기 때문에 부신 기능에 영향을 주지 않는다는 것이다. 식도를 포함한 모든 형태의 칸디다증에 효과가 있다. 조 등<sup>19)</sup>은 H<sub>2</sub> 억제제와 PPI 등으로 치료받는 환자에서 위산 분비의 감소로 위 칸디다증이 발생했다는 보고<sup>14)</sup>를 들어 PPI의 병용이 위내 pH 상승으로 인한 칸디다 증식을 촉진할 수 있으므로 PPI의 투여에 신중을 기할 필요가 있다고 하였다. 본 환자의 경우 병변의 위치가 위가 아닌 식도라는 점과 식도 궤양이 심하여 더 이상의 화학적 손상이나 자극을 막아 환자의 고통을 경감시켜야 한다는 이유에서 fluconazole과 PPI를 병용했는데, 흉골 후부통, 연하통, 상복부 복통이 투약 이후 현저히 감소하는 효과가 있었다.

## 요 약

저자들은 평소 건강하게 지내던 소아에서 발생한 식도 칸디다증 1예를 경험하였기에 문헌 고찰과 함께 보고하는 바이다.

## 참 고 문 헌

- 1) Kods BE, Wickremesinghe PC, Kozinn PJ, Iswara K, Goldberg PK. Candida esophagitis. A prospective study of 27 cases. Gastroenterology 1976;71:715-9.
- 2) Naito Y, Yoshikawa T, Oyamada H, Tainaka K, Morita Y, Kogawa T, et al. Esophageal candidiasis. Gastroenterol Jpn 1988;23:363-70.
- 3) Cortes JAD, Tovar MA, Ruiz RJ. Esophageal candidiasis in HIV-negative patients. Rev Esp Enferm Dig 1997;89:503-10.
- 4) Rahhal RM, Ramkumar DP, Pashankar DS. Simultaneous herpetic and candidal esophagitis in an immunocompetent teenager. J Pediatr Gastroenterol Nutr 2005;40:371-3.
- 5) Kim YJ, Jang SJ. A case of esophageal candidiasis presenting recurrent abdominal pain in an immunocompetent child. Korean J Gastrointest Endosc 1997; 17:55-8.
- 6) Walsh TJ, Hamilton SR, Belitsos N. Esophageal candidiasis. Postgrad Med 1988;84:193-6.
- 7) Chiou CC, Groll AH, Gonzalez CE, Callender D, Venzon D, Pizzo PA, et al. Esophageal candidiasis in pediatric acquired immunodeficiency syndrome: clinical manifestations and risk factors. Pediatr Infect Dis J 2000;19:729-34.
- 8) Braegger CP, Manuela A, David N. Extensive esophageal candidiasis in the absence of oral lesions in pediatric AIDS. J Pediatr Gastroenterol Nutr 1995;21: 104-6.
- 9) Kobayashi RH, Rosenblatt HM, Carney JM, Byrne WJ, Ament ME, Mendoza GR, et al. Candida esophagitis and laryngitis in chronic mucocutaneous candidiasis. Pediatrics 1980;66:380-4.
- 10) Simon MR, Houser WL, Smith KA, Long PM. Esophageal candidiasis as a complication of inhaled corticosteroids. Ann Allergy Asthma Immunol 1997; 79:333-8.
- 11) Rasim G, Ozlem KY, Arzu T, Erol A, Nurdan T, Oran ES. Mid-esophageal ulceration and candidiasis-associated distal esophagitis as two distinct clinical patterns of tetracycline or doxycycline-induced esophageal injury. J Clin Gastroenterol 2004;38:484-9.
- 12) Aliye Uc, Paula N, Wesley B. Esophageal candidiasis in an infant with reflux esophagitis. J Pediatr Gas-

- troenterol Nutr 2000;31:572-4.
- 13) Ganatra JV, Bostwick HE, Medow MS, Beneck D, Berezin S. Candida esophagitis in a child with achalasia. J Pediatr Gastroenterol Nutr 1996;22:330-3.
  - 14) Roy A, McCallum RW. Candidiasis of duodenum: the role of continuous cimetidine therapy. Gastrointest Endosc 1984;30:47.
  - 15) Badarinarayanan G, Gowrisankar, Muthulakshmi K. Esophageal candidiasis in non-immune suppressed patients in a semi-urban town, southern India. Mycopathologia 2000;149:1-4.
  - 16) Sam JW, Levine MS, Rubesin SE, Igor L. The “foamy” esophagus: a radiographic sign of candida esophagitis. AJR 2000;174:999-1002.
  - 17) Trier JS, Bjorkman DJ. Esophageal, gastric, and intestinal candidiasis. Am J Med 1984;30:39-43.
  - 18) Greenfield RR, Trout DL, Rickard RC, Altmiller DH. Comparison of antibody, antigen, and metabolite assays in rat models of systemic and gastrointestinal candidiasis. J Clin Microbiol 1988;26:409-16.
  - 19) Cho YH, Choi HS, Lee SH, Han DS, Son JH, Jeon YC, et al. A case of esophageal and gastroduodenal candidiasis. Korean J Gastrointest Endosc 1998;18: 884-8.
-