

Haddad 증후군 1예

울산대학교 의과대학 서울아산병원 소아과, *외과, † 진단방사선과

이민규 · 김준성 · 박성종 · 김기수 · 김인구* · 윤종현† · 김경모

A Case of Haddad Syndrome

Min Kyu Lee, M.D., Joon Sung Kim, M.D., Seong Jong Park, M.D., Ki Su Kim, M.D.,
In Koo Kim, M.D.*, Chong Hyun Yoon, M.D.† and Kyung Mo Kim, M.D.

Departments of Pediatrics, *Surgery, and † Diagnostic Radiology,
Asan Medical Center, University of Ulsan College of Medicine, Seoul, Korea

The combination of Congenital central hypoventilation syndrome with Hirschsprung's disease, also known as Haddad syndrome, belongs to the family of diseases now designated as Neuro-cristopathies. We have experienced a case of Haddad syndrome in a male infant who presented with repetitive abdominal distension, bilious vomiting, and sleep apnea. Following colon study and rectal biopsy disclosed the absence of the ganglion cell. And the infant could not be weaned from mechanical ventilation since birth because of the absence of effective, spontaneous respiration during sleep. As he was diagnosed as Haddad syndrome, tracheostomy and ileostomy were performed consecutively. At the age of 4 months, he was relatively healthy but remained ventilator-dependent. We report the first Korean case of Haddad syndrome with a brief review of the related literature. (Korean J Pediatr Gastroenterol Nutr 2005; 8: 252~256)

Key Words: Hirschsprung disease, Congenital central hypoventilation syndrome, Haddad syndrome

서 론

Hirschsprung병은 장내 신경계(enteric nervous system)에 신경절 세포의 선천적 부재로 인해 장폐쇄

증상을 보이는 질환으로, 신경능(neural crest)으로부터 전구 세포의 이주 장애에 기인하는 것으로 생각되고 있다. 선천성 중추성 저환기 증후군(congenital central hypoventilation syndrome, CCHS)은 신경 근육계나 폐에는 이상이 없이 수면시에 호흡량의 감소로 인해 저환기증을 초래하는 매우 드문 질환으로 이러한 두 질환은 1974년 Bolande 등¹⁾에 의해 처음으로 'Neurocristopathy'의 한 형태로 기술되었고, Hirschsprung병과 CCHS가 같이 나타난 증례가 1978년 Haddad 등²⁾에 의해 처음으로 보고되었다. 또한

접수 : 2005년 7월 29일, 승인 : 2005년 8월 25일
책임저자 : 김경모, 138-736, 서울시 송파구 풍납2동 388-1
서울아산병원 소아과
Tel: 02-3010-3380, Fax: 02-473-3725
E-mail: kmkim@amc.seoul.kr

신경능에서 기원하는 종양 및 자율 신경계 기능 이상이 같이 보고되고 있고 이는 신경능에서 분리되는 세포 계열을 포함하는 공통적인 병인이 있음을 암시한다. 저자들은 출생 후에 반복적인 복부팽만과 담즙성 구토, 수면시 무호흡을 주소로 내원한 영아에서 Hirschsprung병을 동반한 CCHS 증례를 경험하였으며, 이는 국내에서 첫 증례라고 사료되어 문헌고찰과 함께 보고하는 바이다.

증 례

환 아: 박○○, 남아, 생후 2일

주 소: 복부 팽만, 담즙성 구토, 청색증

출생력 및 가족력: 만삭 정상 분만, 출생 시 체중 4.1 kg으로 임신 중 특별한 병력은 없었다.

현병력: 출생 당일 시작된 빈호흡과 청색증으로 기도 삽관과 인공호흡기로 치료를 시작하였고 복부 팽만과 담즙성 구토 증상이 관찰되며 복부 방사선 소견상 직장 내 가스가 보이지 않아 Hirschsprung병을 의심하여 생후 2일에 본원 신생아 중환자실로 전원되었다.

진찰 소견: 내원 당시 체중은 3.83 kg (90백분위수 이상), 신장 53 cm (90백분위수 이상), 머리둘레 36 cm (90백분위수 이상)이었고 체온은 37.1°C, 맥박수 140회/분, 혈압 67/53 mmHg이었다. 두부 및 경부에 이상 소견 없었고, 기도 삽관이 되어 있었다. 흉곽은

대칭적으로 팽창하였고 호흡음은 거칠었으나 수포음은 들리지 않았고, 심음은 규칙적이었고 심잡음은 들리지 않았다. 복부는 팽만되어 있었고 장음이 감소되어 있었으며 간이나 비장의 종대는 없었고, 심부건반사는 정상이었다.

검사 소견: 내원 시 말초 혈액 소견은 혈색소 15.1 g/dL, 백혈구 10,800/mm³, 혈소판 227,000/mm³이었으며 동맥혈 가스분석 검사는 pH 7.4, PaO₂ 79 mmHg, PaCO₂ 36 mmHg, HCO₃ 22 mEq/L였다. 혈액 화학 검사상 Na 135 mEq/L, K 3.5 mEq/L, Cl 103 mEq/L이었고, BUN 4 mg/dL, creatinine 0.5 mg/dL, AST 34 IU/L, ALT 16 IU/L이었다. 뇌파 검사와 시신경 및 청신경 유발전위 검사 모두 정상이었으며 염색체 검사는 46, XY로 정상 핵형이었다.

방사선학적 소견: 흉부 방사선 소견상 특이 소견이 없었고, 복부에서는 가스로 인해 소장과 대장이 팽만되어 보였다. 생후 3개월경에 시행한 대장조영술에서는 명확한 이행부위는 보이지 않으나 심한 소장의 팽창이 보였고 24시간 지연 영상에서 결장 전체 및 소장 고리에 조영제가 남아 있었다(Fig. 1). 생후 7일에 시행한 뇌 초음파 검사상 특이 소견이 없었고, 생후 21일에 시행한 뇌 자기공명영상도 정상 소견이었다.

병리학적 소견: 충수 돌기의 조직 생검상 점막하층에서 신경 세포의 비대가 관찰되었으며 근육층 신경절기(myenteric plexus)에 신경절 세포가 보이지

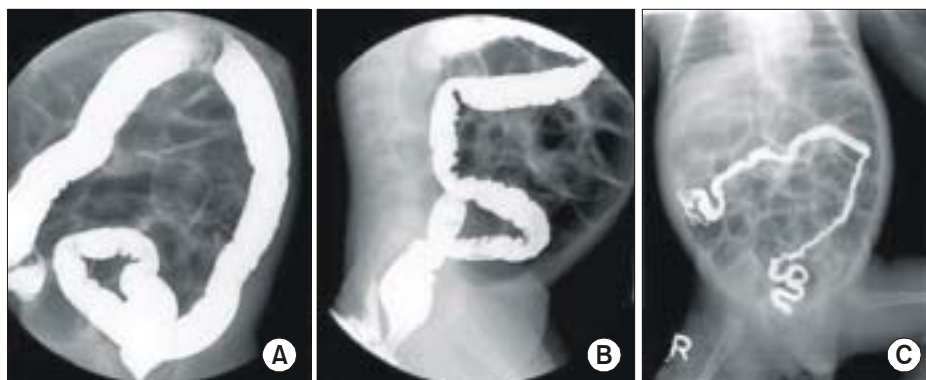


Fig. 1. Colon study demonstrated a total colonic aganglionosis including no transitional zone, reflux of barium into a dilated ileum (A), normal rectosigmoid index (B), and retention of barium on delayed film (C).

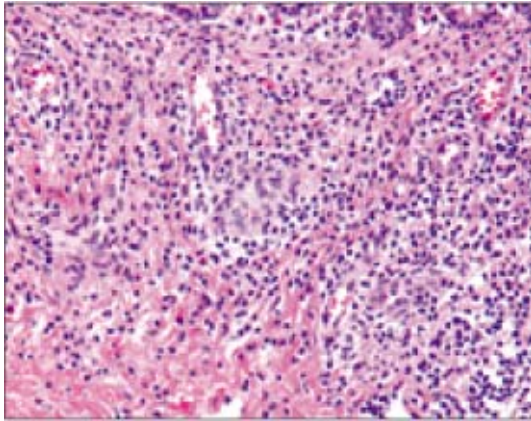


Fig. 2. Microscopic examination showed the Myenteric plexus without any ganglion cell in the appendix (H&E, ×400).

않았다(Fig. 2).

치료 및 경과: 내원 즉시 인공 호흡기 치료를 실시하였다. 이후 인공 호흡기 횡수를 점차 감량시키다가 3병일에 지속적 기도양압(CPCP) 양식으로 바꾸었으나 수면 시에 무호흡을 보이며 pH 7.0, PaO₂ 58 mmHg, PaCO₂ 113 mmHg로 이산화탄소 분압이 상승하며 호흡성 산증 소견 보였고 이후에도 호흡기 횡수를 줄이면 과이산화탄소증과 저산소증이 발생하였다. 환기 자극을 위하여 aminophylline 및 doxapram을 투여하였으나 효과가 없었다. 복부 팽만과 구토가 잦아 Hirschsprung병을 의심하여 2차례 대장조영술 및 직장 내 압력검사를 시행하였으나 이상 소견은 발견하지 못하였다. 환아는 제 3병일에 저산소증에 의한 것으로 생각되는 전신성 간대 발작이 1회 있었으나 뇌파 검사 및 뇌 자기공명영상은 정상 소견이었다. CCHS로 진단하고 생후 2개월에 기관절개술을 시행하였고 이후 수면 시에만 자가 호흡기(home ventilator)로 유지하며 식이 진행하였으나 복부 팽만이 지속되었다. 대장조영술을 다시 시행하였고 명확한 이행부위는 보이지 않았으나 직장 조직검사상 신경절 세포가 발견되지 않아 결장 전체의 무신경절증(total colonic aganglionosis)으로 진단되어 개복수술 및 회장 조루술을 시행하였다. 수술 소견상 소장이 심하게 팽창되어 있었고, 대장은

전반적으로 좁아져 있었으며, ileocecal valve 상방 4 cm 부위에 이행부위가 있었고, 충수돌기의 조직검사상 신경절 세포가 없었다. Haddad 증후군으로 진단하였고 신경아세포종의 동반여부를 확인하기 위해 시행한 복부 초음파상 종괴는 없었으며 혈장과 소변에서 VMA, HVA 농도는 정상이었다. 안과 검진상 선천성 안검하수가 있었으나 시신경 및 청신경 유발전위 검사는 정상이었다. 이후 경구 식이 진행이 잘 되어 생후 4개월에 자가 호흡기로 유지하며 퇴원한 후 외래를 통해 경과 관찰 중이다.

고 찰

Hirschsprung병을 동반한 CCHS는 1978년 Haddad에 의해 처음으로 보고된 이후 전세계적으로 지속적으로 보고되고 있다. Croaker 등³⁾이 보고한 41예에서, 남녀 비는 1 : 1이었고 전체 Hirschsprung병의 약 1.5%에서 CCHS가 동반되었고 결장 전체의 무신경절증의 경우에는 약 10%에서 CCHS가 동반되었다. 반면에 CCHS의 경우 약 50%에서 Hirschsprung병이 동반되었다. Hirschsprung병의 남녀 비는 3 ~ 4 : 1이며 유병률은 약 5,000 출생아당 1명이다. Hirschsprung병만 있는 경우 결장 전체의 무신경절증이 차지하는 비율은 5 ~ 10%인데 비해, Haddad 증후군에서는 60% 이상을 차지하였고 직장이나 S상 결장에 국한된 경우는 약 20%였다. 그러나 진단시에 대장조영술로는 40%에서만 소결장(microcolon)의 소견을 보이고 나머지 60%에서는 대장 직경이 정상으로 나타나며 본 증례에서도 앞서 시행한 2회의 대장조영술이 정상 소견이었다. 환자의 약 20%에서 신경아세포종을 비롯한 교감신경계 종양이 있었으며 반수 이상에서 사시, 안검하수증 등 안과적 이상을 동반하였다. 이외에도 발한이 많으며 심박동수의 가변성이 감소하는 등의 다양한 자율신경계 이상을 동반하였다.

Haddad 증후군은 neurocristopathy의 한 형태⁴⁾로서 심장, 호흡조절, 장의 이상이 태아의 초기 발달 과정에서 신경능의 이동 장애로 인한 stem serotonergic neuron의 결손 때문인 것으로 생각되고 있다. 장의

근육총 신경얼기에는 정상적으로 serotonergic neuron이 포함되어 있고, 심장과 호흡 조절에 관여하는 중뇌 봉선(raphe) 부위에 대부분의 serotonergic neuron이 존재하기 때문이다. 유전적인 가능성이 일란성 쌍생아 및 형제에서 발생한 증례들과 같이 보고되었다. 1998년 SaKai 등⁵⁾은 Haddad 증후군 5세 여아에서 receptor tyrosine kinase (RET) proto-oncogene의 exon 12에서 adenine이 guanine으로 대체된 파오돌연변이(missense mutation)를 보고하였고 이 돌연변이는 tyrosine kinase의 성숙을 방해하여 신경능으로부터의 neurocristopathy를 야기시키는 것으로 생각되었다. 2003년 Amiel 등⁶⁾은 29명의 CCHS 환자들 중 18명에서 PHOX2B 유전자의 돌연변이를 처음으로 증명하였다. 유전 양식은 상염색체 우성이며 polyalanine의 팽창이 가장 흔한 돌연변이였으며 polyalanine의 반복 돌연변이 숫자가 길수록 임상적으로 심한 표현형으로 나타났다. 최근에 Bajaa 등⁷⁾은 초극소 저출생 체중아에서 PHOX2B 유전자의 돌연변이를 보고하였고 산전 또는 미숙아에서의 진단 및 치료 방향을 결정하는데 도움이 될 가능성을 제시하였다.

본 질환의 생존율은 경정맥 영양과 자가 호흡기 보조의 발전과 함께 향상되고 있고, Weese-Mayer 등⁸⁾이 보고한 최초의 CCHS 환자는 현재 성인이 되었으며 비교적 건강하게 지내는 중이다. Rohrer 등⁹⁾이 정리한 신경아세포종을 동반한 Haddad 증후군 9예에서는 6명이 7개월 이전에 사망하였고 1예에서 항암화학요법을 시도하였으나 반응 없이 11개월에 패혈증으로 사망하였으며 1예에서 단일 종양의 성공적인 외과적 절제가 이루어져 생존하였다. 신경아세포아종 등을 동반한 경우에 예후가 좋지 않기 때문에 Haddad 증후군을 진단하였을 때 신경아세포종을 비롯한 교감신경계 종양에 대한 선별검사가 필요하겠다.

CCHS는 치료로 인공적 환기법이 반드시 필요하다. 코마스크나 기관절개술을 이용한 양압 환기법¹⁰⁾, 혹은 음압 환기법, 또는 횡격막 조율(diaphragmatic pacing)¹¹⁾과 인공 호흡기를 함께 사용하다가, 그 후에 횡격막 조율을 하는 방법 등이 있다. Silvestri 등¹²⁾에

의하면, 신경 정신발달은 대부분이 지연되어 있었고, 경도에서 중등도의 학습장애가 있었으며 평균 IQ는 81이었으며, 언어와 수행능력에서 차이는 있었지만 모두 지연되어 있었다. 따라서 CCHS는 중추 신경계의 보다 전반적인 과정과 관련이 있다고 추측되며, 여러 가지 발달장애가 병 자체와 관련이 있을 수도 있으나, 일시적인 저산소증 등의 영향도 배제할 수 없다. 그러므로 조기의 진단과, 인공 환기치료에 주의를 기울인다면, 저산소증의 후유증을 최소화하고 장기적인 예후를 호전시킬 수 있을 것으로 생각된다. Hirschsprung병은 신경능 세포의 장애를 대표하는 질환으로 이외에도 다양한 신경학적 이상과 연관되어 있으며, Sarioglu 등¹³⁾은 302명의 Hirschsprung병 환자의 28.9%에서 신경학적 이상이 동반됨을 보고하였다. 따라서 조기 진단 및 치료를 위해서는 새롭게 Hirschsprung병으로 진단된 환아에서는 neurocristopathy의 가능성을 고려한 철저한 신경학적 검사와 발달에 대한 평가가 이루어져야 할 것이다.

요 약

저자들은 청색증, 복부 팽만을 주소로 내원한 생후 2일 된 남아에서 Haddad 증후군, 즉 결장 전체의 무신경절증 형태의 Hirschsprung병을 동반한 선천성 중추성 저환기 증후군 1예를 경험하였기에 문헌고찰과 함께 보고하는 바이다.

참 고 문 헌

- 1) Bolande RP. The neurocristopathies: A unifying concept of disease arising in neural crest maldevelopment. Hum Pathol 1974;5:409-29.
- 2) Haddad GG, Mazza NM, Defendini R, Blanc WA, Driscoll JM, Epstein MA, et al. Congenital failure of autonomic control of ventilation, gastrointestinal motility and heart rate. Medicine 1978;57:517-26.
- 3) Croaker G, Shi E, Simpson E, Cartmill T, Cass D. Congenital central hypoventilation syndrome and Hirschsprung's disease. Arch Dis Child 1998;78:316-22.

- 4) Shahar E, Shinawi M. Neurocristopathies presenting with neurologic abnormalities associated with Hirschsprung's disease. *Pediatr Neurol* 2003;28:385-91.
- 5) Sakai T, Wakizaka A, Matsuda H, Nirasawa Y, Itoh Y. Point mutation in Exon 12 of the receptor tyrosine kinase proto-oncogene RET in Ondine-Hirschsprung syndrome. *Pediatrics* 1998;101:924-5.
- 6) Amiel J, Laudier B, Attie-Bitach T, Trang H, de Pontual L, Gener B, et al. Polyalanine expansion and frameshift mutations of the paired-like homeobox gene PHOX2B in congenital central hypoventilation syndrome. *Nat Genet* 2003;33:459-61.
- 7) Bajaj R, Smith J, Trochet D, Pitkin J, Ouvrier R, Graf N, et al. Congenital central hypoventilation syndrome and Hirschsprung's disease in an extremely preterm infant. *Pediatrics* 2005;115:737-8.
- 8) Weese-Mayer DE, Silvestri JM, Menzies LJ, Morrow-Kenny AS, Hunt CE, Hauptman SA. Congenital central hypoventilation syndrome: Diagnosis, management, and long-term outcome in thirty two children. *J Pediatr* 1992;120:381-7.
- 9) Rohrer T, Trachsel D, Engelcke G, Hammer J. Congenital central hypoventilation syndrome associated with Hirschsprung's disease and neuroblastoma. *Pediatr Pulmonol* 2002;33:71-6.
- 10) Ellis ER, McCauley VB, Mellis C, Sullivan CE. Treatment of alveolar hypoventilation in a six-year-old girl with intermittent positive pressure ventilation through a nasal mask. *Am Rev Respir Dis* 1987; 136:188-91.
- 11) Flageole H, Adolph VR, Davis GM, Laberg JM, Nguyen LJ, Guttman FM. Diaphragmatic pacing in children with central alveolar hypoventilation syndrome. *Surgery* 1995;118:25-8.
- 12) Silvestri JM, Weese-Mayer DE, Nelson MN. Neuropsychologic abnormalities in children with congenital central hypoventilation syndrome. *J Pediatr* 1992; 120:1-8.
- 13) Sariolu A, Tanyel FC, Buyukpamukcu N, Hicsonmez A. Hirschsprung-associated congenital anomalies. *Eur J Pediatr Surg* 1997;7:331-7.