

A형 간염에 동반된 흉막 삼출 1예

순천향대학교 의과대학 소아과학교실

김 동 일 · 박 재 옥 · 김 창 휘

A Case of Pleural Effusion Associated with Acute Hepatitis A

Dong Il Kim, M.D., Jae Ock Park, M.D. and Chang Hwi Kim, M.D.

Department of Pediatrics, College of Medicine, Soonchunhyang University, Bucheon, Korea

Pleural effusion represents a rare complication of acute hepatitis A infection. Twelve year-old girl was admitted with complaints of general weakness, nausea and icteric sclerae. She also complained of right chest pain. Right decubitus view of chest radiograph showed pleural fluid accumulation. Laboratory findings were as follows: AST/ALT 1692/1970 IU/L, total/direct bilirubin 4.48/3.66 mg/dL and HA IgM Ab (+). On the seventh day of hospitalization, her general condition was much improved and chest radiography showed resolved pleural effusion. (*Korean J Pediatr Gastroenterol Nutr* 2005; 8: 243~246)

Key Words: Pleural effusion, Hepatitis A

서 론

급성 A형 간염은 과거에는 소아기에 흔한 질병이었으나 경제 발달과 위생 상태의 향상으로 급속도로 감소하여 현재 우리나라 20세 미만 인구에서 A형 간염 IgG 항체 보유율은 0~20%에 불과하며 이에 청소년에서는 집단 감염 증례가 발생하고 있다¹⁾. A형 간염 바이러스는 RNA 바이러스로 대변-경구 경로를 통해 감염되며 요리사 등의 손을 통해 오염

된 음식 혹은 물을 통해 유행성으로 발생하기도 하고 드물게는 경피와 성관계로도 전염이 가능하다¹⁾. 감염 후에 30일 정도의 잠복기를 거쳐 증상이 발현되며 2~6주간 황달, 식욕 감소, 간 기능 검사 이상 등을 보이게 된다. 감염된 소아의 98%에서는 완전 회복이 되며 합병증은 드물며 사망률은 0.1~0.2%이다²⁾.

흉막 삼출은 A형 간염에서 드물게 발생하는 합병증으로 보고되고 있으며^{3~10)} 양성의 경과를 보이고 예후에 나쁜 영향을 끼치는 인자로 여겨지지는 않는다³⁾.

저자들은 전신쇠약과 황달을 주소로 내원하여 시행한 혈청학적 검사 상 A형 간염으로 진단된 12세 여아에게서 우측 흉막 삼출을 경험하였기에 보고하는 바이다.

접수 : 2005년 7월 27일, 승인 : 2005년 9월 1일
책임저자 : 박재옥, 420-767, 경기도 부천시 원미구 중동 1174
순천향부천병원 소아과
Tel: 032-621-5403, 5410, Fax: 032-621-5440
E-mail: jop50@cvnet.co.kr

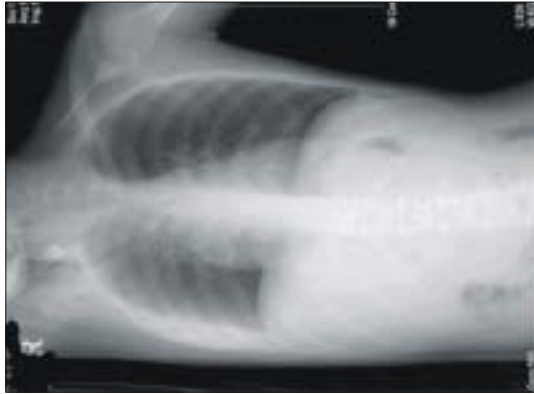


Fig. 1. Right decubitus view of chest X-ray revealed pleural effusion.

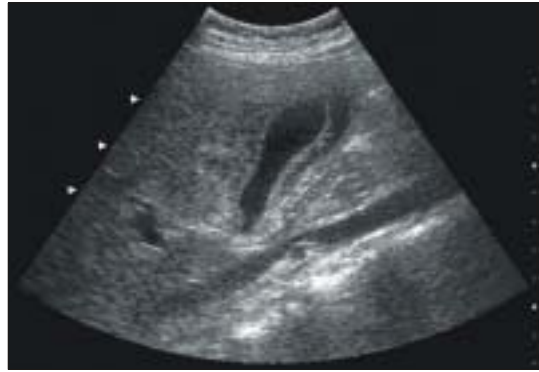

Fig. 2. Abdominal ultrasonogram showed hepatomegaly and gall bladder wall thickening.

증 례

환 자: 황○○, 12세, 여아

주 소: 내원 5일 전부터 시작된 전신쇠약, 오심과 황달

현병력: 환아는 평소 건강하게 지내던 중 1주일 전에 기침과 콧물 있었고 내원 5일 전에 복통과 오심 보여 개인의원 방문하여 치료받았으나 호전 보이지 않으며 소변색이 진해지며 황달이 나타나 외래 통하여 입원하였다.

과거력 및 가족력: 특이소견 없었다.

진찰 소견: 입원 당시 체온은 36.5°C, 맥박은 85회/분이었고 호흡수는 24회/분이었다. 공막과 피부에 황달 소견 보이고 있었으며 흉부 소견에서 특이 소견 보이지 않았고 복부는 부드러웠으나 압통을 동반한 3황지 정도의 간비대 소견 보이고 있었고 배부 및 사지 소견에서 이상 소견은 없었다.

검사 소견: 입원 당시 혈액 검사에서 백혈구 58,000/mm³, 혈색소 13.2 g/dL, 적혈구 용적 39%, 혈소판 수 178,000/mm³이었고, 혈액화학 검사에서 AST/ALT 1692/1970 IU/L, 단백질과 알부민은 6.8/3.9 g/dL, BUN/creatinine 12/0.8 mg/dL이었고, 총 빌리루빈과 직접 빌리루빈은 4.48/3.66 mg/dL, gamma-GTP 184 IU/L, ALP 306 IU/L, 총 콜레스테롤 121

mg/dL, Anti-HAV IgM 양성이었고 PT/aPTT 14.6/26.8초였다.

방사선학적 소견: 옆으로 누운 자세에서 우측 흉막 삼출액 소견 보이고 있었으며(Fig. 1) 단순 복부 촬영에서 간비대 의심되었으며 그 외 특이 소견 없었고 복부 초음파 검사에서 간비대와 담낭벽의 비후 및 우측 흉막 삼출액과 소량의 복수 소견이 보였다(Fig. 2).

치료 및 경과: 입원하여 수액 요법을 비롯한 보존 요법을 시행하였으며 입원 제3병일부터 경한 흉통을 호소하여 다시 시행한 단순 흉부 촬영 및 옆으로 누운 자세 촬영에서 흉막 삼출액이 입원 당시보다 증가되었으며 이후 가끔 소양증과 오심을 호소하는 것 외에 별다른 증상이 없이 지냈고 제7병일에 시행한 검사에서 AST/ALT 38/182 IU/L, 총 빌리루빈과 직접 빌리루치가 4.23/3.45 mg/dL으로 감소되고 임상 증상이 호전되었다. 단순 흉부 촬영에서 흉막 삼출이 호전되어 제8병일에 퇴원하였고 일주일 후에 시행한 검사에서 AST/ALT 40/58 IU/L, 총 빌리루빈과 직접 빌리루빈 2.1/1.3 mg/dL으로 감소되었다.

고 찰

HAV는 rhinovirus, poliovirus, coxsackievirus, echovirus, enterovirus와 같은 picornaviridae 과로 오염된

음식을 먹으면 위와 장에서 흡수되며 간에서 증식한 후 담즙으로 배설되어 변으로 배출되는 과정을 거치게 된다. 바이러스는 간효소 수치에 의한 간손상의 증상이 나타나기 2~3주 전부터 담즙, 혈액, 특히 변에서 검출된다. 그 후 변으로의 배출은 2주간 지속된다.

감염은 변-구강 경로로서 개인적 접촉에 의해 흔하게 발생하기 때문에 A형 간염으로 진단이 되면 탁아소나 유치원, 학교에서 적어도 1주간의 격리가 필요하다¹¹⁾. 감염 증상의 양상은 산발성, 유행성 그리고 풍토성으로 나타나게 되는데 산발성의 경우 주로 고령에서 발생하여 전구기와 황달기, 회복기 등의 병의 경과를 거친다¹²⁾. 전구기는 황달이 나타나기 전 수일간으로 발열, 식약감, 위장관 증세 등을 보이며 대개 간비대와 압통, 25%에서 비비대를 동반할 수 있다. 황달기로 들어서면 소변 색깔은 담황색으로 진해지며 대변 색깔은 회백색의 진흙 색깔을 띄며 담즙의 피부 침착으로 인한 가려움증, 정신적 우울 상태가 올 수 있다. 황달 증상은 소아의 경우 1~2주간 지속되며 어른에 비해 빠르게 호전된다²⁾. 회복기에 들어서면 환자의 식욕 회복과 함께 전신 증상의 호전을 보이게 된다.

유행성은 나이가 어린 소아일수록 무증상, 무황달을 보이며 주로 집단으로 발생한다. 6세 이하에서는 10%에서 황달을 보이며 6~14세에서는 40%, 14세 이상의 소아에서는 70%에서 황달을 보인다.

풍토성으로 발생하는 지역에서는 계절적 영향에 따라 가을에 시작하여 겨울에 최고조를 이루는 양상을 보이며 임상 증상은 산발성의 경우와 비슷하게 나타난다¹³⁾.

혈청학적 검사상 IgM 항체가 노출 5~10일 후에 검출이 가능하다. IgG 반응은 평생 동안 지속되며 재감염에 저항성을 갖게 해준다. 진단은 IgM 특이 anti-HAV 검사가 좋으며(민감도 100%, 특이도 99%, 양성 예측률 88%) 드물게 증상이 있을 때 음성을 보이기도 하나 1~2주간에 항체의 양전이 나타난다¹⁴⁾.

빌리루빈의 최고치는 10 mg/dL, ALT의 최고치는 3,000 mIU/L 정도이며 혈청 간효소치는 2~3주에 정상화되지만 경한 상승은 수개월 동안 지속되기

도 하며 빌리루빈은 일반적으로 4주 내에 정상화된다^{2,15)}.

A형 간염 바이러스 감염 때 발생하는 비특이적 증상으로 담즙 정체성 간염, 재발성 간염, 면역 복합체 질환, 자가 면역 간염 등이 있으며¹⁵⁾, 드물게 홍막 삼출이 발생하기도 한다³⁻¹⁰⁾. 간농양 같은 인접장기의 염증은 폐에서도 농흉의 원인이 될 수 있으며 이런 경우에 주로 폐우엽의 침범을 보인다.

대부분의 홍막 삼출을 보인 A형 간염의 증례에서 저 단백혈증을 보이지 않으며 오른쪽에 국한된 홍막 삼출을 보였던 것으로 미루어⁵⁾ 전신적 반응보다는 국소적 반응 또는 복수 발생 후 이차적으로 횡격막의 결손을 통해 혹은 횡격막 림프관을 통해 홍막 삼출이 발생 하는 것으로 알려져 있다⁷⁾.

하지만 일부 예에서는 양측의 홍막 삼출을 동반한 경우도 있었다⁷⁾. 홍막 삼출은 특별한 치료 없이 간염의 경과에 따라 호전의 양상을 보이며 따라서 이에 대한 검사는 병의 경과를 충분히 관찰 한 후에 결정하는 것이 좋다¹⁶⁾.

요 약

급성 A형 간염에서 홍막 삼출은 드물게 발생하는 합병증으로 불리한 예후인자는 아니며 대개는 양성의 경과를 취한다. 저자들은 전신쇠약과 황달로 내원한 12세 여아에게서 A형 간염에 동반된 홍막 삼출을 진단 하였고 특별한 치료 없이 안정 후에 호전된 1예를 경험하였기에 보고하는 바이다.

참 고 문 헌

- 1) 안효섭. 소화기 질환. 홍창의 소아과학. 제 8판. 서울. 대한교과서, 2004:570-2.
- 2) John D. Snyder, Larry K. Pickering. Viral hepatitis. In: Behrman RE, Kliegman RM, Jenson H, editors. Nelson textbook of pediatrics. 17th ed. Pennsylvania. Saunders Co, 2004:1324-7.
- 3) Tesovic G, Vukovic B, Benic B, Bozinovic D. Pleural effusion associated with acute hepatitis A infection. *Pediatr Infect Dis J* 2000;19:585-6.
- 4) Alhan E, Yildizdas D, Yapicioglu H, Neomi A.

- Pleural effusion associated with acute hepatitis A infection. *Pediatr Infect Dis J* 1999;18:1111-2.
- 5) Vaidya P, Kadam C. Hepatitis A: an unusual presentation. *Indian Pediatr* 2003;40:910-1.
- 6) Bringue Espuny X, Prado Munoz S, Vidal Borta J, Galindez Allende J, Bosch Munoz J, Gomma Brufau A. Pleural effusion associated with hepatitis A. *An Esp Pediatr* 2001;54:610-1.
- 7) Gunkan F. Ascites and pleural effusion accompanying hepatitis A infection in a child. *Clin Microbiol Infect* 2000;6:286-7.
- 8) Simonian N, Janner D. Pleural effusion, hepatitis and hemolytic anemia in a twelve-year-old male child. *Pediatr Infect Dis J* 1998;17:173-4.
- 9) Dagan R, Yagupsky P, Barki Y. Acute hepatitis A infection in a child. *Infection* 1988;16:360-1.
- 10) Cohen HA, Amir J, Frydman M, Gross S, Hart J, Ziv JB. Infection with the hepatitis A virus associated with ascites in children. *Am J Dis Child* 1992;146:1014-6.
- 11) Richardson M, Elliman D, Maguire H. Evidence base of incubation periods, periods of infectiousness and exclusion policies for the control of communicable disease in schools and preschools. *Pediatr Infect Dis J* 2001;20:380-91.
- 12) Cuthbert JA. Hepatitis A: old and new. *Clin Microbiol Rev* 2001;14:38-58.
- 13) Perez OM, Morales W, Paniagua M, Strannegard O. Prevalence of antibodies to hepatitis A, B, C and E viruses in a healthy population in Leon, Nicaragua. *Am J Trop Med Hyg* 1996;55:17-21.
- 14) Storch GA, Bodicky C, Parker M. Use of conventional and IgM-specific radioimmunoassays for anti-hepatitis A anti-body in an outbreak of hepatitis A. *Am J Med* 1982;73:663-8.
- 15) Lee A. Denson, MD. Other viral infections. In: Allan W, Oliver G, Ronald E, Philip M, Benjamin L, Ian R, editors. *Pediatric gastrointestinal disease*. 4th ed. Philadelphia. BC Decker Inc, 2004:1170-2.
- 16) Tesovic G, Vukelic D, Vukovic B, Benic B, Bonzinovic D. Pleural effusion associated with acute hepatitis A infection. *Pediatr Infect Dis J* 2000;19:585-6.