

# 흡수성 봉합사를 이용한 아킬레스건 파열의 치료

강 찬, 황득수, 황정모, 송재황, 신병건, 박종화

충남대학교 의과대학 정형외과학교실

## Treatment of Achilles Tendon Rupture with Absorbable Suture

Chan Kang, Deuk-Soo Hwang, Jung-Mo Hwang, Jae-Hwang Song, Byung-Kon Shin, Jong-Hwa Park

Department of Orthopaedic Surgery, Chungnam National University School of Medicine, Daejeon, Korea

**Purpose:** The purpose of this study is to report on the result of repairing Achilles tendon using absorbable suture under nerve block.

**Materials and Methods:** We retrospectively reviewed 20 patients with acute Achilles tendon rupture who were followed up for at least six months after the operation. We repaired Achilles tendon using two absorbable sutures using the Krackow technique for the proximal stump and the Kessler technique for the distal stump. A programmed postoperative management including non-weight bearing with a short leg cast for four weeks after the operation was applied for all patients. We evaluated clinical results using American Orthopaedic Foot and Ankle Society (AOFAS) ankle-hindfoot score, visual analogue scale (VAS) for satisfaction, range of motion of ankle, functional recovery rate, and the starting time of single heel raise.

**Results:** The mean VAS score for satisfaction and AOFAS score was 9.2 and 93.0, respectively. The affected ankle showed a mean dorsiflexion rate of 90% and plantar-flexion rate of 94% compared to the uninjured side. The single heel raise could start at a mean of 3.5 months after the operation.

**Conclusion:** Treatment of Achilles tendon rupture with absorbable suture material using the hybrid suture technique of proximal Krackow and distal Kessler showed sufficient stability and minimal chronic inflammatory reaction.

**Key Words:** Achilles tendon, Hybrid suture technique, Absorbable suture material

## 서 론

아킬레스건 파열은 아주 흔한 손상은 아니나 최근 여가 및 스포츠 활동 증가와 함께 꾸준히 증가하는 추세에 있다.<sup>1)</sup> 아킬레스건 파열의 치료는 크게 보존적 치료와 수술적 치료로 구분되나 일반적으로 완전파열인 경우 빠른 치유와 일상생활로의 조기 복귀 및 재파열 가능성을 낮추기 위해 수술적 및 재활 치료의 병행이 선호되고 있다. 아킬레스건 봉합 방법으로 현재까지는 비흡수성 봉합사를 이용하여 단단 봉합을 시행하고 그 둘레를 흡수성 봉합사로

환상 봉합하는 것이 일반적인 방법이었다. 저자들은 비흡수성 봉합사의 자극에 의한 만성 염증반응을 예방하기 위하여 흡수성 봉합사를 이용하여 단단 봉합을 시행하고 이후 4주간의 비체중부하 단하지 석고고정을 비롯한 술 후 치료 프로그램을 통하여 재파열 없이 좋은 결과를 얻었기에 문헌 고찰과 함께 보고하는 바이다.

## 대상 및 방법

### 1. 연구 대상

2011년 10월부터 2012년 11월까지 충남대학교병원에서 급성 아킬레스건 파열로 수술 받고 6개월 이상 추시된 20예(남 16명, 여 4명)를 대상으로 하였다. 평균 추시 기간은 16개월(범위 6~24개월) 이었고 수상 당시 환자들의 평균연령은 41.5세(범위 28~52세)로 연령별로는 20대 1명, 30대 8명, 40대 10명, 50대 1명이었다. 좌우

Received April 28, 2014 Revised August 12, 2014 Accepted August 12, 2014

Corresponding Author: Chan Kang

Department of Orthopaedic Surgery, Chungnam National University Hospital,  
282 Munhwa-ro, Jung-gu, Daejeon 301-721, Korea

Tel: 82-42-280-8381, Fax: 82-42-252-7098, E-mail: faschan@daum.net

Financial support: None.

Conflict of interest: None.

Copyright ©2014 Korean Foot and Ankle Society. All rights reserved.

©This is an Open Access article distributed under the terms of the Creative Commons Attribution Non-Commercial License (<http://creativecommons.org/licenses/by-nc/3.0>) which permits unrestricted non-commercial use, distribution, and reproduction in any medium, provided the original work is properly cited.

측의 발생 빈도는 좌측 12예, 우측 8예였다. 모든 환자는 수상 후 48시간 내에 신경차단술을 이용한 마취하에 수술을 실시하였다.<sup>2)</sup> 이번 연구는 충남대학교병원 연구윤리심의위원회의 승인하에 후향적 연구를 시행하였다.

## 2. 수술 방법

환자를 복와위에 두고 파열 부위를 중심으로 아킬레스건 내측을 따라 약 6 cm 정도 종 절개를 가한 후 아킬레스건을 싸고 있는 건외막 조직(paratenon)과 건중간막(mesotenon)을 역시 종 절개하여 파열된 아킬레스건을 노출시켰다. 파열된 아킬레스건단을 11번 작은 칼(scalpel)을 이용해 다듬은 후 단열 근위부는 Krackow 술식을, 단열 원위부는 Kessler 술식을 사용하여 2개의 1-0 Vicryl 봉합사(Ethicon Inc., Somerville, NJ, USA)로 4 strand를 이용하여 봉합하였다(Fig. 1).<sup>3,4)</sup> 원위 및 근위 파열단이 완전히 접촉이 된 상태에서 건측과 환측의 슬관절을 90도 굴곡시킨 후 파열 원위부의 두 봉합사를 잡아당겨 건측의 족배 굴곡 각도에 맞추고 그 매듭(knot)이 파열단 내에 위치하도록 하여 봉합하였다. 이후 다시 슬관절을 신전한 상태에서 건 봉합부의 둘레를 3-0 Vicryl 봉합사를 이용하여 봉합하였다. 그 외 건외막 조직과 건중간막 역시 3-0 Vicryl 봉합사를 이용하여 봉합하였다. 술 후 다시 슬관절을 90도 굴곡시켜 족관절을 자연스럽게 중립위로 유지 후 일시적인 단하지 석고부목을 시행해 주었다. 술 후 4~5일째인 퇴원 시 붓기가 감소한 것을 고려하여 단하지 석고고정을 시행하였다.

## 3. 수술 후 처치

수술 후 4주간 비체중부하 단하지 석고고정을 하였고, 수술 4주 후부터 수술 8~12주 후까지 아킬레스건 보조기(cam walker brace)를 이용하여 족관절 족배 및 족저 굴곡 운동을 단계적으로

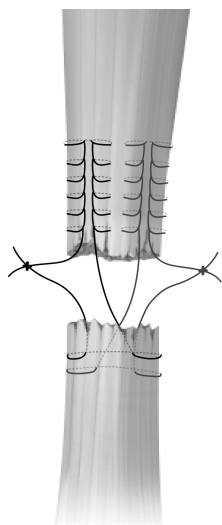
시행하였다. 수술 8주 후부터는 실내에서 보조기 없이 자유로운 일상 생활을 시작하였고, 실외에서 수술 12주 후까지 보조기를 착용하였다. 수술 12주 후부터 조깅, 한쪽 발꿈치 들기(single heel raising)를 허용하였다.

## 4. 수술 후 평가

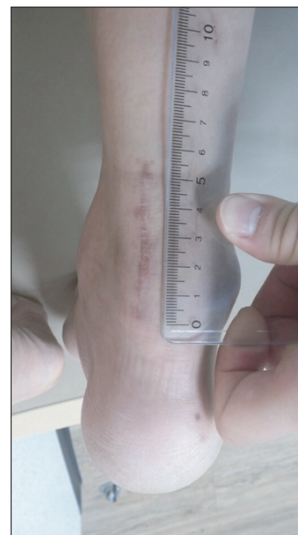수술 후 임상적 결과 분석에 대해서는 American Orthopaedic Foot and Ankle Society (AOFAS) ankle-hindfoot score를 사용하였으며 수술 후 결과에 대한 주관적인 만족도를 최종 추시 시에 visual analogue scale (VAS) (0=가장 불만족, 10=가장 만족)로 측정하였다.<sup>5)</sup> 또한 수상 전 환측 다리의 기능에 대한 수술 후 주관적인 기능 회복 정도의 비율(functional recovery rate)을 백분율(%)로 평가하였다. 족관절 운동 정도를 평가하기 위해 환측과 건측의 족배, 족저 굴곡 각도를 각도 측정기를 이용하여 최종 추시 시에 측정된 후 건측에 대한 환측의 비율을 조사 분석하였다. 그리고 한쪽 발꿈치 들기 시작 시기와 조깅 등의 가벼운 운동의 시작 시기를 조사하였다. 또한 수술 후 아킬레스건의 재파열이나 수술과 관련된 합병증의 유무에 대해서도 확인하였다.

## 결 과

수술 후 최종 추시 시에 치료 결과에 대한 주관적인 만족도는 평균 9.2 (범위 7~10)였고, AOFAS score는 평균 93.0 (범위 85~100)이었다. 최종 추시 시에 족관절 족배 굴곡은 평균 16.6도(범위 10~25도)였고, 족저 굴곡은 평균 44.3도(범위 35~50도)였다. 건측에 대한 환측의 족관절 족배 굴곡 비율은 평균 90%, 족관절 족저 굴곡 비율은 평균 94%였다. 수술 후 기능 회복 정도의 비율은 16예(80%)에서 90%~100%, 4예(20%)에서 80%~89%였다. 수술 시 피



**Figure 1.** This illustration shows the hybrid suture technique of proximal Krackow and distal Kessler method.



**Figure 2.** Mean length of the incision for Achilles tendon repair was 5.7 cm.

**Table 1.** Patients' Demographics and Clinical Data

Case no.	Sex	Age (yr)	Ankle ROM (°) (DF/PF)	VAS for satisfaction	Single heel raising after repair (mo)	Jogging after repair (mo)	AOFAS score
1	M	36	20/45	10	3	6	100
2	M	42	10/35	9	3	6	90
3	F	48	15/40	8	6	12	85
4	M	39	18/40	9	5	7	98
5	M	47	18/40	7	5	6	88
6	M	44	20/50	9	4	9	85
7	M	52	15/40	10	3	6	100
8	M	39	15/50	9	4	4	85
9	M	38	22/50	10	3	4	98
10	M	30	12/40	9	2.5	4	95
11	M	40	15/50	9	3	6	98
12	F	39	20/45	10	3	7	90
13	M	46	15/45	10	3	5	98
14	M	37	15/50	10	3	5	100
15	M	32	25/40	10	3	6	85
16	M	41	15/50	8	4	5	90
17	F	41	15/50	9	3	8	100
18	M	28	15/42	8	5	7	88
19	M	44	20/40	9	3	4	98
20	F	42	15/45	10	3	5	88

M: male, F: female, ROM: range of motion, DF: dorsiflexion, PF: plantarflexion, VAS: visual analogue scale, AOFAS: American Orthopaedic Foot and Ankle Society.

부절개 길이는 평균 5.7 cm (범위 5.2~6.3 cm)였다(Fig. 2). 재파열되거나 창상 합병증이 발생한 예는 없었다. 한쪽 발꿈치 들기는 수술 후 평균 3.5개월(범위 2.5~6개월)째 시작하였고 조깅 등 가벼운 운동의 시작은 수술 후 평균 6.1개월(범위 4~12개월)째 시작한 것으로 조사되었다(Table 1).

## 고 찰

아킬레스건 손상은 최근 일반인들의 스포츠 활동이 증가함에 따라 스포츠 손상의 중요한 부분을 차지하고 있어, 수상 후 빠른 회복과 합병증의 최소화를 위하여 여러 수술적 방법과 고정 방법이 시도되어 왔다.<sup>1)</sup>

급성 아킬레스건 파열에서 이용할 수 있는 봉합 술식으로는 Bunnell 술식, Krackow 술식, Kessler 술식, pullout 술식 등이 다양하게 소개되고 있고, 각 봉합 술식에 대한 봉합 강도는 차이를 보이는 것으로 보고되고 있다.<sup>3,4,6,7)</sup> 최근에는 많은 저자들이 술 후 조기 족근 관절 운동과 조기 재활동동을 허용할 정도로 봉합 강도가 강력하고 안정된 Krackow 술식을 사용하고 있다.<sup>8)</sup> 하지만 일반적으로 아킬레스건의 파열 부위는 대부분 혈액분포에 있어 취약 지점인 종골 부착부로부터 상방 2~6 cm 지점에서 발생하기 때문에<sup>8-10)</sup> 단일 원위부에 대해서 Krackow 술식으로 봉합 시 피부절개가 원위부로 연장되는 단점이 있었다. 이때 파열된 건의 노출 및 혈액 순환의 장애가 발생하게 되어 창상 감염 및 피부 괴사, 창상 반흔, 동통, 압통 및 종괴, 건주위 조직 복원 장애에 따른 아킬레스건 유착과 건

치유 지연 등 수술 부위에 많은 문제점이 제기되었다.<sup>11,12)</sup> 이와 같은 상처 치유와 관련된 합병증인 창상 감염과 피부 괴사는 흔히 종골 부착 부위에서 4~6 cm 상방에서 관찰되고 있다.<sup>13)</sup> 기존의 관혈적 봉합 시 피부절개 범위는 평균 8~10 cm 정도였으며,<sup>8,11)</sup> Henríquez 등<sup>14)</sup>은 Fiberwire 봉합사와 Kessler 술식으로 관혈적 봉합을 시행한 15명 중 2명(13.3%)에서 창상 합병증이 나타났다고 보고하였다. Carmont 등<sup>15)</sup>도 Ethibond 봉합사와 Kessler 술식으로 관혈적 봉합을 시행한 환자의 약 5.6%에서 상처 치유와 관련된 합병증이 나타났다고 보고하였다. 이에 저자는 단일 원위부에 대해서 상대적으로 단일 근위부에 비해 견고하게 봉합됨을 고려하여 피부절개를 줄일 수 있는 double modified locking Kessler 술식<sup>16,17)</sup>을 이용하였다. 본 연구에서는 Krackow와 Kessler의 hybrid 술식으로 창상 감염이나 지연 치유, 피부괴사 등의 창상 합병증이 발생한 예는 없었고, 기존의 방법에 비해 피부절개 길이도 줄어들었으며 재파열된 경우도 없어 저자의 술식이 아킬레스건 파열의 봉합 시 창상 치유에서의 이점과 봉합의 안정성을 유지할 수 있음을 보여주었다. 또한 Henríquez 등<sup>14)</sup>의 연구에서 Fiberwire 봉합사와 Kessler 술식으로 관혈적 봉합을 시행 후 환측의 족저 굴곡은 평균 40도, 족배 굴곡은 평균 15도로 나타났고, Kim 등<sup>11)</sup>의 연구에서는 Kessler 술식으로 관혈적 봉합을 시행한 결과 환측의 족저 굴곡은 평균 42.3도, 족배 굴곡은 평균 9.6도이고, AOFAS 점수는 평균 94.1로 저자의 봉합법이 비흡수성 봉합사와 Kessler 술식을 이용한 봉합법에 비해 술 후 운동 범위 및 AOFAS 기능평가에서 유사하거나 나은 결과를 보여주었다.

인대 봉합에서 이상적인 봉합사의 조건은 충분한 강도와 인장력이 있어야 하고 다루거나 매듭을 만들기 쉬워야 하며 매듭 유지가 용이하고 흡수 가능하며 적은 조직반응이 있는 것이다. 현재 아킬레스건 봉합술 시행 시 충분한 봉합 강도를 유지하고 재파열률을 낮추기 위해 많은 저자들이 비흡수성 봉합사를 이용하고 있다. 하지만 비흡수성 봉합사는 매듭 유지가 어려워 여러 번의 결찰(tie)이 필요하며 결과적으로 매듭이 두꺼워지고 흡수되지 않아 만성적인 피부자극을 줄 수 있다.<sup>18)</sup> 이에 반해 흡수성 봉합사는 충분한 기간의 인장 강도 유지가 어렵고 주변 조직과의 염증반응과 유착 가능성에 대한 불안감은 있지만 매듭 유지가 잘되고 피부자극 증상이 비흡수성 봉합사에 비해 덜하며 파열된 인대의 회복에 도움을 줄 수 있다는 장점이 있다.<sup>19)</sup> 또한 Viinikainen 등<sup>17)</sup>은 흡수성 봉합사가 조직학적으로 염증반응은 증가시키나 유착 형성에는 영향을 미치지 않는다고 하였다. 저자가 사용한 흡수성 봉합사인 1-0 Vicryl은 polygalactin 성분으로 인장 강도가 2주 후에는 75%, 3주 후에는 50%, 4주 후에는 25%로 감소하고 보통 56~70일이 지나면 완전히 흡수되는 특성이 있으나 본 연구에서 이 봉합사를 이용한 아킬레스건 파열의 치료 결과 4주간의 비체중부하 단하지 석고고정을 비롯한 계획된 수술 후 치료 프로그램을 통하여 재파열 없이 치료할 수 있었다.<sup>18,20)</sup>

본 연구의 제한점으로는 첫째로는 전체 증례수가 많지 않았고, 둘째로 연구에 참여한 환자들의 평균 추시 기간이 16개월로 비교적 짧다는 점이다. 셋째로 본 연구는 비흡수성 봉합사를 이용한 군과의 직접적인 비교 분석이 아닌 논문과의 비교를 통한 연구로 그 결과에 대한 통계적인 유의성을 검증할 수 없었다는 점을 들 수 있다. 하지만 이런 제한점에도 지금까지 흡수성 봉합사를 이용하고 Krackow와 Kessler의 hybrid 술식으로 아킬레스건 파열을 봉합한 보고가 없었고, 비교적 적은 환자군과 짧은 추시 기간에도 특별한 합병증 없이 좋은 임상적 결과를 보여주어 의미가 있는 연구로 생각된다.

## 결 론

아킬레스건 파열의 수술에서 Krackow와 Kessler 술식의 hybrid 봉합술은 원위부로의 피부절개를 최소화하고 충분한 봉합의 안정성을 유지할 수 있는 방법으로, 특히 흡수성 봉합사 및 술 후 4주간의 비체중부하 단하지 석고고정을 이용하여 재파열이나 봉합사의 매듭으로 인한 만성자극을 예방할 수 있었다.

## REFERENCES

- Hwang DS, Lee WS, Kim KC. Surgical treatment of ruptured Achilles tendon: end-to-end suture and paratendinous wrapping. *J Korean Orthop Soc Sports*. 2002;1:138-42.
- Kang C. Ultrasound-guided regional nerve block in lower extremity. *J Korean Orthop Ultrasound Soc*. 2012;1:50-9.
- Krackow KA, Thomas SC, Jones LC. A new stitch for ligament-tendon fixation. Brief note. *J Bone Joint Surg Am*. 1986;68:764-6.
- Ihn JC, Park BC, Kyung HS, Kim SY, Shin SH. Surgical treatment of the closed complete rupture of Achilles tendon. *J Korean Orthop Assoc*. 1997;32:1681-6.
- Singer AJ, Thode HC Jr. Determination of the minimal clinically significant difference on a patient visual analog satisfaction scale. *Acad Emerg Med*. 1998;5:1007-11.
- Park IH, Lee KB, Song KW, Lee JY, Song YS. Surgical repair of Achilles tendon ruptures: 3 tissue bundle technique. *J Korean Orthop Assoc*. 1990;25:1406-13.
- Lavigne LS, Karas S, Warren RF. Two-pin technic for Achilles tendon repair. *Clin Orthop Relat Res*. 1965;40:137-8.
- Kim HN, Park KH, Park YW. Treatment of acute Achilles tendon rupture using Krackow suture technique. *J Korean Foot Ankle Soc*. 2009;13:34-9.
- Lagergren C, Lindholm A. Vascular distribution in the Achilles tendon; an angiographic and microangiographic study. *Acta Chir Scand*. 1959;116:491-5.
- Smart GW, Taunton JE, Clement DB. Achilles tendon disorders in runners--a review. *Med Sci Sports Exerc*. 1980;12:231-43.
- Kim DY, Kim SB, Heo YM, Lee JB, Lim JW, Oh HT. Surgical treatment of the ruptured achilles tendon: a comparative study between percutaneous and open repair. *J Korean Foot Ankle Soc*. 2011;15:79-85.
- Saxena A, Maffulli N, Nguyen A, Li A. Wound complications from surgeries pertaining to the Achilles tendon: an analysis of 219 surgeries. *J Am Podiatr Med Assoc*. 2008;98:95-101.
- Winter E, Weise K, Weller S, Ambacher T. Surgical repair of Achilles tendon rupture. Comparison of surgical with conservative treatment. *Arch Orthop Trauma Surg*. 1998;117:364-7.
- Henríquez H, Muñoz R, Carcuro G, Bastías C. Is percutaneous repair better than open repair in acute Achilles tendon rupture? *Clin Orthop Relat Res*. 2012;470:998-1003.
- Carmont MR, Heaver C, Pradhan A, Mei-Dan O, Silbernagel KG. Surgical repair of the ruptured Achilles tendon: the cost-effectiveness of open versus percutaneous repair. *Knee Surg Sports Traumatol Arthrosc*. 2013;21:1361-8.
- Shaieb MD, Singer DI. Tensile strengths of various suture techniques. *J Hand Surg Br*. 1997;22:764-7.
- Viinikainen A, Göransson H, Ryhänen J. Primary flexor tendon repair techniques. *Scand J Surg*. 2008;97:333-40.
- Bourne RB, Bitar H, Andrae PR, Martin LM, Finlay JB, Marquis F. In-vivo comparison of four absorbable sutures: Vicryl, Dexon Plus, Maxon and PDS. *Can J Surg*. 1988;31:43-5.
- Ashammakhi N, Gonzalez AM, Törmälä P, Jackson IT. New resorbable bone fixation. *Biomaterials in craniomaxillofacial surgery: present and future*. *Eur J Plast Surg*. 2004;26:383-90.
- Zhou Y, Guthrie G, Chuang A, Faro JP, Ali V. Unidirectional barbed suture versus interrupted vicryl suture in vaginal cuff healing during robotic-assisted laparoscopic hysterectomy. *J Robotic Surg*. 2014;8:201-5.