

치료 완료 까지 지속되었다가 치료 완료 후 호전된 종양형 기관지결핵 1예

울산대학교 의과대학 서울아산병원 호흡기내과
강호석, 이광하, 박이내, 심태선

A Case of Delayed Response of Tumorous type of Endobronchial Tuberculosis to Antituberculosis Treatment

Ho-Suck Kang, MD, Kwang Ha Lee, MD, I-Nae Park, MD, Tae Sun Shim, MD.

Division of Pulmonary and Critical Care Medicine, University of Ulsan College of Medicine, Asan Medical Center, Seoul, Korea

Pulmonary tuberculomas show variable responses to treatment, with some even increasing in size after treatment. To date, however, no data have been reported on the response of tumorous type of endobronchial tuberculosis (EBTB-T) to treatment observed both bronchoscopically and histologically. We report a case of bacteriologically- and biopsy-proven EBTB-T that showed delayed response to anti-tuberculosis treatment. Even after EBTB-T was treated with antituberculosis drugs for 15 months, the bronchoscopic findings and the histologic findings of chronic granulomatous inflammation with caseation necrosis still remained. However, in fourteen months after the completion of treatment, the lesion eventually disappeared without further treatment.

(*Tuberc Respir Dis* 2006; 60: 342-346)

Key words : Endobronchial tuberculosis, Tumorous type, Delayed response

서 론

기관지결핵은 기관지경 검사시의 육안적 소견에 따라 섬유화 협착형, 섬유화가 없는 협착형, 건락성괴사형, 종양형, 궤양형, 과립형, 그리고 비특이성 기관지염형의 일곱가지 아형으로 분류할 수 있다¹. 이중 종양형은 폐실질에 발생하는 폐결핵종처럼 기관지내에 종괴를 형성한다. 폐결핵종의 일부는 치료에도 불구하고 크기가 변하지 않는 경우도 있고 치료 완료 후에도 서서히 크기가 감소하는 경우도 있다^{2,3}. 그러나 종양형 기관지결핵의 치료에 대한 다양한 반응을 분석한 보고가 있기는 하나⁴⁻⁶, 만성육아종성염증 소견이 있는 상태에서 치료를 종료한 후 종양형 기관지결핵이 자발적으로 소실된 보고는 없었다. 이에 본 저자는 치료 완료 시점까지 만성 육아종성염증의 조직

소견을 보이며 육안적으로 계속 남아 있던 종양형 기관지결핵이 치료 완료 후 서서히 소멸한 증례를 경험하였기에 보고하는 바이다.

증 례

환 자 : 김 O 리, 여자, 17세

주 소 : 3개월 간 지속된 기침

현병력 : 환자는 내원 3개월 전 부터 발생한 기침, 객담, 야간 발한을 주소로 타 병원 방문하여 객담 항산균 도말 양성으로 결핵으로 진단받고 표준 4제 항결핵치료 시작 후 본원으로 전원 되었다.

과거력 : 결핵의 병력 없음. 그 외 특이 사항 없음.

가족력 : 특이 사항 없음.

이학적 소견 : 내원 당시 혈압은 110/70 mmHg, 맥박 75회/분, 호흡수 20회/분, 체온 36.6°C 였다. 환자는 만성 병색을 보였고, 흉부 청진상 심음은 정상이었으나 좌상폐야에서 호흡음이 감소되어 있었고, 경부 및 액와에서 촉진되는 림프절은 없었으며, 그외 복부 및 사지에서 이상 소견은 없었다.

검사실 소견 : 말초 혈액 검사상 혈색소 11.5 g/dL, 백혈구 5,300/mm³, 혈소판 308,000/mm³이었고 생화학 검사와 소변 검사는 모두 정상이었다. 폐기능 검사

Address for correspondence :Tae Sun Shim, MD.,
Division of Pulmonary and Critical Care Medicine,
University of Ulsan College of Medicine, Asan Medical
Center, 388-1 Pungnap-2dong, Songpa-gu, Seoul
138-736, Korea
Phone : 02-3010-3892 Fax : 02-3010-6968
E-mail : shimts@amc.seoul.kr
Received : Feb. 6. 2006
Accepted : Mar. 14. 2006

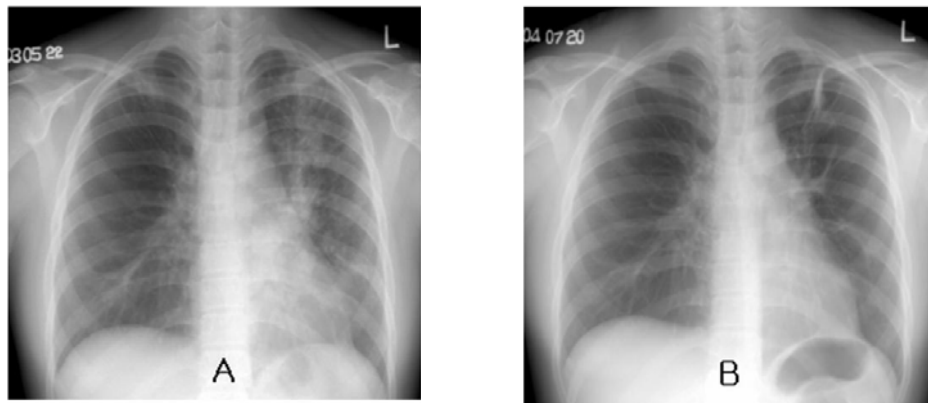


Figure 1. Chest radiographic findings

- A.** Baseline chest radiography before treatment shows multifocal patchy air-space consolidation and multiple small nodular densities along bronchovascular bundle with subsegmental atelectasis in the left upper lobe.
B. Chest radiography at treatment completion shows decreased extent of ill-defined nodular opacity and persistent fibrotic change with subsegmental atelectasis in the left upper lobe.

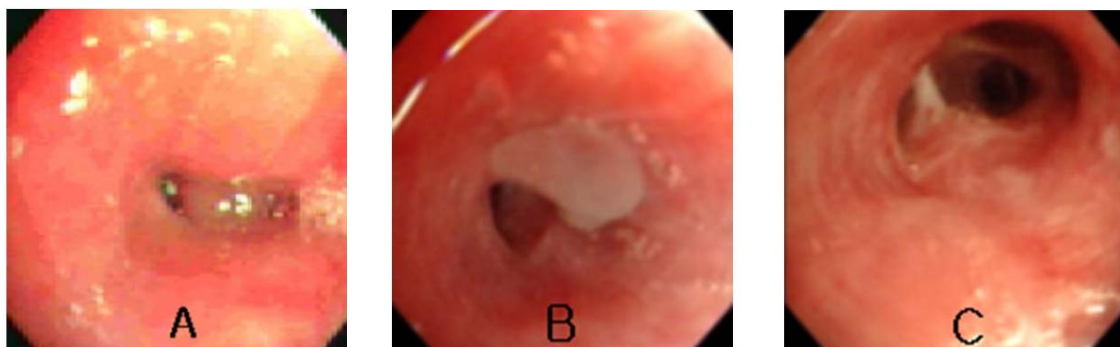


Figure 2. Bronchoscopic findings

- A.** Baseline. A smooth-surfaced endobronchial mass obstructing anterior segmental bronchus of upper division of left upper lobe was seen.
B. At treatment completion. A flesh-like soft tissue mass covered with whitish necrotic material was persistent at the same site with slightly decreased size.
C. Fourteen months later after treatment completion. The mass disappeared and the anterior segmental bronchus of upper division of left upper lobe was patent with minimal fibrotic changes.

에서 FEV1 2.01 L (정상 예측치의 58%), FVC 2.58 L (정상 예측치의 71%), FEV1/FVC 78%로 경증의 제한성 환기 장애 소견을 보였다.

방사선학적 및 기관지내시경 소견: 단순흉부 X-선 상 좌상엽 부위에 다발성의 경계가 불명확한 작은 음영들이 산재해 있고 분절성 무기폐가 의심되어(Fig. 1-A) 기관지내시경 검사를 시행하였다. 기관지내시경 소견상 좌상엽 전분절 기관지 내에 존재하는 종괴를 확인하였고(Fig. 2-A) 조직검사상 만성육아종성 염증 소견이었으며(Fig.3-A), 기관지 세척액 항산균

도말 및 배양검사는 양성이었다.

치료 및 경과: 항결핵 표준 요법을 유지하면서 첫 2달간 경구용 스테로이드를 병합하여 사용하면서 증상은 크게 호전되었다. 치료 한달 이후부터 객담 도말 및 배양 검사는 음전되어 계속 유지되었고 첫 배양된 균은 모든 약제에 감수성이었다. 추적 단순흉부 X-선 상 좌상엽 부위에 다발성의 경계가 불명확한 작은 음영들은 호전되었으나 무기폐는 큰 변화가 없었다(Fig. 1-B). 치료시작 6개월 후 시행한 기관지내시경 검사상 기관지내 결핵종은 크기 변화 없이 계속 존재

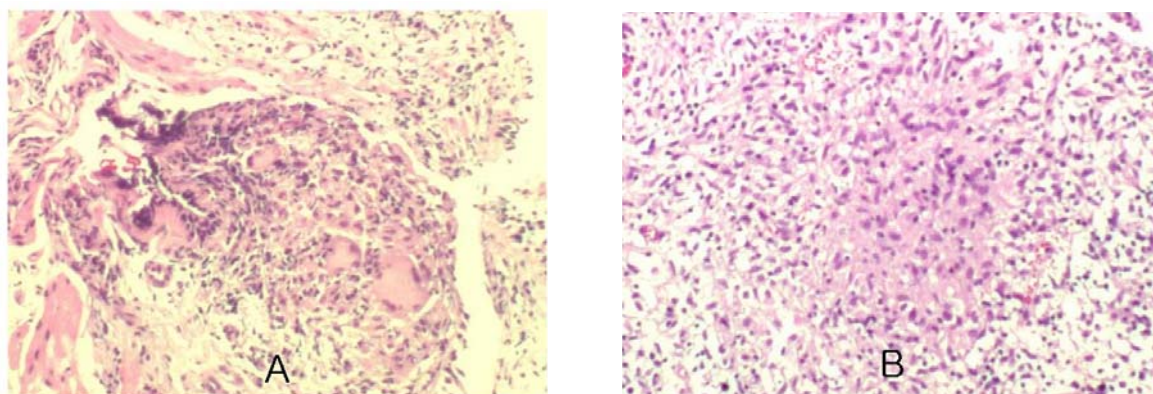


Figure 3. Microscopic findings ($\times 400$)

A. Baseline. Chronic granulomatous inflammation (TB PCR - positive)

B. At treatment completion. Chronic granulomatous inflammation with caseating necrosis (AFB - positive).

하였고, 조직검사상 치료 전과 동일하게 만성육아종성염증 소견을 보였다. 같은 약제(isoniazid, rifampicin, ethambutol)로 치료기간을 연장하면서 3개월 간격으로 기관지내시경 검사를 시행한 결과 총 1년 3개월 간의 치료 후에도 크기는 전과 비교하여 다소 감소하였으나 여전히 육안적으로 괴사성 물질로 덮힌 기관지내 종괴가 존재하였고(Fig. 2-B), 조직검사상 만성육아종성염증 및 건락성 괴사가 지속되었으며(Fig. 3-B), 조직 항산균 염색에서도 양성 소견이 관찰되었다. 그러나 반복된 기관지 세척액 항산균 도말 및 배양 검사는 모두 음성이었고, 단순흉부 X-선의 변화가 없었으며, 증상도 없어서 1년 3개월의 치료를 완료하였다. 이후 확인된 치료 종료시의 기관지 조직의 항산균 배양 결과는 음성이었다. 치료 종결 후 환자는 기침이나 객담, 호흡곤란 등의 증상이 없었고, 추후 검사한 흉부 X-선은 변화가 없었다. 항결핵치료 종료 1년 2개월 후 시행한 기관지내시경 검사상 종괴는 소멸되었고(Fig. 2-C), 기관지 세척액 항산균 검사 및 흉부 X-선상 재발의 증거는 없었다.

고 찰

기관지결핵은 1689년에 영국의 Richard Morton에 의해 처음으로 기술되었으며, 1930년 대에 고형 기관지경이 개발되면서 기관지결핵에 대한 많은 연구가 이루어졌다⁷. 기관지내시경 검사상 기관지결핵의 특

징적 소견은 기도 내부에 백색의 교양(gelatinous) 물질의 존재, 기도점막의 궤양, 용종상 염증 또는 기관지의 협착 및 협착 원위부의 확장 소견 등으로, 1947년 Judd에 의해 처음으로 기관지결핵을 발병기전에 따라 분류한 이후 여러 학자들이 기관지내시경 소견에 따라 분류하였고, 국내에서는 1991년 정 등에 의해 7가지 아형으로 분류되었다^{1,8,9}. 이 중에서 종양형 기관지결핵은 종격동의 림프절 결핵이 기관지 내로 파열되면서 돌출된 것으로 생각되며, 기도협착을 유발할 수 있기 때문에 항결핵약제의 투여와 함께 기도협착의 진행을 예방하거나 개선시키기 위한 노력이 필요한 형태이다^{8,10,11}. 1995년 정 등의 발표에 따르면 종양형 기관지결핵은 전체 기관지결핵의 5.4 %를 차지하였다. 이들 중 치료경과에 따라 기관지내시경을 반복한 7예 중 2예에서 치료 1개월 후에 기도가 완전 폐쇄되었고, 1예는 치료 1개월 후에 섬유화 협착형으로 이행되었으며, 1예는 변화가 없다가 치료 6개월 후에 색소 침착만을 보였고, 1예는 기도 내부의 종괴가 치료 6개월 후에 더 커졌으며, 그리고 나머지 2예는 치료 4-6개월 후에 각각 새로운 위치에 새로운 종괴가 발생하였다⁵. 또한 저자들은 종양형 기관지결핵의 경우 전기소작요법으로 기도 내부로 돌출된 종괴를 직접 제거하여 폐기능의 장애를 즉각적으로 개선시켰으며, 장기적으로도 섬유화에 의한 기도협착을 예방할 수 있다고 발표하였으나 전기소작술 없이 저절로 소멸된 종양형 기관지결핵에 대한 보고는 현재까지

없었다⁴⁶.

폐실질에 존재하는 결핵종의 경우 정해진 기간동안 치료하면 크기가 감소하지 않더라도 치료를 종료하는 것이 일반적이다. 이 등에 의하면 치료 초기에 일시적으로 크기가 커지는 경우도 있기는 하나 전체적으로 마지막 추적 관찰시 폐결핵종의 82%에서 크기가 감소하였다^{2,3,12}. 그러나 이 경우 모두 방사선학적으로 크기의 변화를 측정하였을 뿐 매번 침습적 조직검사로 조직 소견을 확인하거나 항산균 배양 검사를 시행할 수는 없었다. 그러나 본 증례는 기관지내시경으로 직접 관찰이 가능하였기 때문에 반복적으로 조직검사를 시행하였고 치료종료 시점에도 종괴가 남아 있고 조직검사로 만성육아종성염증 소견이 보임을 확인할 수 있었다. 또한 이 종괴는 치료 종료 후 특별한 치료 없이도 저절로 소멸된 것을 확인할 수 있었다.

본 증례에서의 이러한 관찰은 여러 가지 가능성을 시사하여 준다. 첫째, 일반적으로 알려진 바와 같이 결핵균 배양 양성인 결핵에서 적절하게 채취된 검체에서 배양 음성으로 음전되면 병변이 남아있더라도 정해진 기간만 치료하고 종료하여도 될 것으로 생각된다. 둘째, 만성육아종성염증 소견이 반드시 활동성 결핵을 의미하지 않을 수도 있다. 국내에서는 폐절제술 중 결핵의 증거가 없던 환자에서 우연히 종격동 림프절에서 만성육아종성염증과 건락괴사가 확인되는 경우가 종종 있는데 이때의 항결핵치료 시행 여부는 애매하다. 과거에 항결핵치료를 시행한 병력이 있다면 조직소견 만으로 활동성 결핵으로 판정하고 치료를 시행하는 것은 성급한 결정일 수 있으며, 조직의 항산균 배양 결과에 따라 치료여부를 결정하여야 할 가능성도 있다. 그러나 본 증례 만으로는 이 문제를 해결하기는 어려울 것으로 보이며 향후 많은 수의 환자를 대상으로 한 연구가 필요할 것으로 생각된다. 본 증례에서도 상기 조직소견으로 인하여 4제 표준치료를 15개월 까지 연장하여 치료하였으나 치료종료 시점까지도 기관지내 종괴가 완전히 소멸하지 않아 담당 의료진이 치료를 종결하는 판단에 어려움이 있었다. 셋째, 조직 항산균 염색상 양성은 반드시 활동성 결핵을 의미하지는 않는다. 즉 죽은 균도 항산균 염색

에서는 양성으로 보일 수 있으므로 배양 양성을 기준으로 하는 것이 더 타당하며, 따라서 결핵이 의심되는 상황에서는 조직의 항산균 염색 뿐 만이 아니라 조직 배양 검사가 반드시 병행되어야 하겠다.

결론적으로 본 증례는 세균학적 및 조직학적으로 확인된 종양형 기관지결핵환자에서 반복하여 기관지내시경 관찰 및 조직검사를 통하여 치료 반응을 평가하였고, 만성육아종성염증 소견이 있는 상태에서 치료 종료 후 자발적으로 기관지내 종괴가 소멸된 환자를 경험하였기에 이를 보고하는 바이다.

요 약

폐실질에 존재하는 결핵종의 경우 정해진 기간동안 치료하면 크기가 감소하지 않더라도 치료를 종료하고 다시 조직검사를 시행하지 않는 경우가 일반적이어서 치료 중 결핵종 내의 조직 소견의 변화를 평가한 보고가 국내에서는 없는 실정이다. 이에 저자들은 세균학적 및 조직학적으로 확진된 종양형 기관지결핵에서 치료 중 반복적으로 기관지내시경 검사 및 조직검사를 시행하여 치료반응을 평가한 예로, 15개월 간의 치료에도 불구하고 육안적으로 종괴가 관찰되고 조직소견상 만성육아종성염증이 지속되었으나 치료 종료 후 자연적으로 기관지내 종괴가 소멸된 환자를 경험하였기에 이를 보고하는 바이다.

참 고 문 헌

1. Chung HS, Lee JH, Han SK, Shim YS, Kim KY, Han YC, et al. Classification of endobronchial tuberculosis by the bronchoscopic feature. *Tuberc Respir Dis* 199-1;38:108-15.
2. Grenville-Mathers R. The natural history of so-called tuberculomas. *J Thorac Surg* 1952;23:251-2.
3. Lee HS, Oh JY, Lee JH, Yoo CG, Lee CT, Kim YW, et al. Response of pulmonary tuberculomas to anti-tuberculous treatment. *Eur Respir J* 2004;23:452-5.
4. Shim YS. Endobronchial tuberculosis. *Respirology* 1996;1:95-106.
5. Chung HS, Lee HH. Changes in bronchoscopic findings during treatment-course in active endobronchial tuberculosis. *Tuberc Respir Dis* 1995;42:25-34.

6. Chung HS, Hyun IG, Han SK. Bronchoscopic electrocautery for airway obstruction in the tumorous type of endobronchial tuberculosis. *Tuberc Respir Dis* 1991;38:347-56.
 7. Song JH, Han SK, Heo IM. Clinical study on endobronchial tuberculosis. *Tuberc Respir Dis* 1985;32:276-82.
 8. Judd A. Tuberculous tracheobronchitis. *J Thorac Surg* 1947;16:512-9.
 9. Wishnitzer R, Eliraz A, Sternfeld M, Suher A, Knobler H. Endobronchial tuberculosis. *Harefuah* 1989;116:356-8.
 10. Smith LS, Schillaci RF, Sarlin RF. Endobronchial tuberculosis: serial fiberoptic bronchoscopy and natural history. *Chest* 1987;91:644-7.
 11. Han SK. Pulmonary tuberculosis. Seoul: Iljogak; 1990.
 12. Auerbach O. Pathology of tuberculosis as affected by antibiotics. *Am J Surg* 1955;89:627-36.
-