

REVIEW ARTICLE

## 일과성 하부식도조임근 이완 및 연관된 식도운동 활동성

한승효, 홍수진

순천향대학교 의과대학 내과학교실

### Transient Lower Esophageal Sphincter Relaxation and the Related Esophageal Motor Activities

Seung Hyo Han and Su Jin Hong

Department of Internal Medicine, Soonchunhyang University College of Medicine, Bucheon, Korea

Transient lower esophageal sphincter (LES) relaxation (TLESR) is defined as LES relaxation without a swallow. TLESRs are observed in both of the normal individuals and the patients with gastroesophageal reflux disorder (GERD). However, TLESR is widely considered as the major mechanism of the GERD. The new equipments such as high resolution manometry and impedance pH study is helped to understand of TLESR and the related esophageal motor activities. The strong longitudinal muscle contraction was observed during development of TLESR. Most of TLESRs are terminated by TLESR related motor events such as primary peristalsis and secondary contractions. The majority of TLESRs are associated with gastroesophageal reflux. Upper esophageal sphincter (UES) contraction is mainly associated with liquid reflux during recumbent position and UES relaxation predominantly related with air reflux during upright position. The frequency of TLESR in GERD patients seems to be not different compared to normal individuals, but the refluxate of GERD patients tend to be more acidic during TLESR. (Korean J Gastroenterol 2012;59:205-210)

**Key Words:** Transient high resolution manometry; Gastroesophageal reflux

## 서 론

하부식도조임근(lower esophageal sphincter)은 횡격막각(crural diaphragm)과 함께 위 내용물의 식도 내 역류를 방어하는 주요 항역류 장벽을 구성한다. 일반적으로 삼킴 후 하부식도조임근이 정상적으로 열려 식도에서 위강측으로 음식물이 이동하게 되는데, 실제로는 삼킴 없이도 자발적으로 하부식도조임근의 압력이 하강하여 열리는 일과성 하부식도조임근 이완(transient esophageal sphincter relaxation)이 관찰되고 있으며 이러한 현상은 위식도역류의 주요 기전으로 받아들여지고 있다.<sup>1-3</sup> 일과성 하부식도조임근 이완은 정상인이나 위식도역류질환 환자에서 모두 관찰되므로,<sup>4</sup> 정상인과 역류질환에서의 일과성 하부식도조임근 이완의 차이 및 이런 현상 전후로

수반되는 상부식도조임근을 위시한 식도체부 근육의 특징적 식도 운동 등이 관심의 대상이 되었다. 이는 일과성 하부식도조임근 이완을 위식도역류질환 환자들의 새로운 치료법의 표적으로 인식하는 최근의 경향을 반영하고 있다. 그 이유로는, 과거에서 현재까지 상당 기간 동안 위식도역류질환의 효과적인 치료로 사용되는 양성자펌프억제제(proton pump inhibitors)의 장기간 유지요법에 따른 골절,<sup>5,6</sup> 폐렴,<sup>7,8</sup> 다양한 장관 내 감염의 위험도 증가,<sup>9</sup> clopidogrel과 같은 약제들과의 상호작용<sup>10,11</sup>에 대한 우려 등이 있기 때문이다. 한편, 미란성 식도염, 바렛식도와 같은 심각한 위식도역류질환 환자에게는 고용량 양성자펌프억제제가 필요하고, 일부 비미란성 위식도역류질환 환자에서도 증상 호전에 대한 양성자펌프억제제의 효과가 제한적이어서 치료에 불응성인 지속적 증상 호소가 있을 수 있으

© This is an open access article distributed under the terms of the Creative Commons Attribution Non-Commercial License (<http://creativecommons.org/licenses/by-nc/3.0>) which permits unrestricted non-commercial use, distribution, and reproduction in any medium, provided the original work is properly cited.

교신저자: 홍수진, 420-767, 경기도 부천시 원미구 중동 1174, 순천향대학교 의과대학 부천병원 내과

Correspondence to: Su Jin Hong, Department of Internal Medicine, Soonchunhyang University College of Medicine, 1174 Jung-dong, Wonmi-gu, Bucheon 420-767, Korea. Tel: +82-32-621-5090, Fax: +82-32-621-5080, E-mail: sjhong@schmc.ac.kr

Financial support: None. Conflict of interest: None.

므로, 다른 대안적 치료법의 개발이 필요하게 되었다.

최근 고해상도 식도내압검사나 임피던스 산도검사 등의 새로운 기술적 진단 도구의 이용으로 다양한 정보를 얻게 되면서 하부식도조임근 이완의 작용 기전에 대한 이해가 깊어지고 있다. 이 글에서는 하부식도조임근을 포함한 식도위접합부(esophagogastric junction)의 구조, 일과성 하부식도조임근 이완과 관련한 식도 운동 및 생리에 대하여 정리하고자 한다.

## 본 론

### 1. 식도위접합부의 구조와 하부식도조임근 이완의 기전

하부식도조임근은 대칭적인 환상근(circular muscle)으로 구성된 단순한 구조물이 아니라 서로 다른 근육들로 구성된 약 2.5-4.5 cm 길이의 기능적 구조물이다. 하부식도조임근의 상부는 횡격막 열공(diaphragmatic hiatus) 내에, 하부는 복강 내에 위치한다. 장막(visceral peritoneum)과 횡격막식도 인대(phrenoesophageal ligament)가 하부식도조임근 근처에서 식도를 싸고 있다. 횡격막식도 인대는 횡격막각으로부터 기원한 결체조직의 섬유층으로 복강내에 하부식도조임근을 유지하는 지지역할을 한다. 위분문부와 말단부 식도는 예각(angle of His)을 이루어 피판(flag)이나 핀치콕(pinchcock) 역할을 하여 위 내용물의 식도 내 역류를 막아준다.

압력 분포로 볼 때 하부식도조임근은 위와 식도의 연결부위에 있는 고압력대로서 식도근육과 위근육 섬유로 이루어진 내인성 근육으로 주로 구성된다. 식도근육의 식도 체부에서 관찰되는 근육보다 두꺼우며 오른쪽에 식도 평활근의 결실모양의 반원형 배열로 구성되어 있고, 신경호르몬 조절에 의해 근육의 긴장도가 조절되나 콜린성 자극에 반응하지 않는다. 한편 위근육 섬유는 왼쪽에 비스듬히 매달린 모양으로 배열하는데 이는 약한 긴장성 압력을 제공하며 콜린성 자극에 반응하여 수축한다. 이들 근육은 또한 구별되는 전기생리적 특성과 nitrergic 신경분포를 가진다. 반면, 횡격막각을 구성하는 골격근은 외인성 근육으로 하부식도조임근의 근위부 2-4 cm를 압착하고 흡기시 압력을 올려준다. 가장 높은 압력을 보이는 위치는 내인성 근육과 외인성 근육 섬유가 함께 존재하는 부위로 보통 호흡전환점(respiratory inversion point, 흡기시 복강내 양압에서 흉강내 음압으로 압력이 전환되는 점)에 존재한다. 구조상의 비대칭성 때문에 3차원적 압력 측정에서 최고압력대는 하부식도조임근의 우측 전벽부위보다는 좌측 후벽 측에서 관찰된다. 이런 사실은 Mallory-Weiss 열상, 식도 미란, 단분절 바렛식도가 식도벽의 우측에 주로 발생하는 경향을 나타내는 것을 설명해준다.

하부식도조임근은 미주신경으로 구성되는 부교감신경과 주로 splanchnic nerve인 교감신경 모두에 지배를 받는다.

하부식도조임근으로부터의 구심성 미주신경(감각 신경원)은 후뇌의 nucleus tractus solitarius로, 원심성 미주신경(운동 신경원)은 미주신경의 dorsal motor nucleus의 전신경절 섬유에서 하부식도조임근까지 분포하여 하부식도조임근 이완을 조절한다. 많은 신경전달물질들과 호르몬들이 하부식도조임근 긴장도를 조절한다. Nitric oxide (NO), nitrates, vasoactive intestinal peptide, nicotine,  $\beta$ -adrenergic agonists, dopamine (D2), cholecystokinin (CCK), secretin, calcitonin gene-related peptide, adenosine, prostaglandin E, xanthenes, IL-1 $\beta$  등은 하부식도조임근압을 하강시키고, muscarinic M2, M3 receptor agonists, gastrin, substance P,  $\alpha$ -adrenergic agonists, prostaglandin F<sub>2 $\alpha$</sub> , angiotensin II, motilin, galanin, bombesin은 하부식도조임근압을 상승시킨다.<sup>12</sup>

정상적 하부식도조임근 이완은 다음과 같은 3가지 주요 운동작용에 의해 발생한다. 첫째, 삼킴으로 시작된 인두부 자극에 의한 역제, 둘째, 식도내강의 팽창으로 초래된 삼킴없이 발생한 이차성 수축, 셋째, 삼킴이나 이차성 수축과 관련 없이 위내강, 특히 위분문부 팽창에 의해 자극된 이완으로 일과성 하부식도조임근 이완에 해당하며 다른 두 현상의 신경매개성 하부식도조임근 이완의 기전과는 다른 양식으로 발생한다. 각각 시발점이 하부식도조임근에 대하여 원위부에 있기 때문에 횡격막각과 하부식도조임근의 동시성 이완의 기간이 삼킴유발성 이완이나 식도 팽창성 이완에 비하여 길다.<sup>13</sup> 그 외에 앉은 자세 등도 일과성 하부식도조임근 이완을 자극하는 것이 관찰되었다. 일과성 하부식도조임근 이완은 미주신경 매개로 발생하여 미주신경절제술 후에는 발생이 감소한다.<sup>14</sup>

### 2. 일과성 하부식도조임근 이완의 정의

일과성 하부식도조임근 이완은 삼킴 없이 자연적으로 발생하는 하부식도조임근과 횡격막각의 동시성 이완으로 그 기간은 10-60초에 이른다. 일과성 하부식도조임근 이완의 고전적인 식도내압검사상 정의는 하부식도조임근의 발생시작 4초 전에서 2초 후까지 삼킴이 관찰되지 않으며, 이완 속도가 초당 1 mmHg 이상, 10초 이내에 완전 이완이 시작되고 잔여압력(nadir pressure)이 2 mmHg 이하이어야 한다.<sup>15</sup> 그러나 이러한 기준은 일과성 하부식도조임근 이완을 평가하는 추후 연구들에서 일반적으로 채택되지 않았으며, 고해상도 식도내압검사가 일과성 하부식도조임근 이완의 관찰에 보다 민감하고 우월한 결과를 보이므로 새로운 기준이 제시되고 있다.<sup>16,17</sup>

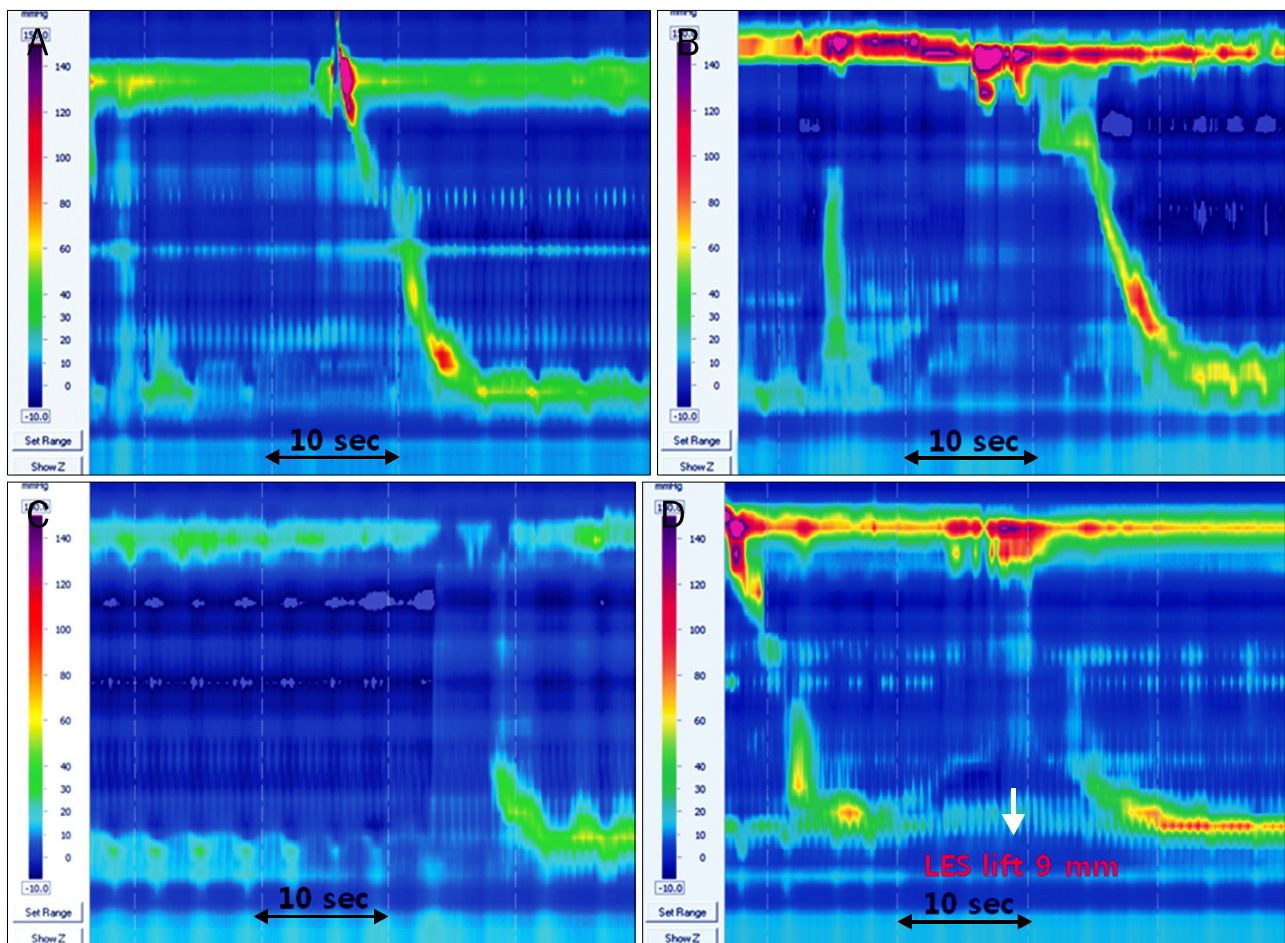
### 3. 일과성 하부식도조임근 이완과 동반되는 식도운동의 특징들

일과성 하부식도조임근 이완의 빈도는 대뇌 피질에서 조절되며 깊은 수면 중에는 감소한다.<sup>4</sup> 삼킴으로 유도되는 하부식

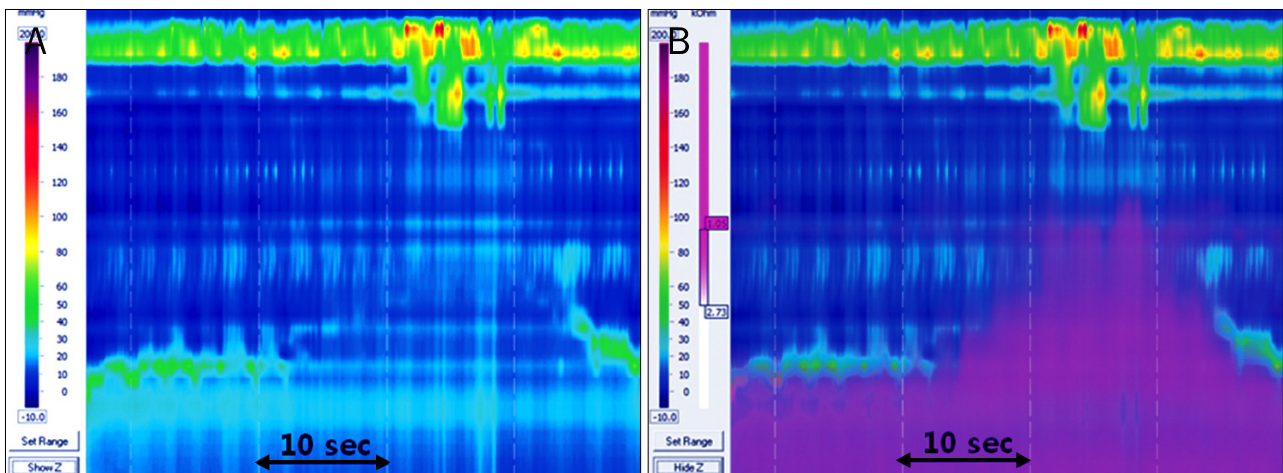
도조임근 이완은 억제성 및 자극성 경로가 모두 관여하지만 일과성 하부식도조임근 이완에는 오직 억제성 경로만이 영향을 미친다. 식도 단축(esophageal shortening)은 식도 종주근 수축에 의해 발생하며 일과성 하부식도조임근 이완의 시작 전에 이미 발생하여 지속기간 내에 관찰된다.<sup>18</sup> 기존의 내압검사는 종주근 수축을 확인할 수 없기 때문에 식도내강 초음파검사로 종주근 수축을 확인해왔는데, 일차성 연동운동이 환상근과 종주근의 동시성 협동적 수축으로 나타나는 현상임에 비하여 일과성 하부식도조임근 이완은 하부 식도에 국한된 종주근의 독특한 운동과 관련이 있는 것으로 확인되었다.<sup>19</sup> 일과성 하부식도조임근 이완과 함께 일어나는 종주근 수축은 일차성 연동운동과 함께 관찰되는 종주근 수축에 비해 강력하다. 고해상도 식도내압검사를 이용하면 식도위접합부의 위치 변화를 역동적으로 관찰할 수 있다. 따라서 완전히 하부식도조임근이 이완되지 않는 불완전형 하부식도조임근 이완의 경우 식도위접합부의 이동을 검사를 통해 확인할 수 있어 식도내강

초음파 검사 없이도 종주근 수축의 정도를 측정할 수 있다 (Fig. 1).<sup>20</sup> 종주근 수축으로 발생하는 식도 단축은 삼킴에 의한 하부식도조임근 이완에서는 미미한 반면, 일과성 하부식도조임근 이완에서는 그 단축길이가 커서 강력한 종주근 수축을 추측할 수 있다. 한편, 일과성 하부식도조임근 이완기에는 식도압력의 상승이 일반적으로 관찰되는데, 식도압력의 상승이 나타나는 이유로는 1) 종축으로의 식도 단축으로 인한 식도 공동강(common cavity) 용적의 감소, 2) 식도 순응도(compliance)의 감소 때문으로 여겨진다.<sup>21</sup>

동물연구에서 다양한 위 영역의 팽창이 해당 부위의 신장수용체(stretch receptor)를 자극하여 일과성 하부식도조임근 이완을 일으키며, 특히 위 분문부의 팽창이 중요하다는 것이 확인되었다. 위 분문부는 구심성 미주신경이 분포하며 자극은 medullary nuclei로 전달되어 미주신경과 횡격막신경을 경유한 반사회로를 통하여 postganglionic nitrergic neurons와 횡격막각 억제 장기간의 하부식도조임근 이완을 일으킨다. 분



**Fig. 1.** Episodes of transient lower esophageal sphincter (LES) relaxation (TLESR). The panels showed that TLESR events were terminated by primary peristalsis (A), full secondary contraction (B), and partial secondary contraction (C). Panel D revealed incomplete TLESR relaxation and LES lift of 9 mm.



**Fig. 2.** An episode of complete transient lower esophageal sphincter relaxation (TLESR). Panel A showed the lower esophageal sphincter relaxed completely and quickly. The high resolution manometry with multichannel intraluminal impedance study indicated the liquid reflux during this event of complete TLESR in Panel B.

문부에 분포하는 acid sensing ion channels (ASICs),<sup>22</sup> transient receptor potential ion channels이 일과성 하부식도조임근 이완을 유발에 관여하는 것으로 여겨지며 항역류치료의 새로운 표적이 될 수 있다.<sup>23</sup>

일과성 하부식도조임근 이완은 결국 식도 체부의 수축운동으로 역류된 내용물의 청소와 함께 종결된다. 일과성 하부식도조임근 이완 후 관찰되는 식도 체부의 수축운동으로 가장 흔한 것은 부분형 이차성 수축이며 일차성 연동운동, 완전형 이차성 수축의 순으로 관찰된다(Fig. 1).<sup>24</sup> 특히 역류의 높이가 근위부 식도까지로 높은 경우 수면 및 각성 중 모두에서 빈번하게 완전형 이차성 수축이 관찰되면서 일과성 하부식도조임근 이완이 종결되는 것을 확인할 수 있다.

일과성 하부식도조임근 이완이 일어나면 대부분에서 실제 위식도역류가 동반되는 것을 관찰할 수 있다. Fig. 2는 완전형 일과성 하부식도조임근 이완과 함께 관찰되는 위식도역류를 고해상도 식도내압검사와 임피던스 검사로 보여준다. 한편, 상부식도조임근의 압력은 일과성 하부식도조임근 이완 후 역류의 종류 및 자세에 따라 다른 반응을 보인다. 상부식도조임근 이완은 기립 자세에서 공기가 역류할 때 자주 관찰되며, 상부식도조임근 수축은 누운 자세에서 액체의 역류가 발생할 때 흔히 나타난다(Fig. 3). 상부식도조임근 수축은 Fig. 2에서와 같이 일과성 하부식도조임근 이완시기에 관찰되며, 상부식도조임근의 압력 증가와 함께 상부식도조임근이 고해상도 식도내압검사용 도관을 보다 밀착하여 감싸면서 접촉면의 증가를 초래하여 상부식도조임근 길이도 증가하는 것처럼 칼라 플롯에서 관찰된다. 일과성 하부식도조임근 이완기에는 식도압력의 상승이 관찰되는데, 식도압력의 상승속도는 공기 역류일 때가 액체 역류일 때보다 의미있게 높았다.<sup>25</sup> 이러한 식도압력

상승에 있어 순응도의 영향은 지대하여, 동일한 역류 에피소드에서 식도압력 상승 속도가 근위부 식도에서 보다 빠르다. 이러한 차이는 근위부 식도의 신장된 골격근과 말단부 식도의 수축된 평활근의 순응도의 차이에서 비롯된다.<sup>25</sup>

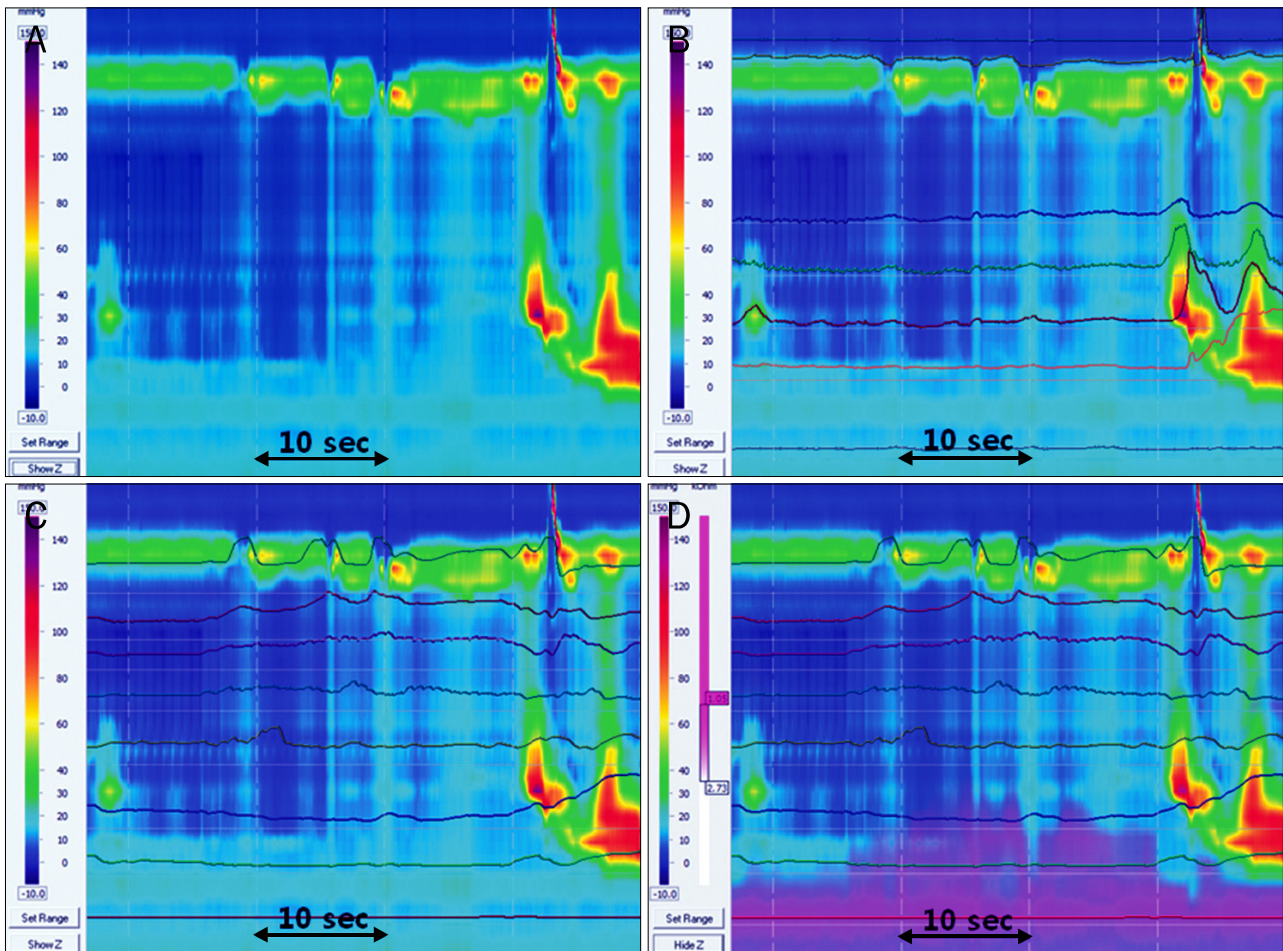
#### 4. 위식도역류질환에서의 일과성 하부식도조임근 이완

위식도역류질환에서 일과성 하부식도조임근 이완의 빈도 차이가 있는가를 조사하는 연구들이 시도되었으며, 그 빈도에서는 정상인과 위식도역류질환자 간에 별다른 차이가 없고 위식도역류질환자에서는 산역류 동반이 2배 가량 흔하게 동반한다는 주장이 우세하다.<sup>13,26-30</sup> 또한 임피던스검사에서 정상인에서는 액체와 가스 혼합역류가 주가 된 반면, 위식도역류질환자에서는 액체역류만 있는 경우가 흔했다.<sup>29</sup> 역류물의 종류에는 식도위접합부의 순응도가 영향을 미친다.<sup>31</sup> 식도위접합부 직경이 증가된 경우 액체역류가 증가한다. 이는 위식도역류질환자가 건강 정상인에 비하여 순수 액체역류가 흔하고 가스역류의 빈도가 적은 것을 설명해 준다. 그러나 몇몇 연구에서는 위식도역류에서 일과성 하부식도조임근 이완이 더 빈번하게 발생한다고 보고하였다.<sup>32-34</sup>

#### 5. 특수 상황에서의 일과성 하부식도조임근 이완

아칼라지아는 억제성 신경분포에 결함이 있는 경우로 일과성 하부식도조임근 이완은 관찰되지 않는다. 그러나 횡격막각 억제, 삼킴 없이 나타나는 상부식도조임근 이완, 말단부 식도 단축 등은 보존되어 있다.<sup>35</sup> 비만은 위식도역류질환과 흔히 동반되는 질환이다. 체질량지수가 35를 초과하는 병적인 비만에서 식후 일과성 하부식도조임근 이완은 정상인에 비하여 증가하였으며 위식도역류질환 환자와는 차이가 없었다.<sup>33</sup>





**Fig. 3.** The responses of upper esophageal sphincter during transient lower esophageal sphincter relaxation (TLESR). Several upper esophageal sphincter (UES) relaxations were combined with TLESR on Panel A. The pressure waves on color plot showed rapidly increased esophageal pressure during UES relaxation period on Panel B. Impedance waves showed the characteristics of refluxate during TLESR on Panel C. The increased values of impedance suggested air reflux accompanying UES relaxation. The combined color plot on Panel D revealed distal liquid reflux and proximal air reflux during TLESR.

## 결 론

정상 및 위식도역류질환에서 관찰되는 일과성 하부식도조임근 이완은 위식도질환의 원인은 아니지만 위식도역류질환과 깊은 관련을 가진 현상이다. 일과성 하부식도조임근 이완의 기전에 대한 충분한 이해와 응용은 위식도역류질환의 이상적인 치료에 접근하는 기회가 될 것이다. 최근 도입된 고해상도 식도내압검사, 임피던스 산도 검사 등을 이용하여 일과성 하부식도조임근 이완은 이전보다 정확하고 간편하게 확인할 수 있다. 이러한 검사들은 일과성 하부식도조임근의 본질을 이해하는 데 도움을 주고 있으며, 앞으로 이와 관련된 식도종주근 수축과 위식도접합부 생리에 대한 신경학적, 약리적 연구의 진전이 활발해진다면 새로운 위식도역류질환 치료방법의 도입을 기대할 수 있을 것으로 여겨진다.

## REFERENCES

1. Mittal RK, McCallum RW. Characteristics and frequency of transient relaxations of the lower esophageal sphincter in patients with reflux esophagitis. *Gastroenterology* 1988;95:593-599.
2. Schoeman MN, Tippet MD, Akkermans LM, Dent J, Holloway RH. Mechanisms of gastroesophageal reflux in ambulant healthy human subjects. *Gastroenterology* 1995;108:83-91.
3. Mittal RK, Balaban DH. The esophagogastric junction. *N Engl J Med* 1997;336:924-932.
4. Dent J, Dodds WJ, Friedman RH, et al. Mechanism of gastroesophageal reflux in recumbent asymptomatic human subjects. *J Clin Invest* 1980;65:256-267.
5. Ye X, Liu H, Wu C, et al. Proton pump inhibitors therapy and risk of hip fracture: a systematic review and meta-analysis. *Eur J Gastroenterol Hepatol* 2011;23:794-800.
6. Khalili H, Huang ES, Jacobson BC, Camargo CA Jr, Feskanich D, Chan AT. Use of proton pump inhibitors and risk of hip fracture

- in relation to dietary and lifestyle factors: a prospective cohort study. *BMJ* 2012;344:e372.
7. Johnstone J, Nerenberg K, Loeb M. Meta-analysis: proton pump inhibitor use and the risk of community-acquired pneumonia. *Aliment Pharmacol Ther* 2010;31:1165-1177.
  8. Eom CS, Jeon CY, Lim JW, Cho EG, Park SM, Lee KS. Use of acid-suppressive drugs and risk of pneumonia: a systematic review and meta-analysis. *CMAJ* 2011;183:310-319.
  9. Trikudanathan G, Israel J, Cappa J, O'Sullivan DM. Association between proton pump inhibitors and spontaneous bacterial peritonitis in cirrhotic patients-a systematic review and meta-analysis. *Int J Clin Pract* 2011;65:674-678.
  10. Fernando H, Bassler N, Habersberger J, et al. Randomized double-blind placebo-controlled crossover study to determine the effects of esomeprazole on inhibition of platelet function by clopidogrel. *J Thromb Haemost* 2011;9:1582-1589.
  11. Kwok CS, Nijjar RS, Loke YK. Effects of proton pump inhibitors on adverse gastrointestinal events in patients receiving clopidogrel: systematic review and meta-analysis. *Drug Saf* 2011;34:47-57.
  12. Farré R, Sifrim D. Regulation of basal tone, relaxation and contraction of the lower oesophageal sphincter. Relevance to drug discovery for oesophageal disorders. *Br J Pharmacol* 2008;153:858-869.
  13. Hershcovici T, Mashimo H, Fass R. The lower esophageal sphincter. *Neurogastroenterol Motil* 2011;23:819-830.
  14. Martin CJ, Patrikios J, Dent J. Abolition of gas reflux and transient lower esophageal sphincter relaxation by vagal blockade in the dog. *Gastroenterology* 1986;91:890-896.
  15. Holloway RH, Penagini R, Ireland AC. Criteria for objective definition of transient lower esophageal sphincter relaxation. *Am J Physiol* 1995;268:G128-G133.
  16. Roman S, Zerbib F, Belhocine K, des Varannes SB, Mion F. High resolution manometry to detect transient lower oesophageal sphincter relaxations: diagnostic accuracy compared with perfused-sleeve manometry, and the definition of new detection criteria. *Aliment Pharmacol Ther* 2011;34:384-393.
  17. Rohof WO, Boeckxstaens GE, Hirsch DP. High-resolution esophageal pressure topography is superior to conventional sleeve manometry for the detection of transient lower esophageal sphincter relaxations associated with a reflux event. *Neurogastroenterol Motil* 2011;23:427-432.
  18. Pandolfino JE, Zhang QG, Ghosh SK, Han A, Boniquit C, Kahrilas PJ. Transient lower esophageal sphincter relaxations and reflux: mechanistic analysis using concurrent fluoroscopy and high-resolution manometry. *Gastroenterology* 2006;131:1725-1733.
  19. Babaei A, Bhargava V, Korsapati H, Zheng WH, Mittal RK. A unique longitudinal muscle contraction pattern associated with transient lower esophageal sphincter relaxation. *Gastroenterology* 2008;134:1322-1331.
  20. Mittal RK, Karstens A, Leslie E, Babaei A, Bhargava V. Ambulatory high-resolution manometry, lower esophageal sphincter lift and transient lower esophageal sphincter relaxation. *Neurogastroenterol Motil* 2012;24:40-46.
  21. Tipnis NA, Liu J, Puckett JL, Mittal RK. Common cavity pressure during gastroesophageal reflux: reassessment using simultaneous pressure, impedance, and ultrasound imaging. *Am J Physiol Gastrointest Liver Physiol* 2006;290:G1149-G1156.
  22. Sakurai J, Obata K, Ozaki N, et al. Activation of extracellular signal-regulated protein kinase in sensory neurons after noxious gastric distention and its involvement in acute visceral pain in rats. *Gastroenterology* 2008;134:1094-1103.
  23. Miwa H, Kondo T, Oshima T, Fukui H, Tomita T, Watari J. Esophageal sensation and esophageal hypersensitivity-overview from bench to bedside. *J Neurogastroenterol Motil* 2010;16:353-362.
  24. Kuribayashi S, Massey BT, Hafeezullah M, et al. Terminating motor events for TLESR are influenced by the presence and distribution of refluxate. *Am J Physiol Gastrointest Liver Physiol* 2009;297:G71-G75.
  25. Babaei A, Bhargava V, Mittal RK. Upper esophageal sphincter during transient lower esophageal sphincter relaxation: effects of reflux content and posture. *Am J Physiol Gastrointest Liver Physiol* 2010;298:G601-G607.
  26. Trudgill NJ, Riley SA. Transient lower esophageal sphincter relaxations are no more frequent in patients with gastroesophageal reflux disease than in asymptomatic volunteers. *Am J Gastroenterol* 2001;96:2569-2574.
  27. Iwakiri K, Hayashi Y, Kotoyori M, et al. Transient lower esophageal sphincter relaxations (TLESRs) are the major mechanism of gastroesophageal reflux but are not the cause of reflux disease. *Dig Dis Sci* 2005;50:1072-1077.
  28. Hayashi Y, Iwakiri K, Kotoyori M, Sakamoto C. Mechanisms of acid gastroesophageal reflux in the Japanese population. *Dig Dis Sci* 2008;53:1-6.
  29. Sifrim D, Holloway R, Silny J, Tack J, Lerut A, Janssens J. Composition of the postprandial refluxate in patients with gastroesophageal reflux disease. *Am J Gastroenterol* 2001;96:647-655.
  30. Wong WM, Lai KC, Hui WM, et al. Pathophysiology of gastroesophageal reflux diseases in Chinese-role of transient lower esophageal sphincter relaxation and esophageal motor dysfunction. *Am J Gastroenterol* 2004;99:2088-2093.
  31. Pandolfino JE, Shi G, Truworthy B, Kahrilas PJ. Esophagogastric junction opening during relaxation distinguishes nonhernia reflux patients, hernia patients, and normal subjects. *Gastroenterology* 2003;125:1018-1024.
  32. Schneider JH, Küper MA, Königsrainer A, Brücher BL. Transient lower esophageal sphincter relaxation and esophageal motor response. *J Surg Res* 2010;159:714-719.
  33. Schneider JH, Küper M, Königsrainer A, Brücher B. Transient lower esophageal sphincter relaxation in morbid obesity. *Obes Surg* 2009;19:595-600.
  34. Grossi L, Ciccaglione AF, Travaglini N, Marzio L. Transient lower esophageal sphincter relaxations and gastroesophageal reflux episodes in healthy subjects and GERD patients during 24 hours. *Dig Dis Sci* 2001;46:815-821.
  35. Kwiatak MA, Post J, Pandolfino JE, Kahrilas PJ. Transient lower esophageal sphincter relaxation in achalasia: everything but LOS relaxation. *Neurogastroenterol Motil* 2009;21:1294-1301.