

Original Article

# 수근관증후군 수술 전후 임상증상과 전기생리학적 검사소견의 변화: 25손을 대상으로 한 예비연구

가천대학교 길병원 신경과

양지원 · 성영희 · 박기형 · 이영배 · 신동진 · 박현미

## Clinical and Electrophysiological Changes after Open Carpal Tunnel Release: Preliminary Study of 25 Hands

Ji Won Yang, Young Hee Sung, Kee Hyung Park, Yeong Bae Lee, Dong Jin Shin, Hyeon Mi Park

*Department of Neurology, Gachon University Gil Medical Center, Incheon, Korea*

**Background:** Electrophysiological study has been known as a useful method to evaluate the therapeutic effect of operation in idiopathic carpal tunnel syndrome (CTS). The purpose of this study was to evaluate the clinical and electrophysiological changes after carpal tunnel release (CTR) compared to the preoperative results. **Methods:** We analyzed the changes of nerve conduction study (NCS) before and after minimal open carpal tunnel release in 18 patients (25 hands) with CTS. Follow-up study was performed over 6 months after operation. **Results:** Clinical improvement was seen in all cases after CTR. In contrast, electrophysiological improvement was various depending on the parameters; the mean median sensory latency and nerve conduction velocity (NCV) improved significantly ( $p = 0.001$ ). The mean median motor latency also improved, but NCV and compound muscle action potential (CMAP) amplitude did not change. The extent of improvement was evident in moderate CTS, but not in severe CTS. **Conclusions:** In this preliminary study, all subjects who underwent CTR achieved a clinical relief along with a significant improvement of electrophysiological parameters such as median sensory latency, sensory NCV and median distal motor latency. After CTR, a number of cases with mild to moderate CTS showed a prominent improvement of clinical and electrophysiological parameters, while fewer improvements were seen in severe CTS, although it did not reach the statistical significance. (Korean J Clin Neurophysiol 2014;16:21-26)

**Key Words:** Carpal tunnel syndrome, Electrophysiology, Median nerve

Received 6 December 2013; received in revised form 8 March 2014; accepted 9 June 2014.

## 서론

수근관증후군(carpal tunnel syndrome)은 정중신경이 횡

수근인대(transverse carpal ligament)에 의해 압박되어 정중신경 분포지역에 통증, 저림, 무감각, 단무지외전근(abductor pollicis brevis) 약화와 위축 등의 증상을 나타내는 가장 흔한 포착신경병증이다.<sup>1</sup> 수근관증후군의 진단은 임상증상과 더불어 전기생리학적 검사를 통해 확진 할 수 있다.<sup>2,3</sup> 치료는 부목을 이용한 손목관절 운동제한, 수근관내 스테로이드 주사, 약물치료 같은 보존적 방법과 두꺼워진 횡수근인대를 제거하는 수술적 방법이 있다. 그러나 보존적 치료의 효과가 제한적인 경우가 많아 임상증상과 전기생리학적

Address for correspondence;

Hyeon Mi Park

Department of Neurology, Gachon University Gil Medical Center, 21  
Namdong-daero 774beon-gil, Namdong-gu, Incheon 405-760, Korea  
Tel: +82-32-460-3346 Fax: +82-460-3344

E-mail: neurohm@gilhospital.com

검사 결과의 중증도가 심할수록 수술적으로 절제하는 것이 권고된다.<sup>4,7</sup>

본 연구에서는 수술적 치료 후 임상증상과 신경전도검사 소견의 변화를 알아보고 연관성 유무를 확인하고자 하였다.

## 대상과 방법

### 1. 연구 대상

2007년 12월부터 2012년 10월까지 가천의과대학교 길병원에 내원하여 수근관증후군 진단 후 수술적 치료를 받은 환자 중에서 추적 신경전도검사를 받은 환자를 대상으로 병력기록 및 수술 전후의 신경전도검사 결과를 분석하였다. 수근관증후군의 진단은 감각이상, 감각저하, 야간통증, 단무지외전근 위축 등 전형적인 수근관증후군 증상 및 징후를 나타내면서 신경전도 및 근전도검사에서 원위부 정중신경 손상의 증거가 확실한 경우로 하였다.

병력기록과 검사결과 분석을 통해 당뇨, 갑상선질환, 만성신질환과 같이 말초신경병증의 원인이 되는 질환이나 수근관증후군과 유사한 증상을 보일 수 있는 경추신경뿌리병증(cervical radiculopathy), 전골간신경증후군(anterior interosseous nerve syndrome) 등이 있는 환자는 제외하고, 수술 전후 증상 호전여부에 대해 환자 동의를 얻은 후 설문하였다.

수술 전후 신경전도검사 결과 비교 및 설문이 가능하였던

환자 18명(25손)을 대상으로 연구하였다.

### 2. 연구 방법

대상 환자들은 Nicolet Viking IV 근전도 기계를 이용하여 정중신경의 운동 및 감각신경검사를 양측 상지에서 실시하였다. 검사를 실시할 때의 피부 온도는 32도 이상을 유지하였다. 운동신경전도검사는 belly tendon법을 이용하여 기록전극을 단무지외전근에 부착하고 손목과 전완에서 자극하여 운동신경전도속도(motor nerve conduction velocity, MNCV)와 복합근육활동전위(compound muscle action potential, CMAP), 말단잠복기(distal motor latency, DML)를 측정하였다. 감각신경전도검사는 정방향 방법(orthodromic method)을 이용하여 둘째 손가락-손목(finger-wrist, F-W) 구간과 손바닥-손목(palm-wrist, P-W) 구간, 손목-팔꿈치(wrist-elbow, W-E) 구간에서 감각신경전도속도(sensory nerve conduction velocity, SNCV)와 감각신경활동전위(sensory nerve action potential, SNAP) 및 말단잠복기(distal sensory latency, DSL)를 측정하였다. 수근관증후군의 전기생리학적 진단은 정중신경의 W-E 구간이 정상이면서 Oh가 제시한 F-W 구간 또는 P-W 구간의 SNCV 감소 및 정중운동신경의 말단잠복기 지연 등을 기준으로 삼았다.<sup>8</sup> 이상 소견 범위는 본검사실의 참고치를 바탕으로 하여 운동신경 말단잠복기는 3.9 ms 이상, F-W 구간의 SNCV는 40.6 m/s 이하, P-W 구간의 SNCV는 34.5 m/s 이하, W-E 구간 MNCV는 50.6 m/s 이하, SNAP

**Table 1.** General characteristics of subjects (Mean±SD; range)

Symptom profile	Numbers
Total number of patients (persons)	18
Female	15
Male	3
Total number of CTS (cases)	25
Right side	9
Left side	2
Both side	7
Mean age (years)	57.2±9.8
Mean time between symptoms onset and 1st NCS (months)	15.3±18.8 (1-60)
Mean time to perform follow-up NCS after operation (months)	8.5±7.8 (6-36)
Mean body mass index	23.4±3.8
Post-operative symptoms (cases)	
Free	14
>50% improve	11
<50% improve	0

CTS; carpal tunnel syndrome, NCS; nerve conduction study.

진폭은 10  $\mu$ V 이하, CMAP 진폭 5 mV 이하로 하였다. 또한 신경전도검사와 함께 단무지외전근에 대한 근전도검사를 실시하여 탈신경전위의 존재유무를 기록하였다. 그리고 전기생리학적 검사 결과를 다음과 같이 3단계로 등급화하였다.<sup>9</sup> 1) 경도: SNCV 감소; 2) 중등도: SNCV 감소와 DML 지연; 3) 중증: SNAP 소실과 DML 지연 또는 CMAP 진폭 감소 및 소실. 근전도검사에서 탈신경전위, 감소된 동원(reduced recruitment)과 운동단위전위 변화가 보일 경우.

수술방법은 모든 대상 환자에서 개방적 횡수근인대 절개술을 실시하였다. 증상 호전 여부는 완전한 증상 소실, 50% 이상 증상 호전, 50% 미만 증상 호전의 3단계로 분류하였다.

통계 분석은 SPSS version 12.0을 이용하였다. 수술 전후 검사결과와의 비교 및 임상증상과의 관련성은 Wilcoxon signed rank test, Kruskal-Wallis test, chi square test로 처리하였으며

통계적 유의수준은  $p$ 값이 0.05 이하인 경우로 하였다.

## 결 과

### 1. 환자의 일반적인 특징

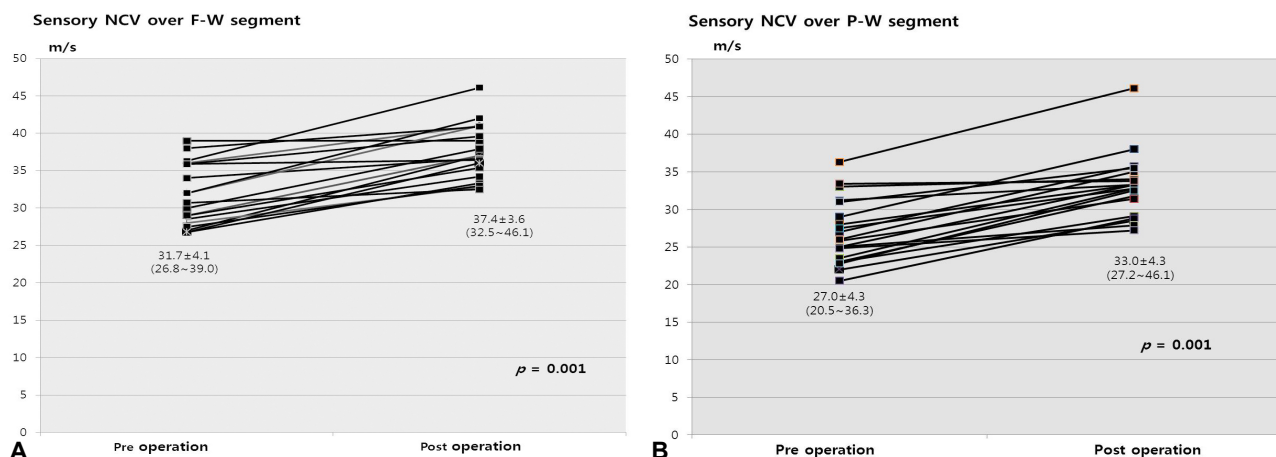
연구에 포함된 대상환자 18명(25손) 환자 중 여자 15명, 남자 3명이었다. 전체 25예 중 오른손 병변이 9명, 왼손 병변이 2명, 양손 병변이 7명에서 관찰되었다. 연령 분포는 37세부터 77세로 평균 연령은  $57.2 \pm 9.8$ 세였다. 평균 신체 비만지수(body mass index)는  $23.4 \pm 3.8$ 로 정상 범위 내에서 약간 살찐 편이었다. 평균 유병기간은  $15.3 \pm 18.8$ 개월(1-60개월), 수술 후 추적검사까지 걸린 평균 기간은  $8.5 \pm 7.8$ 개월(6-36개월)이었다. 수술 후 모든 손에서 이상감각이나 감각저하, 통증의 호전을 보였으며 14손(56%)에서 완전히, 11손(44%)에서 50% 이상의 증상 호전을 보였다(Table 1).

**Table 2.** Median NCS before and after carpal tunnel release\*

	Pre-operation	Post-operation	$p$ -value
Sensory NCS (19 hands)			
Sensory latency (ms)	$3.7 \pm 0.4$ (2.9-4.4)	$3.1 \pm 0.3$ (2.6-3.7)	0.001
NCV over F-W segment (m/s)	$31.7 \pm 4.1$ (26.8-39.0)	$37.4 \pm 3.6$ (32.5-46.1)	0.001
NCV over P-W segment (m/s)	$27.0 \pm 4.3$ (20.5-36.3)	$33.0 \pm 4.3$ (27.2-46.1)	0.001
Motor NCS (21 hands)			
Motor latency (ms)	$5.0 \pm 1.2$ (3.4-8.3)	$3.9 \pm 0.5$ (2.8-4.9)	0.011
NCV over W-E segment (m/s)	$53.3 \pm 4.4$ (45.4-68.0)	$54.2 \pm 3.2$ (45.2-60.0)	0.385
CMAP amplitude (mV)	$10.2 \pm 3.2$ (4.3-16.1)	$11.0 \pm 3.0$ (5.8-16.4)	0.695

NCS; nerve conduction study, NCV; nerve conduction velocity, F-W; finger-wrist, P-W; palm-wrist, W-E; wrist-elbow, CMAP; compound muscle action potential.

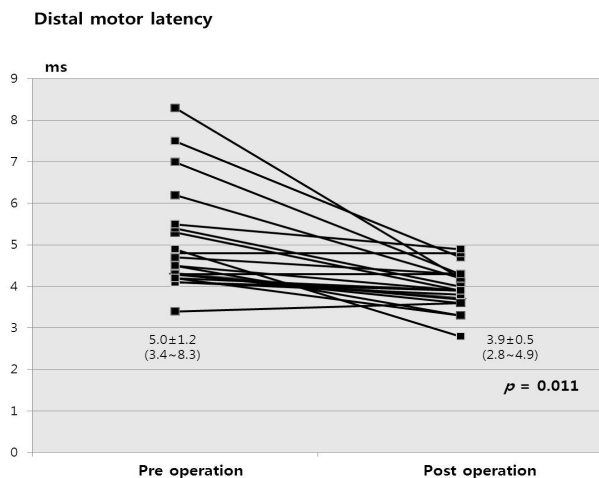
\*Values are presented as mean $\pm$ SD.



**Figure 1.** Pre- and post-operative electrophysiological changes in median sensory nerve. A significant improvement was seen in SNCV over F-W segment (A) and over P-W segment (B).

## 2. 수술 전후 감각신경전도검사의 변화

수술전 감각신경전도검사에서 SNAP 반응이 나타나지 않은 경우가 6손(24%)이었다. SNAP 반응이 관찰된 19손에서 F-W구간, P-W구간의 평균 SNCV, 평균 DSL은 모두 정상치 미만이었다. 술후에는 3손에서 여전히 SNAP 반응이 나타나지 않았으며, 술전 SNAP 반응이 있었던 19손의 수술 전후 검사결과를 비교하였을 때 모두 통계적으로 의



**Figure 2.** Pre- and post-operative electrophysiological changes in median motor nerve. A significant improvement was seen in DML.

SNCV; sensory nerve conduction velocity, F-W; finger-wrist, P-W; palm-wrist, DML; distal motor latency.

미 있는 호전을 보였다(Table 2, Fig. 1). 그 중 5손은 술후 정상범위로 회복되었다.

## 3. 수술 전후 운동신경전도검사의 변화

수술전 운동신경전도검사서 CMAP 반응이 4손(16%)에서 나타나지 않았다. CMAP 반응이 있었던 21손에서 평균 DML은 지연되어 있었지만 CMAP 평균 진폭과 MNCV는 정상 범위 이내였다. 술후에는 1손에서만 CMAP 반응이 없었으며 술전 CMAP 반응이 있었던 21손의 수술 전후 검사결과를 비교하였을 때 평균 DML은 술전보다 유의한 호전을 보였고 CMAP 평균 진폭과 MNCV는 차이가 없었다(Table 2, Fig. 2).

## 4. 임상증상과 신경전도검사의 변화 및 연관성

검사결과와 증증도는 수술 전 정도 7손(28%), 중등도 12손(48%), 중증 6손(24%)에서 수술 후 정상 5손(20%), 정도 11손(44%), 중등도 5손(20%), 중증 4손(16%)으로 변화가 있었다. 총 12손(48%)에서 등급상 호전이 있었고 이 중 4손(16%)은 2단계 이상의 등급 호전을 보였는데, 3손이 중등도에서 정상으로, 1손이 중증에서 경도로 회복되었다(Table 3). 술전 신경전도검사의 증증도와 임상증상 호전 여부의 관련성을 살펴보았을 때 통계적으로 의미있는 연관성은 없었고( $p=0.059$ ), 유병기간( $p=0.621$ ), 추적검사시기( $p=0.579$ ), BMI ( $p=0.139$ )도 임상증상 호전과 관련없었다. 완전한 증상 회복을 보인 군과 50% 이상 호전을 보인 군에서 나이

**Table 3.** Distribution of number of hands in severity of electrophysiological scale at pre- and post-operative NCS

		Post-operation				All
		Normal	Mild	Moderate	Severe	
Pre-operation	Mild	2	5	-	-	7
	Moderate	3	5	4	-	12
	Severe	0	1	1	4	6
	All	5	11	5	4	25

NCS, nerve conduction study.

**Table 4.** Relationship between pre-operative electrophysiological severity and post-operative symptom

		Electrophysiological severity at pre-operation			
		Mild	Moderate	Severe	All
Post-operative symptom	Free	4	8	2	14
	>50% improve	3	4	4	11
	<50% improve	0	0	0	0
	All	7	12	6	25

(mean±SD: 53.2±7.7세 vs. 62.1±9.8세,  $p=0.047$ )만 유일하게 차이를 보였다(Data not shown). 술전 정도-중증도의 이상 소견을 보인 경우에서 술후 검사상 호전과 임상증상 호전을 보인 경우가 많았고, 상대적으로 중증인 경우는 술후 호전이 적었으나 통계적으로 유의하진 않았다( $p=0.438$ , Table 4).

## 고 찰

수근관증후군은 전체 인구의 약 0.1%에서 발생하며,<sup>10</sup> 연구마다 차이는 있지만 일반적으로 수술적 치료 후 임상 증상과 전기생리학적 검사소견이 호전된다고 알려져 있다.<sup>11</sup> 그러나 수술 후 임상증상과 전기생리학적 검사소견이 어느 정도 호전되고, 호전 정도가 얼마나 일치하는지에 대해 상반되는 결과들이 보고되었다.<sup>12-14</sup> Haupt 등<sup>12</sup>은 수술 후 5.5년간 추적조사 한 결과 86%의 손에서 증상이 완전히 사라졌지만 전기생리학적 검사는 26%에서만 정상이었다고 보고하였다. 반면 Tahirian 등<sup>13</sup>은 수술 후 9개월에 시행한 전기생리학적 검사가 80% 이상에서 호전을 보였지만 그 중 47%만 증상이 호전되거나 사라졌다고 보고했다. Iida 등<sup>14</sup>은 2년 간의 조사를 통해 94%에서 완전히 증상이 사라졌고 91%에서 전기생리학적 검사의 호전이 있었다고 보고하였다. 본 연구에서는 6개월 이후 추적조사 시 수술 받은 모든 손에서 임상증상이 좋아졌지만 전기생리학적 검사의 중증도 호전은 12손으로 48%였고 완전히 정상이 된 경우는 5손으로 20%에 불과하여 Haupt등과 유사한 결과를 얻었다.

수술 후 전기생리학적 검사 지표들의 변화는 연구마다 다른데 일반적으로 SNCV, DML은 호전되고, CMAP 진폭, MNCV, SNAP 진폭, DSL 등은 호전되거나 변화가 없었다.<sup>13,15-21</sup> 본 연구에서는 술후 다시 시행한 전기생리학적 검사에서 SNCV, DSL, DML, SNAP 진폭은 통계적으로 의미 있게 호전되었으나 MNCV와 CMAP 진폭은 차이가 없었는데 이는 술전부터 이미 정상인 손이 많았기 때문으로 생각된다. 술전 검사에서 중증이었던 6손(24%)은 술후에도 검사 지표들이 정상범위로 완전히 회복되지 않았고, 4손은 수술 전후 모두 SNAP나 CMAP 반응이 없었다. 중증 수근관증후군 환자에서 수술 후 전기생리학적 소견이 어느 정도까지 호전되는가에 대한 것은 보고자에 따라 다소 차이를 보이는데 대개 술전보다는 호전되지만 본 연구와 같이 정상치로는 회복되지 못하는 경우가 많았다.<sup>22-25</sup>

수술 후 임상증상이나 전기생리학적 소견이 얼마나 호전될지 예측하는 예후인자에 대한 보고도 많이 있는데 증상 호전이 적을 것으로 기대되는 요인으로는 정상 신경전

도검사 소견, 연령의 증가, 오랜 유병기간, 잠복기가 매우 연장되거나 SNAP, CMAP 반응이 소실된 경우 등이 알려져 있어서 검사소견에 따른 예후 예측은 상반된 견해를 가지고 있다.<sup>26,27</sup> 본 연구에서는 통계적 유의 수준에 미치지 못했지만, 술전 중증도의 이상소견을 가진 젊은 연령의 손에서 술후 완전한 증상 회복이나 검사결과가 호전되는 경향성을 보였다. 반면 유병기간이나 추적기간, 성별, BMI, 술후 검사소견은 임상증상 호전과 연관성을 보이지 않았다. 더 많은 증례를 모아서 연구를 시행하여 통계적 유의성을 가진 동일한 결과가 도출된다면 보다 확실한 효과를 기대할 수 있는 환자들에게 수술적 치료를 권할 수 있게 될 것이다.

저자들은 본 예비연구를 통해 수근관증후군의 수술 후 주관적 증상 호전과 전기생리학적 검사결과 사이의 관련성 및 수술 전후 변화를 살펴보았다. 향후 더 많은 환자수 집과 장기간의 추적 기간을 통해 관찰함으로써 실제 임상에서 수근관증후군 환자의 수술 결정과 예후를 평가하고, 적절한 추적검사 시기를 결정하는데 도움이 될 것으로 사료된다.

## REFERENCES

1. Dawson DM. Entrapment neuropathies of the upper extremities. *N Engl J Med* 1993;329:2013-2018.
2. Chang MH, Wei SJ, Chiang HL, Wang HM, Hsieh PF, Huang SY. Comparison of motor conduction techniques in the diagnosis of carpal tunnel syndrome. *Neurology* 2002;58:1603-1607.
3. Jablecki CK, Andary MT, Floeter MK, Miller RG, Quartly CA, Vennix MJ, et al. Practice parameter: Electrodiagnostic studies in carpal tunnel syndrome. Report of the American Association of Electrodiagnostic Medicine, American Academy of Neurology, and the American Academy of Physical Medicine and Rehabilitation. *Neurology* 2002;58:1589-1592.
4. Gerritsen AA, de Vet HC, Scholten RJ, Bertelsmann FW, de Krom MC, Bouter LM. Splinting vs surgery in the treatment of carpal tunnel syndrome: a randomized controlled trial. *JAMA* 2002;288:1245-1251.
5. Chang MH, Chiang HT, Lee SS, Ger LP, Lo YK. Oral drug of choice in carpal tunnel syndrome. *Neurology* 1998;51:390-393.
6. Dammers JW, Veering MM, Vermeulen M. Injection with methylprednisolone proximal to the carpal tunnel: randomised double blind trial. *BMJ* 1999;319:884-886.
7. Padua L, Padua R, Aprile I, Pasqualetti P, Tonali P. Multiperspective follow-up of untreated carpal tunnel syndrome: a multicenter study. *Neurology* 2001;56:1459-1466.
8. SJ O. *Clinical Electromyography: Nerve conduction studies*. 3rd ed. Philadelphia: Williams & Wilkins, 1993;623-633.
9. Stevens JC. AAEM minimonograph #26: the electrodiagnosis of carpal tunnel syndrome. American Association of Electrodiagnostic

- Medicine. *Muscle Nerve* 1997;20:1477-1486.
10. Stevens JC, Sun S, Beard CM, O'Fallon WM, Kurland LT. Carpal tunnel syndrome in Rochester, Minnesota, 1961 to 1980. *Neurology* 1988;38:134-138.
11. Louie D, Earp B, Blazar P. Long-term outcomes of carpal tunnel release: a critical review of the literature. *Hand (N Y)* 2012; 7:242-246.
12. Haupt WF, Wintzer G, Schop A, Lottgen J, Pawlik G. Long-term results of carpal tunnel decompression. Assessment of 60 cases. *J Hand Surg Br* 1993;18:471-474.
13. Tahririan MA, Moghtaderi A, Aran F. Changes in electrophysiological parameters after open carpal tunnel release. *Adv Biomed Res* 2012;1:46.
14. Iida J, Hirabayashi H, Nakase H, Sakaki T. Carpal tunnel syndrome: electrophysiological grading and surgical results by minimum incision open carpal tunnel release. *Neurol Med Chir (Tokyo)* 2008;48:554-559.
15. El-Hajj T, Tohme R, Sawaya R. Changes in electrophysiological parameters after surgery for the carpal tunnel syndrome. *J Clin Neurophysiol* 2010;27:224-226.
16. Ginanneschi F, Milani P, Reale F, Rossi A. Short-term electrophysiological conduction change in median nerve fibres after carpal tunnel release. *Clin Neurol Neurosurg* 2008;110:1025-1030.
17. Naidu SH, Fisher J, Heistand M, Kothari MJ. Median nerve function in patients undergoing carpal tunnel release: pre- and post-op nerve conduction. *Electromyogr Clin Neurophysiol* 2003;43:393-397.
18. Pascoe MK, Pascoe RD, Tarrant E, Boyle R. Changes in palmar sensory latencies in response to carpal tunnel release. *Muscle Nerve* 1994;17:1475-1476.
19. Prick JJ, Blaauw G, Vredevelde JW, Oosterloo SJ. Results of carpal tunnel release. *Eur J Neurol* 2003;10:733-736.
20. Seror P. Nerve conduction studies after treatment for carpal tunnel syndrome. *J Hand Surg Br* 1992;17:641-645.
21. Shurr DG, Blair WF, Bassett G. Electromyographic changes after carpal tunnel release. *J Hand Surg Am* 1986;11:876-880.
22. Finestone HM, Woodbury GM, Collavini T, Marchuk Y, Maryniak O. Severe carpal tunnel syndrome: clinical and electrodiagnostic outcome of surgical and conservative treatment. *Muscle Nerve* 1996;19:237-239.
23. Padua L, LoMonaco M, Aulisa L, Tamburrelli F, Valente EM, Padua R, et al. Surgical prognosis in carpal tunnel syndrome: usefulness of a preoperative neurophysiological assessment. *Acta Neurol Scand* 1996;94:343-346.
24. Aulisa L, Tamburrelli F, Padua R, Romanini E, Lo Monaco M, Padua L. Carpal tunnel syndrome: indication for surgical treatment based on electrophysiological study. *J Hand Surg Am* 1998;23:687-691.
25. Kanatani T, Fujioka H, Kurosaka M, Nagura I, Sumi M. Delayed electrophysiological recovery after carpal tunnel release for advanced carpal tunnel syndrome: a two-year follow-up study. *J Clin Neurophysiol* 2013;30:95-97.
26. Cobb TK, Amadio PC, Leatherwood DF, Schleck CD, Ilstrup DM. Outcome of reoperation for carpal tunnel syndrome. *J Hand Surg Am* 1996;21:347-356.
27. Higgs PE, Edwards DF, Martin DS, Weeks PM. Relation of preoperative nerve-conduction values to outcome in workers with surgically treated carpal tunnel syndrome. *J Hand Surg Am* 1997;22:216-221.